

**T.C.
YILDIZ TEKNİK ÜNİVERSİTESİ
FEN BİLİMLERİ ENSTİTÜSÜ**

**BİLGİSAYAR YARDIMLI OMUZ PROTEZİ TASARLANMASI
VE GELİŞTİRİLMESİ**

Didem Venüs YILDIZ

DOKTORA TEZİ
Biyomühendislik Anabilim Dalı
Biyomühendislik Programı

Danışman
Prof. Dr. Mehmet Burçin PİŞKİN

İSTANBUL, 2019

T.C.
YILDIZ TEKNİK ÜNİVERSİTESİ
FEN BİLİMLERİ ENSTİTÜSÜ

**BİLGİSAYAR YARDIMLI OMUZ PROTEZİ TASARLANMASI VE
GELİŞTİRİLMESİ**

Didem Venüs YILDIZ tarafından hazırlanan tez çalışması 08.05.2019 tarihinde aşağıdaki jüri tarafından Yıldız Teknik Üniversitesi Fen Bilimleri Enstitüsü Biyomühendislik Anabilim Dalı, Biyomühendislik Programı'nda **DOKTORA TEZİ** olarak kabul edilmiştir.

Prof. Dr. Mehmet Burçin PİŞKİN

Yıldız Teknik Üniversitesi

Danışman

Jüri Üyeleri

Prof. Dr. Mehmet Burçin PİŞKİN, Danışman

Yıldız Teknik Üniversitesi



Prof. Dr. Hanzade AÇMA, Üye

İstanbul Teknik Üniversitesi



Prof. Dr. Saadet PABUCCUOĞLU, Üye

İstanbul Üniversitesi-Cerrahpaşa



Doç. Dr. Didem ÖZÇİMEN, Üye

Yıldız Teknik Üniversitesi



Doç. Dr. Cem Bülent ÜSTÜNDAĞ, Üye

Yıldız Teknik Üniversitesi



Danışmanım Prof. Dr. Mehmet Burçin PİŞKİN sorumluluğunda tarafımca hazırlanan
'Bilgisayar Yardımlı Omuz Protezi Tasarlanması Ve Geliştirilmesi'

başlıklı çalışmada veri toplama ve veri kullanımında gerekli yasal izinleri aldığımı, diğer kaynaklardan aldığım bilgileri ana metin ve referanslarda eksiksiz gösterdiğimi, araştırma verilerine ve sonuçlarına ilişkin çarpıtma ve/veya sahtecilik yapmadığımı, çalışmam süresince bilimsel araştırma ve etik ilkelerine uygun davrandığımı beyan ederim. Beyanımın aksinin ispatı halinde her türlü yasal sonucu kabul ederim.

Didem Venüs YILDIZ

İmza





Bu çalışma, Dokuz Eylül Üniversitesi Bilimsel Araştırma Proje Koordinatörlüğü' nün 2018KB042 numaralı projesi ile desteklenmiştir.

Aileme

ve

tüm insanlığa



TEŞEKKÜR

Öncelikle bugün bu sayfayı yazamama sebep olan herkese çok teşekkür etmek istiyorum. Çünkü siz olmasaydınız ben de bugün başarılı olamazdım. Ben olmama katkıda bulunan, hayatıma değen, yani bir şekilde yollarımızın kesiştiği tüm insanlara teşekkür ederim.

Beni sevgiyle büyüten, bugünlere getiren, mühendislik, bilim ve teknoloji aşkını aşılayan, en iyi şekilde yetişmem için büyük özveri gösteren

kıymetli babam Hakan YILDIZ'a ve kıymetli annem Öznur KARAYUMAK'a sonsuz teşekkür ederim.

Bu tezin yapılmasında bilimsel ve idari düzeyde destek olan tüm hocalarıma ve arkadaşlarıma teşekkür ederim.

Mayıs, 2019

Didem Venüs YILDIZ

	Sayfa
SİMGE LİSTESİ	x
KISALTMA LİSTESİ	xii
ŞEKİL LİSTESİ	xiii
TABLO LİSTESİ	xxvi
ÖZET	xxvii
ABSTRACT	xxiii
1 Giriş	1
1.1 Literatür Özeti	1
1.1.1. Omuz Anatomisi	
1.1.1.1.Omuzun Yapısı ve Eklemleri	1
1.1.1.1.1. Glenohumeral Eklem	2
1.1.1.1.2. Sternoklavikular Eklem	4
1.1.1.1.3. Korakoklavikular Eklem	5
1.1.1.1.4. Akromiyoklavikular Eklem	6
1.1.1.1.5. Skapulotorasik Eklem	7
1.1.1.2. Bursa	8
1.1.1.3. Omuz Kompleksinde Skapulanın rolü	8
1.1.1.4. Omuz Kasları	10
1.1.1.4.1. Serratus Anterior Kası	15
1.1.1.4.2. Trapez Kası	16
1.1.1.4.3. Pektoralis Minor Kası	19
1.1.1.4.4. Latissimus Dorsi Kası	19
1.1.1.4.5. Pektoralis Major Kası	21
1.1.1.4.6. Glenohumeral Eklem Kasları-Tendonları	22
1.1.2. Omzun Biyomekaniği	33
1.1.2.1. Omuz Makinesi	33
1.1.2.1.1. Motor	34
1.1.2.1.2. Destek Noktası	34
1.1.2.1.3. Manivela Kolu	35
1.1.2.1.4. Diğer Yapılar	35
1.1.2.2. Eklem Hareket Terminolojisi	35
1.1.2.2.1. Transvers Düzlem Hareketleri	35

1.1.2.2.2. Sagital Düzlem Hareketleri	36
1.1.2.2.3. Frontal Düzlem Hareketleri	37
1.1.2.3. Eklem Stabilitesi	38
1.1.2.3.1. Eklem Kemik Yüzlerinin Şekilleri	38
1.1.2.4. Omuz Kompleksinin Hareketleri	39
1.1.2.4.1. Skapulanın Kaslarının Hareketleri	42
1.1.2.4.2. Glenohumeral Eklem Kaslarının Hareketleri	44
1.1.2.5. Omuzdaki Yükler	48
1.1.2.6. Omuz Eklemi Biyomekaniğinde Geometrik Tanımlamalar	55
1.1.2.6.1. Prensipler ve Uygulamaları	55
1.1.2.6.2. Eklem Yüzeylerinin Geometrisi	55
1.1.2.6.3. Eklem Teması	61
1.1.2.6.4. Rotasyon Ekseni	63
1.1.2.7. Biyomekanik Açından Omzun Fonksiyonel Anatomisi	65
1.1.3. Yaygın Eklem Hasarları Ve Patolojileri Dislokasyonlar	71
1.1.3.1. Dislokasyonlar	71
1.1.3.2. Rotator Kaf Hasarı	72
1.1.3.3. Rotasyonel Hasarlar	74
1.1.3.4. Subskapular Nöropati	75
1.1.3.5. Burkulma	75
1.1.3.6. Burs (Kesecik) İltihabı	75
1.1.3.7. Artrit	75
1.1.3.7.1. Romatoid Artrit	7
1.1.3.7.2. Osteoartrit	76
1.1.4. Omuz Replasman Cerrahisi	77
1.1.4.1. Replasman Çeşitleri	77
1.1.4.1.1. Hemiartoplasti	77
1.1.4.1.2. Total Omuz Replasmanı	79
1.1.4.1.3. Ters Omuz Replasmanı	79
1.1.4.2. Ameliyat Öncesi Planlama	82
1.1.5. Kas-İskelet (Muskuloskelatel) Sisteminde Sonlu Elemanlar Analizi	83
1.1.5.1. Yapısal Analizlerde Sonlu Elemanlar Yönteminin Tanımı	83
1.1.5.2. Sonlu Elemanlar Örgülerinin Otomatik Üretimi	84
1.1.5.3. Homojenizasyon – Devamlı heterojen ile problemlerin çözümü	85

1.1.5.4. İskelet kısımlarına uygulanan Sonlu Elemanlar Analizi.....	86
1.1.5.4.1. Kemik ve Kemikler.....	86
1.1.5.5. Protezlere ve diğer ortopedik cihazlara uygulanan Sonlu Elemanlar	
Metodu.....	89
1.1.5.5.1. Kalça eklemi femoral komponent.....	89
1.1.5.5.2. Kıkırdak ve Yumuşak Dokular.....	89
1.1.6. Katmanlı Üretim Teknikleri ve 3D Printer ile Üretim.....	93
1.2. Tezin Amacı.....	95
1.3. Hipotez.....	96
2 Yöntem.....	97
2.1 Materyal ve Metot.....	97
2.1.1. Araştırmanın tipi.....	97
2.1.2. Araştırmanın Yeri ve Zamanı.....	97
2.1.3. Araştırmanın evreni ve örnekleme.....	97
2.1.4. Çalışma materyali.....	97
2.1.5. Araştırmanın değişkenleri.....	98
2.1.6. Araştırma planı.....	99
2.1.6.1. Parametre ve Bilgi Elde Edilişi.....	100
2.1.6.1.a. Glenohumeral rotasyon merkezinin Değerlendirilmesi.....	100
2.1.7.1.b. Doğru Üçgen Yüzey Üretimi.....	100
2.1.7.1.c. Kas Geometrisi ve Bağlanma Bölgeleri.....	100
2.1.6.2. Veri Eldesi.....	100
2.1.6.2.a. Açıklama.....	100
2.1.7.1.b. Yapılan Veri Eldesi Çalışması.....	100
2.1.7.2. Görüntü İşleme.....	106
2.7.1.5.1. Açıklama.....	106
2.7.1.5.2. Gerçekleştirilen Görüntü İşleme Çalışması.....	106
2.1.7.3. Üç Boyutlu Katı Modelleme.....	123
2.7.1.6.a. 3D Katı Modelleme Açıklama.....	123
2.7.1.6.b. Yapılan 3D Katı Modelleme Çalışması.....	124
2.1.6.3.3. Protez Tasarımında göz önüne alınan anatomik veriler.....	133
2.1.6.3.4. Biyomekanik Derneğin Yayınladığı Uluslararası Standartlar.....	140
2.7.1.6.3. Katı modelleme için Literatür Özeti: Ters omuz protezinin	
gelişimi.....	143
2.1.8. 3D Printer Üretimi.....	160

2.1.9. Sonlu Elemanlar Analizi.....	165
2.1.9.1 Malzeme Özellikleri.....	165
2.1.9.2. Sonlu Elemanlar Omuz Modelinin Geliştirilmesi.....	168
2.1.9.2.1. Örgüsel Yapının Oluşturulması.....	168
2.1.9.2.2. Statik Yükleme ve Sınır Koşulları.....	169
2.1.9.2.3. Ters Omuzun Sonlu Elemanlar Modellerinin Oluşturulması.....	171
2.1.10. Araştırmanın sınırlılıkları.....	172
2.1.11. Tezin bütçesi.....	172
3 Sonuçlar	173
3.1 Sonlu Elemanlar Analizi Sonuçları.....	183
3.1.1. Nötral Pozisyon ve 30°, 45°, 60°, 90° Abdüksiyon hareketi için Von Misses Eşdeğer Stres Dağılımı Analizi.....	185
3.1.1.1. Protezli Omuz Modeli Nötral Pozisyon.....	186
3.1.1.2. Sağlam Omuz Modeli.....	197
3.1.1.3. Protezli Omuz Modeli 30° Abdüksiyon Hareketi.....	201
3.1.1.4. Protezli Omuz Modeli 45° Abdüksiyon Hareketi.....	208
3.1.1.5. Protezli Omuz Modeli 60° Abdüksiyon Hareketi.....	216
3.1.1.6. Protezli Omuz Modeli 90° Abdüksiyon Hareketi.....	223
3.1.2. Yerdeğiştirme Analiz Sonuçları.....	229
3.1.2.1. Sağlam Omuz Modelinde Yerdeğiştirme Analizi Sonuçları.....	230
3.1.2.2. Kol nötral pozisyondayken (0° rotasyon) Protezli Kolda Yerdeğiştirme Analizi.....	232
3.1.2.3. Kol 30° abdüksiyondayken protezli omuzda yerdeğiştirme analizi sonuçları.....	244
3.1.2.4. Kol 45° abdüksiyondayken protezli omuzda yerdeğiştirme analizi sonuçları.....	250
3.1.2.5. Kol 60° abdüksiyondayken protezli modelde yerdeğiştirme analizi sonuçları.....	257
3.1.2.6. Kol 90° abdüksiyondayken protezli omuzda yerdeğiştirme analizi sonuçları.....	264
4 Tartışma	272
Kaynakça	280
Tezden Üretilmiş Yayınlar	289

SİMGE LİSTESİ

E	Elastisite Modülüsü
ν	Poisson Oranı
σ	Gerilme
D	Birim Yerdeğiştirme
GPa	Giga Paskal
MPa	Mega Paskal
N	Newton
s	Saniye
m	Metre
cm	Santimetre
mm	Milimetre
μm	Mikrometre
cm^3	Santimetre küp
mm^3	Milimetre küp
kg	Kilogram
g	Gram
exp	Ekspansiyon
°	Derece
K	Rijitlik matrisi
δ	Tüm düğüm yer değiştirmeleri
$\sqrt{\quad}$	Kare Kök İşareti
$\sqrt[3]{\quad}$	Üçüncü kuvvetten kök
ρ	Yoğunluk
%	Yüzde
β	Beta
ε	Elastisite Modulu
\pm	Artı/Eksi
μ	Mikron
Σ	Toplam
α	Alfa
η	Süreklilik skalasında mikroyapısal oran
$\eta u_{1i}(x, y)$	Düzensizlik
$\eta u_{2i}(x, y)$	Düzensizlik
$u_o(x)$	Süreklilik seviyesindeki yer değiştirme
x	Süreklilik seviyesi koordinat sistemi

y

Periyodik hacimde koordinat sistemidir



KISALTMA LİSTESİ

AC	Akromiyoklavikular
AM	Katmanlı Üretim
ASTM	Amerikan Test ve Malzemeler Derneği
CC	Korakoklavikular
CT	Computer (Bilgisayarlı) Tomografi
CAD	Bilgisayar Destekli Tasarım
CAM	Bilgisayar Destekli Üretim
DICOM	Digital Imaging and Communications in Medicine
DMLS	Doğrudan metal lazer sinterleme
DLP	Dijital Işık Prosesleme
EMG	Elektromanyetik Görüntüleme
F	Kuvvet
FE	Finite Element (Sonlu Elemanlar)
FEA	Sonlu Elemanlar Analizi
GH	Glenohumeral
HAS	Hemiartoplasti
Lig	Ligamentum
M. /m.	Muskulus
M	Moment
MRI	Manyetik Rezonans Görüntüleme
PLA	Polilaktik Asit
PE	Polietilen
RP	Hızlı Prototipleme
RSR	Ters Omuz Replasmanı
SC	Sternoklavikular
SSC	Subskapularis kası
SITS	Supraspinatus, infraspinatus, teres major, subscapularis
SLM	Seçici Lazer Eritme
ST	Skapulotorasik
.stl	Stereolitografi Dosya Uzantısı
TSR	Total Omuz Replasmanı
UHMWPE	Ultra Yüksek Molekül Ağırlıklı Polietilen
X-Ray	X-Işını Röntgeni
3D	Üç Boyutlu

ŞEKİL LİSTESİ

Şekil 1.1. Glenohumeral eklem.....	2
Şekil 1.2. Glenoid çukuru armut şekilli, kartilaj-örtülü kemiksi çukurdur.....	3
Şekil 1.3. Glenohumeral eklemdaki kapsül eklem stabilitesini artırır.....	4
Şekil 1.4. Sternoklavikular Eklem.....	5
Şekil 1.5. Akromiyoklavikular ve korakoklavikular eklem.....	6
Şekil 1.6. Akromiyoklavikular Eklem.....	6
Şekil 1.7. Rotator Kaf'ın dört kası.....	7
Şekil 1.8. Sağ omzun anterior görünüşü. Bu şekil omuz kemerinin üç kemiğini göstermektedir: skapula, humerus (H) ve klavikula. Skapula, toraks ve superior kol.....	9
Şekil 1.9. Omuz ve omuz kemeri kasları, sağ; ön dış taraftan görünüş. Romen rakamları kaburgaları belirtmektedir.....	11
Şekil 1.10. Omuz ve üst ekstremitenin ön yüz kasları, sağ; ön taraftan görünüş.....	12
Şekil 1.11. Omuz ve üst ekstremitenin arka yüz kasları.....	13
Şekil 1.12. Plexus brachialis C5-T1 üst ekstremitenin sinirleri.....	16
Şekil 1.13. Omuz kemeri kasları a. M. trapezius b. M. levator scapulae ve mm. Rhomboidei c. M. Serratus Anterior d. M. pectoralis minor ve subclavius.....	18
Şekil 1.14. Omuz kasları, sağ. a. M. latissimus dorsi b. M. infraspinatus, m. teres minör, m. teres majör. c. M. subscapularis.....	20
Şekil 1.15. Plexus Brachialis (C5-T1).....	21
Şekil 1.16. Deltoid Kası.....	22
Şekil 1.17. Deltoid kası humeral başın stabilizörüdür. Deltoidin kasılma kuvveti (kırmızı ok) humeral başı glenoid çukuruna sıkıştıran (mavi ok) stabilizör kuvvetine (siyah ok) dönüşür.....	23
Şekil 1.18. Rotator kaf kasları, sağ; dış taraftan görünüş.....	24
Şekil 1.19. Omuz eklemi ve omuz kasları.....	25
Şekil 1.20. Omuz kasları.....	28
Şekil 1.21. Omuz kaslarının farklı gösterimleri.....	29

Şekil 1.22. Omuz Makinesi.....	34
Şekil 1.23. Omuzun transvers düzlem hareketleri.....	36
Şekil 1.24. Omuzda sagittal düzlem hareketleri.....	37
Şekil 1.25. Omuz kemerinin frontal düzlem hareketleri.....	38
Şekil 1.26. Mekanik eklemler sıklıkla karşılıklı şekillenmiş parçalardan oluşmaktadır.....	38
Şekil 1.27. İnsan omzunun tüm hareketleri.....	39
Şekil 1.28. Omzun yükselmesine klavikula ve skapulanın rotasyonu ile beraber olur..	41
Şekil 1.29. Omzun rotator kaf yırtığı artropatisinin CT görüntüsü. a. Subkondral kemiğin çökmesi, b. ostofit oluşumu ve humeral başın superiorda (a) ve posteriorda (b) çıkması (sublukasyonu).....	42
Şekil 1.30. Skapular Kasların Hareketleri.....	43
Şekil 1.31. Skapulanın Kasları.....	44
Şekil 1.32. Omzun majör fleksör kasları.....	45
Şekil 1.33. Omzun majör ekstensör kasları.....	46
Şekil 1.34. Omzun majör abdüktör kasları.....	46
Şekil 1.35. Omzun majör addüktör kasları.....	47
Şekil 1.36. Omzun majör yatay addüktörleri.....	48
Şekil 1.37. Omzun majör yatay abdüktörleri.....	48
Şekil 1.38. Glenohumeral eklemden rol oynayan kuvvetler.....	49
Şekil 1.39. Kolun ağırlığı ile omuzda yaratılan tork.....	50
Şekil 1.40. Her bir kol bölgesinde yaratılan tork.....	50
Şekil 1.41. A. Kol bölgelerinin ağırlığı moment kolu ile omuzda bir frontal düzlem torku yaratır. B. Üst kol bölgesi omuzda bir frontal düzlem torku yaratır.....	51
Şekil 1.42. Humerusun abdüksiyonu deltoidin ve rotator kaf kaslarının birlikte hareketini gerektirir.....	52
Şekil 1.43. Deltoid kasındaki kuvvetler, ve açı ve vektörlerle ifade edilişi.....	52
Şekil 1.44. Humerusun eklem yüzeyinin bikondilar eksene göre 2D yönlenmesi.....	55
Şekil 1.45. Glenoid yüzleri hafifçe superior ve anteriorda skapula gövdesine göre arkaya eğimlidir.....	57
Şekil 1.46. Omuz kompleksinin esas kemik ve eklemleri.....	58
Şekil 1.47. Omuz kompleksinin modelinin şematik gösterimi.....	58
Şekil 1.48. Sabitlenmiş vücut (xf, yf, zf) ve eklem eksen (xjt, yjt, zjt) sistemlerinin bağlı oryantasyonu.....	59

Şekil 1.49.	Omuz kompleksinin kinematik diagramı. Omuz kemeri, planar eklem ve iki küresel eklem ile eklem yapar	59
Şekil 1.50.	Dört bağ ile ve dokuz DOF ile açık kinematik zincir olarak insan üst ekstremitenin kinematik modeli	60
Şekil 1.51.	Glenoid hareketleri ve pozisyonlarının bir fonksiyonu olarak humeral temas noktaları	62
Şekil 1.52.	İmplant/protez yerleştirme vektörleri	63
Şekil 1.53.	Skapulanın toraks üzerinde skapular düzlemde rotasyonu	64
Şekil 1.54.	A. Skapular düzlemde kol yükselmesi aralıklarında röntrenogramlarda akromiyon ve korokoid prosesin uçlarının grafiği. Bu bulgular x eksenindeki skapulanun dönmesini veya eksternal rotasyonunu göstermektedir. B. Bu hareket esnasında skapulanın lateral görünümü	65
Şekil 1.55.	Toraksın anterior görünüşü	68
Şekil 1.56.	Beysbol topu atışı gibi kol üstü spor aktiviteleri genellikle omzun aşırı kullanımından kaynaklı hasarlara yol açar	74
Şekil 1.57.	Yeniden kaplama implantı a) radyograf görüntüsü b) implantasyon öncesi görünüm	78
Şekil 1.58.	Hemiartoplasti saplı implant a) Radyograf görüntüsü b) İmplantasyon öncesi görünüm	78
Şekil 1.59.	Total omuz replasman implantı a) radyograf görüntüsü b) implantasyon öncesi görünüm	79
Şekil 1.60.	Ters omuz replasman implantı a) radyograf görüntüsü b) implantasyon öncesi görünüm	80
Şekil 1.61.	Omuz anatomisi. Bu omuzda total omuz protezi humeral başın ve glenoid kavitenin alacak şekilde yerleştirilmiştir	81
Şekil 1.62.	Poroz trabeküler kemik sonlu elemanlar modelinde basit bir yapı olarak bir birim hücre	86
Şekil 1.63.	21 x 20 x 20 vokseldeki (3.6 x 3.4 x 3.4 mm) örgüsel kemik yapısının üç boyutlu yüzey gösterimi	88
Şekil 1.64.	CT görüntülerini kullanarak 3D FE modeli	88
Şekil 1.65.	(i) Tek eksenli kompresif akma testinde yüklenen kıkırdak eksplantının kesit yüzeyi. Oklar üç pozisyonadaki uygulanan kompresif yükün yönünü göstermektedir. (a) 30 saniye sonra (b) 300 saniye sonra; (ii) Hücre yüzeyinde normal stres (iii) üçgensel stres. (ii) ve (iii) ün sonuçları 30 saniye yüklemededir	91

Şekil 1.66.	Omuz modelinde kas çizgilerinin görüntülenmesi.....	92
Şekil 2.1.	Çalışmada yöntem basamakları.....	99
Şekil 2.2.	CT Taramasının gerçekleştirilmesi.....	102
Şekil 2.3.	Bilgisayarda görüntülenen hastaya ait dicom görüntü dosyası.....	103
Şekil 2.4.	CT Görüntüsü I.....	104
Şekil 2.5.	CT Görüntüsü II.....	104
Şekil 2.6.	CT Görüntüsü III.....	105
Şekil 2.7.	CT Görüntüsünün medikal görüntü işleme yazılımında anatomik koordinat sistemlerinin uygulanması.....	105
Şekil 2.8.	Mimics® modülleri.....	107
Şekil 2.9.	CT görüntüsünün Mimics yazılımında açılması.....	108
Şekil 2.10.	Görüntünün yönlerinin seçimi.....	109
Şekil 2.11.	Hastanın omuz ekleminin anatomik koordinatlar ve düzlemlerdeki, aksiyal (sağ üst), sagittal (sol alt) ve koronal (sol üst), görünümü.....	111
Şekil 2.12.	Mimics'teki arayüz. Thresholding fonksiyonu simgesine dikkat edin. Eşiği ayarlamak için diyalog kutusu.....	112
Şekil 2.13.	Kemiklerin yumuşak dokulardan segmentasyonu.....	113
Şekil 2.14.	Skapula ve Humerus'a atanan farklı renk maskeleri.....	114
Şekil 2.15.	Mimics Görüntü İşleme Adımları I.....	115
Şekil 2.16.	Mimics Görüntü İşleme Adımları II.....	115
Şekil 2.17.	Mimics'de Arayüz; region growing işlevini başlatmak için simgeye tıklanır.....	116
Şekil 2.18.	Fazlalık ve boşluk yoğunluğunun giderilmesi.....	117
Şekil 2.19.	Mimics'de Arayüz. Kemik içindeki boşlukları doldurmak için kullanılan çoklu dilim düzenleme fonksiyonu simgesi.....	117
Şekil 2.20.	Doldurma arayüzü. Doldurma işleminde sonra hem humerus hem de skapula densite Maskeleri.....	118
Şekil 2.21.	Omuz Ekleminin 3 Boyutlu Modeli.....	119
Şekil 2.22.	Remesh işlemi gerçekleştirilmiş Humerus ve Skapula.....	120
Şekil 2.23.	Mesh Yapısında eleman tipinin seçilmesi.....	121
Şekil 2.24.	Remesh işlemi gerçekleştirilen parçaların, Scapula ve Humerus son görünüşü. 3D Yeniden Oluşturulmuş Omuz Modeli.....	122
Şekil 2.25.	Mesh'i ANSYS' e aktarma adımı.....	123
Şekil 2.26.	Cerrahi Operasyon için Protezin 3D Katı Model Tasarımı A. Protez kısımları açık gösterimi B. Protezin kemik içerisindeki görünümü.....	126
Şekil 2.27.	Ters Omuz Protezi ve Skapula Kemiği.....	127
Şekil 2.28.	Ters Omuz Protezi Tüm Bileşenleriyle.....	128
Şekil 2.29.	Ters Omuz Protezinin Humeral Sapı.....	129

Şekil 2.30.	Ters Omuz Protezinin UHMWPE Humeral Kabı.....	130
Şekil 2.31.	Ters Omuz Protezi Bileşenleri Ayrılmış Gösterimi.....	131
Şekil 2.32.	Ters Omuz Protezi Bileşenlerinin Ayrı Biçimde Gösterimi.....	131
Şekil 2.33.	Ters Omuz Protezi Humeral Sapı II.....	132
Şekil 2.34.	Glenoidin 35° arkaya eğimini gösteren glenohumeral eklemin transvers görünüşü.....	134
Şekil 2.35.	Vücut tarafında kol dinlenmedeyken rotator cuff kuvvetlerinin yönü.....	136
Şekil 2.36.	Kolun 90° abduksiyonunda glenohumeral ekleme etki eden kuvvetlerin serbest cisim diagramı.....	137
Şekil 2.37.	Kullanılan koordinat sistemleri.....	138
Şekil 2.38.	Humeral yuvanın skapulaya çarpmadığı omzun hareket aralıkları.....	138
Şekil 2.39.	Delta XTEND protezinde boyutlar ve seviyeler (level).....	139
Şekil 2.40.	Skapula anatomisini karakterize ederken kullanılan anatomik parametreler.....	139
Şekil 2.41.	Toraks, klavikula, scapula ve humerusun kemik landmark'ları ve lokal koordinat sistemleri.....	140
Şekil 2.42.	Thoraks koordinat sistemi ve hareket tanımları.....	141
Şekil 2.43.	Klavikula koordinat Sistemi ve SC hareketlerinin tanımları.....	142
Şekil 2.44.	Skapula koordinat sistemi ve AC hareketlerinin tanımları.....	142
Şekil 2.45.	Humerus koordinat sistemi ve GH hareketlerinin tanımları.....	143
Şekil 2.46.	(A) Bileşke kuvvet vektörü (Fv) kompresif (Fc) ve shear (Fs) kuvvetlerinden oluşur. Tüm bu kuvvetler glenoid yüzeyinde kemik-implant arayüzünde yerleşmiş olan eklemin sabitlenmiş rotasyon merkezine etki eder. (B) Eklem rotasyon merkezinin lateralizasyonu kompresif kuvvetlerinin azalmasına, shear kuvvelerinin destabilizasyonu.....	145
Şekil 2.47.	(A). Merkezdeki glenoküre ile koronel düzlemde hareket aralığı, eksentrik konumlanmış glenoküre ile alakalı olarak sınırlıdır. (B). Eksentrik pozisyonlama adduksiyon ve abduksiyonda yüksek hareket aralığına izin verir.....	146
Şekil 2.48.	Denge stabilite açısı. Omuz protezi net tepki kuvvetinin (F) konkav komponentte kaldığı sürece stabildir.....	147
Şekil 2.49.	(A) Mark I Reverse Protez (B) Grammont Delta III protezinin 5 kısmı vardır: Glenoid baseplate, glenoküre, polietilen insert, humeral boyun ve humeral kök.....	149

Şekil 2.50.	Delta III (A) ve RSP (D) ters omuz protezleri Delta III glenoid taban plaklarında 16 mm uzunluklu merkez çivi vardır (B) ve periferel çivi fiksasyonu için 6 deliklidir (C) RSP glenoid taban plaklarında 25 mm uzunluğunda süngerimsi kemik çivisi mevcuttur (E) ve periferel çivi fiksasyonu için 4 deliğe sahiptir (F).....	149
Şekil 2.51.	Delta III (A), RSP-r (B) RSP-nötral (C) glenoküreler; lateral offset (taban plaktan glenoküre ile polietilen kap arasındaki eklemsel temas olan uzaklık) sırasıyla 16, 23 ve 27 mm.....	150
Şekil 2.52.	Amerika Birleşik Devletleri'nde en yaygın iki ticari rever total omuz protezlerine ait baz-plaka'lar ve glenoküreler.....	150
Şekil 2.53.	Protez Tasarımları: Tornier Aequalis Ters Omuz (A), Zimmer Trabeküler Metal Omuz Sistem (B), Zimmer, 600 eğimli nonretentif polietilen astar (C), Zimmer 650 eğimli retentif polietilen astar.SP bazal tabaka ve vidalar. C. 36 mm çaplı Delta III glenoküre ve RSP'nin altı glenoküresi.....	151
Şekil 2.54.	Dört adet glenosfer 36 mm konzentrik, 36 mm eksentrik, 44 mm konzentrik, 44 mm eksentrik boyutlarında.....	152
Şekil 2.55.	Ölçüm masasında skapular kemik modeli.....	153
Şekil 2.56.	Humeral protezin forearm cihazında yerleşmiş hali.....	154
Şekil 2.57.	Fore arm cihazının koordinat kayıtlarının görüntüsü.....	155
Şekil 2.58.	A. Bilgisayar SMR baseplate ve merkezi çivi bölgesi oluşturmuştur. Yeşil nokta rotasyon merkezi için referans noktasıdır. B. Farklı tasarımlarda referans noktasına baseplate referansına göre rotasyon merkezlerinin şematik gösterimi.....	156
Şekil 2.59.	Farklı tasarımların minimum abdüksiyon pozisyonu görülmektedir.....	157
Şekil 2.60.	(A) Deltoidin normal dinlenme gerilimi (B) Rotasyon merkezinde ve aşağısında humerus olan ters protezi bu durumda deltoid uzamasına sebep olmaktadır.....	158
Şekil 2.61.	Sirvaux sınıflandırma sistemi: sınıf 1 çentik sadece lateral pillar'i içerir (a), sınıf 2 çentik inferior çivi ile temas eder (b), sınıf 3 çentik inferior vidayı aşar (c), ve sınıf 4 çentik bazal plakanın altını aşar (d).....	159
Şekil 2.62.	Yeni sınıflandırma sistemi: sınıf 1 çentiklenmenin, çentik yüksekliğinin (a) çivi-sütun uzaklığına (b) oranının üçte ikiden daha az olduğunu gösterir. Sınıf ikide ise bu oran 2/3 veya daha fazladır. Noktalı çizgiler,	

	çentiklenmenin bazal plakayı içermediğini gösterir (tip A) ve düz çizgi çentiklenmenin bazal plakayı içerdiğini (tip B) göstermektedir.....	159
Şekil 2.63.	Omuz Modelinin Yüzeysel Üçgensel Örgü Yapısı.....	161
Şekil 2.64.	3D Metal Printer Cihazının Dıştan Görünüşü.....	162
Şekil 2.65.	3D Metal Printer Cihazının Toz yatağı ve İç Haznesi.....	163
Şekil 2.66.	Stratasys 3D Printer.....	163
Şekil 2.67.	Z printer A. Toz Yatağı B. Üretim Haznesi C. Z Printer dıştan görünüm.....	164
Şekil 2.68.	Yükleme Sınır Koşulları.....	170
Şekil 2.69.	ANSYS’de malzeme özelliklerinin atanması.....	171
Şekil 2.70.	Sonlu Elemanlar Analizi Hesaplama Süreci.....	172
Şekil 3.1.	Titanyum alaşımı humeral sap önden görünüm.....	174
Şekil 3.2.	Titanyum alaşımı humeral sap yandan görünüm.....	174
Şekil 3.3.	Titanyum alaşımı humeral sap arkadan görünüm.....	175
Şekil 3.4.	Titanyum alaşımı çiviler.....	175
Şekil 3.5.	Titanyum alaşımı humeral küre ve merkez çivisi.....	176
Şekil 3.6.	Stratsys 3D printer ile üretilen glonosfer kap (ön).....	176
Şekil 3.7.	Stratsys 3D printer ile üretilen glonosfer kap (arka).....	177
Şekil 3.8.	Stratsys 3D printer ile üretilen taban plaka (ön).....	177
Şekil 3.9.	Stratsys 3D printer ile üretilen taban plaka (arka).....	178
Şekil 3.10.	Üretilen Protez bileşenleri.....	178
Şekil 3.11.	Üretilen Ters Omuz Protezi ve Skapula.....	179
Şekil 3.12.	Üretilen Ters Omuz Protezi, Skapula ve Humerus.....	179
Şekil 3.13.	Z Printer ile üretilen sağlam humerus.....	180
Şekil 3.14.	Z Printer ile üretilen sağlam Skapula.....	180
Şekil 3.15.	Z Printer ile üretilen sağlam Skapula ve Humerus.....	181
Şekil 3.16.	PLA (Polilaktik asit) malzemesinden yapılmış 3D Printer ile üretilen Skapula Modeli.....	182
Şekil 3.17.	Sağlam Omuz Modelinde Mesh Yapısı I.....	184
Şekil 3.18.	Sağlam Omuz Modelinde Mesh Yapısı II.....	184
Şekil 3.19.	Protezli Omuz FE Modeli Mesh Yapısı I.....	184
Şekil 3.20.	Protezli Omuz FE Modeli Mesh Yapısı II.....	185
Şekil 3.21.	Protezin Mesh’li Görünüşü.....	185
Şekil 3.22.	Protezli Omuz Nötral Pozisyonda Von Misses Eşdeğer Stres Dağılımı.....	187

Şekil 3.23.	Protezli Omuz Nötral Pozisyonundayken Von Misses Eşdeğer Stres Dağılımı II	187
Şekil 3.24.	Humeral Sapta Von Misses Eşdeğer Stress Dağılımı I	188
Şekil 3.25.	Humeral Sapta Von Misses Eşdeğer Stress Dağılımı I	188
Şekil 3.26.	Humeral Sapta Von Misses Eşdeğer Stress Dağılımı I	189
Şekil 3.27.	Humeral Sapta Von Misses Eşdeğer Stress Dağılımı I	189
Şekil 3.28.	Omzun nötral pozisyonundayken humeral kapdaki gerilme dağılımı I	190
Şekil 3.29.	Omzun nötral pozisyonundayken humeral kapdaki gerilme dağılımı II	190
Şekil 3.30.	Glenosferdeki Von Misses Stress Dağılımı I	191
Şekil 3.31.	Glenosferdeki Von Misses Stress Dağılımı I	191
Şekil 3.32.	Glenosferdeki Von Misses Stress Dağılımı I	192
Şekil 3.33.	UHMWPE Taban Plakasındaki Von Misses Eşdeğer Stres Dağılımı I	192
Şekil 3.34.	UHMWPE Taban Plakasındaki Von Misses Eşdeğer Stres Dağılımı II	193
Şekil 3.35.	Omzun nötral pozisyonundayken I. çivide stres dağılımı	193
Şekil 3.36.	Omzun nötral pozisyonundayken I. çivide stres dağılımı	194
Şekil 3.37.	Omzun nötral pozisyonundayken II. çivide stres dağılımı	194
Şekil 3.38.	Omzun nötral pozisyonundayken II. çivide stres dağılımı 2	195
Şekil 3.39.	Humerusta Von Misses Eşdeğer Stres Analizi Posterior Görünüm	195
Şekil 3.40.	Humerusta Eşdeğer (von Misses) Stres Analizi Anterior Görünüm	196
Şekil 3.41.	Humerusta Eşdeğer (von Misses) Stres Analizi Lateral Görünüm	196
Şekil 3.42.	Skapulada Von Misses Eşdeğer Stres Analizi Lateral Görünüm	197
Şekil 3.43.	Skapulada Von Misses Eşdeğer Stres Analizi Lateral Görünüm II	197
Şekil 3.44.	Sağlam Omuz Modelinde Von Misses Eşdeğer Stres Dağılımı	198
Şekil 3.45.	Sağlam Omuz Modelinde Von Misses Eşdeğer Stres Dağılımı	198
Şekil 3.46.	Humerustaki Eşdeğer (von Misses Stres) Analizi Sonuçları	199
Şekil 3.47.	Sağlam Omuz Modeli, Sakpuladaki Eşdeğer (von Misses Stres) Analizi Sonuçları	200
Şekil 3.48.	Sağlam Omuz Modeli, Sakpuladaki Eşdeğer (von Misses Stres) Analizi Sonuçları	200
Şekil 3.49.	Sağlam Omuz Modeli, Sakpuladaki Eşdeğer (von Misses Stres) Analizi , Sonuçları	201
Şekil 3.50.	Protezli kolda 30° abdüksiyon hareketi	201
Şekil 3.51.	Kolun 30° abdüksiyon hareketinde Von Misses Eşdeğer Stres Dağılımı	202
Şekil 3.52.	Humeral Sapda 30° abdüksiyon hareketinde Von Misses Eşdeğer Stress Dağılımı	203
Şekil 3.53.	UHMWPE Humeral Kapda Von Misses Eşdeğer Stres Analizi	204
Şekil 3.54.	Kolun 30° abdüksiyon hareketi sırasında glenohumeral küredeki Von Misses eşdeğer stress dağılımı (lateral görünüm)	204
Şekil 3.55.	Kolun 30° abdüksiyon hareketi sırasında glenohumeral küredeki Von Misses eşdeğer stress dağılımı (medial görünüm)	205

Şekil 3.56.	Kolun 30° abdüksiyon hareketi sırasında UHMWPE taban plakasındaki Von Misses eşdeğer stress dağılımı (lateral görünüm).....	205
Şekil 3.57.	Kolun 30° abdüksiyon hareketi sırasında I. çivideki gerilme dağılımı....	206
Şekil 3.58.	Kolun 30° abdüksiyon hareketi sırasında II. çivideki gerilme dağılımı.....	206
Şekil 3.59.	Kolun 30° abdüksiyon hareketi sırasında humerustaki Von Misses eşdeğer stres dağılımı.....	207
Şekil 3.60.	Kolun 30° abdüksiyon hareketi sırasında skapuladaki gerilme dağılımı.....	208
Şekil 3.61.	Kol 45° Abdüksiyondayken Omuz Modeli Görünüşü.....	208
Şekil 3.62.	Kol 45° abdüksiyondayken Von Misses Eşdeğer Stres Dağılımı.....	209
Şekil 3.63.	Kolun 45° abdüksiyon hareketi sırasında humeral sap gerilme dağılımı (lateral).....	210
Şekil 3.64.	Kolun 45° abdüksiyon hareketi sırasında humeral sap gerilme dağılımı (medial).....	210
Şekil 3.65.	Kolun 45° abdüksiyon hareketi sırasında humeral gerilme dağılımı (lateral II).....	211
Şekil 3.66.	Kol 45° abdüksiyondayken Humeral Kapta Eşdeğer Stres (Anterior).....	211
Şekil 3.67.	Kol 45° abdüksiyondayken Humeral Kapta Eşdeğer Stres (Posterior).....	212
Şekil 3.68.	Kol 45° abdüksiyondayken Glenosferde Von Misses Eşdeğer Stres (Inferior).....	212
Şekil 3.69.	Kol 45° abdüksiyondayken Glenosferde Von Misses Eşdeğer Stres (Superior).....	213
Şekil 3.70.	Kol 45° abdüksiyondayken taban plakasında Von Misses Eşdeğer Stres.....	213
Şekil 3.71.	Kol 45° abdüksiyondayken I. çivide Von Misses Eşdeğer Stres.....	214
Şekil 3.72.	Kol 45° abdüksiyondayken II. Çivide Von Misses Eşdeğer Stres.....	214
Şekil 3.73.	Humerusta 45° abdüksiyondayken gerilme dağılımı (anterior).....	215
Şekil 3.74.	Humerusta 45° abdüksiyondayken gerilme dağılımı (posterior).....	215
Şekil 3.75.	Skapulada 45° abdüksiyondayken gerilme dağılımı (lateral).....	216
Şekil 3.76.	60° abdüksiyondayken Omuz modelinde Von Misses Eşdeğer stres dağılımı (lateral).....	217
Şekil 3.77.	60° abdüksiyondayken Humeral Saptaki Gerilme (Lateral).....	217
Şekil 3.78.	60° abdüksiyondayken Humeral Sapın Gerilme analizi (Medial).....	218
Şekil 3.79.	60° abdüksiyondayken UHMWPE Humeral Kapta Gerilme analizi (Anterior).....	218

Şekil 3.80.	60° abdüksiyonda UHMWPE Humeral Kapta Gerilme analizi (Posterior).....	219
Şekil 3.81.	60° abdüksiyodayken glenosferde Gerilme analizi (Inferior).....	219
Şekil 3.82.	60° abdüksiyodayken glenosferde Gerilme analizi (Superior).....	220
Şekil 3.83.	60° abdüksiyodayken taban palakasında Gerilme analizi (Posterior)....	220
Şekil 3.84.	60° abdüksiyodayken taban palakasında Gerilme analizi (Anterior)....	221
Şekil 3.85.	60° abdüksiyodayken I. çivideki Gerilme analizi.....	221
Şekil 3.86.	60° abdüksiyodayken II. Çivideki Gerilme analizi.....	222
Şekil 3.87.	Kol 60° abdüksiyodayken humerustaki Gerilme analizi.....	222
Şekil 3.88.	Kol 60° abdüksiyodayken skapuladaki Gerilme analizi Lateral.....	223
Şekil 3.89.	Kol 90° abdüksiyodayken omuz modelinde Von Misses Eşdeğer Stres Analizi	224
Şekil 3.90.	Kol 90° abdüksiyodayken humeral sapta Von Misses Eşdeğer Stres Analizi (lateral).....	224
Şekil 3.91.	Kol 90° abdüksiyodayken humeral sapta Von Misses Eşdeğer Stres Analizi (medial).....	225
Şekil 3.92.	Kol 90° abdüksiyodayken humeral kapta Von Misses Eşdeğer Stres Analizi (Anterior).....	225
Şekil 3.93.	Kol 90° abdüksiyodayken humeral kapta Von Misses Eşdeğer Stres Analizi (Posterior).....	226
Şekil 3.94.	Kol 90° abdüksiyodayken glenohumeral kürede Von Misses Eşdeğer Stres Analizi	226
Şekil 3.95.	Kol 90° abdüksiyodayken I. çivideki Von Misses Eşdeğer Stres Analizi.....	227
Şekil 3.96.	Kol 90° abdüksiyodayken II. Çivide Von Misses Eşdeğer Stres Analizi	227
Şekil 3.97.	Kol 90° abdüksiyodayken humerus kemiğinde Von Misses Eşdeğer Stres Analizi.....	228
Şekil 3.98.	Kol 90° abdüksiyodayken skapulada Von Misses Eşdeğer Stres Analizi.....	229
Şekil 3.99.	Sağlam Omuz Modelinde Yerdeğiştirmelerin Analizi I.....	230
Şekil 3.100.	Sağlam Omuz Modelinde Yerdeğiştirmelerin Analizi II.....	230
Şekil 3.101.	Sağlam Omuzda Humerus kemiğindeki toplam deformasyon I.....	231
Şekil 3.102.	Sağlam Omuzda Humerus kemiğindeki toplam deformasyon II.....	231

Şekil 3.103. Sağlam Omuzda Skapula Kemiğindeki Toplam Deformasyon I.....	231
Şekil 3.104. Sağlam Omuzda Skapula Kemiğindeki Toplam Deformasyon II.....	232
Şekil 3.105. Sağlam Omuzda Skapula Kemiğindeki Toplam Deformasyon III.....	232
Şekil 3.106. Protezli Omuz Modelindeki Toplam Yerdeğiştirme I.....	233
Şekil 3.107. Protezli Omuz Modelindeki Toplam Yerdeğiştirme II.....	233
Şekil 3.108. Humeral Sapta toplam yerdeğiştirme I.....	234
Şekil 3.109. Humeral Sapta toplam yerdeğiştirme II.....	234
Şekil 3.110. Humeral Sapta toplam yerdeğiştirme III.....	235
Şekil 3.111. UHMWPE Humeral Kapta Yerdeğiştirme Analizi Anterior.....	235
Şekil 3.112. UHMWPE Humeral Kapta Yerdeğiştirme Analizi Posterior.....	236
Şekil 3.113. Humeral kürede yer deęiştirme I.....	236
Şekil 3.114. Humeral kürede yer deęiştirme II.....	237
Şekil 3.115. Humeral kürede yer deęiştirme II.....	237
Şekil 3.116. UHMWPE Taban Plakasında Yerdeğiştirme Analizi.....	238
Şekil 3.117. UHMWPE Taban Plakasında Yerdeğiştirme Analizi Posterior Görünüm.....	238
Şekil 3.118. Çivi I ‘ de yerdeğiştirme analizi I.....	239
Şekil 3.119. Çivi I ‘ de yerdeğiştirme analizi II.....	239
Şekil 3.120. Çivi II ‘ de yerdeğiştirme analizi I.....	240
Şekil 3.121. Çivi II ‘ de yerdeğiştirme analizi II.....	240
Şekil 3.122. Protezli humerusta yerdeğiştirme Analizi I.....	241
Şekil 3.123. Protezli humerusta yerdeğiştirme Analizi II.....	241
Şekil 3.124. Protezli humerusta yerdeğiştirme Analizi II.....	242
Şekil 3.125. Protezli skapulada yerdeğiştirme analizi I.....	242
Şekil 3.126. Protezli skapulada yerdeğiştirme analizi II.....	243
Şekil 3.127. Protezli skapulada yerdeğiştirme analizi III.....	243
Şekil 3.128. 30° abdüksiyon hareketindeki kolda omuz modeli için yerdeğiştirme dağılımı.....	244
Şekil 3.129. 30° kol abdüksiyonunda humeral sapta yerdeğiştirme dağılımı.....	245
Şekil 3.130. Kol 30° abdüksiyondayken UHMWPE humeral kapda yerdeğiştirme.....	245
Şekil 3.131. 30° kol abdüksiyonunda Glenosferdeki yerdeğiştirme analizi (lateral).....	246
Şekil 3.132. 30° kol abdüksiyonunda Glenosferdeki yerdeğiştirme analizi (inferior).....	246
Şekil 3.133. Kol 30° abdüksiyondayken I. Çivideki yerdeğiştirme.....	247
Şekil 3.134. Kol 30° abdüksiyondayken II. Çivideki yerdeğiştirme.....	247

Şekil 3.135. Kol 30° abdüksiyondayken UHMWPE taban plakasındaki yerdeğiştirme	248
Şekil 3.136. Humerusta kol 30° abdüksiyondayken yerdeğiştirme	249
Şekil 3.137. 30° abdükte kolda skapuladaki yerdeğiştirme	249
Şekil 3.138. 45° abdükte koldaki yerdeğiştirme analizi	250
Şekil 3.139. 45° kol abdüksiyonunda humeral sapta yerdeğiştirme (lateral)	251
Şekil 3.140. 45° kol abdüksiyonunda humeral sapta yerdeğiştirme (medial)	251
Şekil 3.141. 45° kol abdüksiyonunda humeral sapta yerdeğiştirme (lateral 2)	252
Şekil 3.142. 45° kol abdüksiyonunda UHMWPE Humeral Kapta yerdeğiştirme analizi Posterior	252
Şekil 3.143. 45° kol abdüksiyonunda UHMWPE Humeral Kapta yerdeğiştirme analizi Anterior	253
Şekil 3.144. 45° abdükte kolda glenosferdeki yerdeğiştirme analizi inferior görünüm	253
Şekil 3.145. 45° abdükte kolda glenosferdeki yerdeğiştirme analizi superior görünüm	254
Şekil 3.146. 45° abdükte kolda UHMWPE Taban Plakasındaki yerdeğiştirme	254
Şekil 3.147. 45° abdükte kolda I. Çivideki yerdeğiştirme dağılımı	255
Şekil 3.148. 45° abdükte kolda II. Çivideki yerdeğiştirme dağılımı	255
Şekil 3.149. 45° abdükte kolda humerusun yerdeğiştirme analizi anterior görünüm ..	256
Şekil 3.150. 45° abdükte kolda humerusun yerdeğiştirme analizi posterior görünüm ..	256
Şekil 3.151. 45° abdükte kolda skapulanın yerdeğiştirme analizi sonuçları	257
Şekil 3.152. Kolun 60° abdüksiyonunda yerdeğiştirme analizi sonuçları	258
Şekil 3.153. Kol 60° abdüksiyondayken humeral saptaki yerdeğişim analizi lateral görünüm	258
Şekil 3.154. Kolun 60° abdüksiyonunda humeral sapta yerdeğiştirme anterior görünüm	259
Şekil 3.155. Kol 60° abdüksiyondayken UHMWPE Humeral Kapta yerdeğişim Anterior	259
Şekil 3.156. Kol 60° abdüksiyondayken UHMWPE Humeral Kapta yerdeğişim posterior	260
Şekil 3.157. 60° abdükte kolda glenosferdeki yerdeğişim inferior	260
Şekil 3.158. 60° abdükte kolda glenosferdeki yerdeğişim superior	261
Şekil 3.159. 60° abdükte kolda taban plakasındaki yerdeğiştirme posterior görünüm ..	261

Şekil 3.160. 60° abdükte kolda taban plakasındaki yerdeğiştirme anterior görünüm	262
Şekil 3.161. Kol 60° abdükteyken I. Çivideki yerdeğiştirme	262
Şekil 3.162. Kol 60° abdükteyken II. çivideki yerdeğiştirme	263
Şekil 3.163. Kol 60° abdüksiyondayken humerusta yerdeğiştirme analizi	263
Şekil 3.164. Kol 60° abdüksiyondayken skapuladaki yerdeğiştirme analizi	264
Şekil 3.165. Kol 90° abdüksiyonundayken yerdeğiştirme analizi	265
Şekil 3.166. Kol 90° abdüksiyondayken humeral sapta yerdeğişim dağılımı lateral	265
Şekil 3.167. 90° abdükte kolda humreal sapın yerdeğişim dağılımı anterior görünüm	266
Şekil 3.168. 90° abdükte kolda UHMWPE Humeral Kapta yerdeğiştirme Anterior	266
Şekil 3.169. 90° abdükte kolda UHMWPE Humeral Kapta yerdeğiştirme Posterior	267
Şekil 3.170. Kol 90° abdüksiyondayken glenosferdeki yerdeğişim dağılımı	267
Şekil 3.171. Kol 90° abdükteyken taban plakası yerdeğiştirme analizi posterior	268
Şekil 3.172. Kol 90° abdükteyken taban plakası yerdeğiştirme analizi anterior	268
Şekil 3.173. 90° abdükte kolda I. Çivide yerdeğiştirme analizi	269
Şekil 3.174. 90° abdükte kolda II. Çivide yerdeğiştirme analizi	269
Şekil 3.175. 90° abdükte kolda humerusun yerdeğiştirme analizi	270
Şekil 3.176. Kol 90° abdüksiyondayken skapuladaki yerdeğiştirme analizi	270

TABLO LİSTESİ

Tablo 1.1. Omuz Kasları	37
Tablo 1.2. Omuz Kasları II	80
Tablo 1.3. Glenohumeral eklem temasları	89
Tablo 1.4. Kol Yükselmesi: Glenohumeral / Skapulotorasik	93
Tablo 2.1. CT taramasından elde edilen tıbbi görüntü verilerinin özellikleri.....	147
Tablo 2.2. Glenohumeral eklem statik ve dinamik stabilizörleri.....	161
Tablo 2.3. Ters omuz replasmanı yapılan hastalar için sonuçlar.....	186
Tablo 2.4. Modelde kullanılan temel yasaların açıklamaları.....	196
Tablo 2.5. Modelde kullanılan malzeme özellikleri.....	193
Tablo 2.6. Modelde kullanılan bileşenlerin malzemeleri.....	196
Tablo 3.1. Protezli Omuz Modelinde FE Analizi Sonuçları.....	218
Tablo 3.2. Sağlam Omuz Modelinde FE Analizi Sonuçları.....	231
Tablo 3.3. 30° abdükte Koldaki Omuz Modelinde FE Analizi Sonuçları.....	234
Tablo 3.4. 45° abdükte Koldaki Omuz Modelinde FE Analizi Sonuçları.....	241
Tablo 3.5. 60° abdükte Koldaki Omuz Modelinde FE Analizi Sonuçları.....	250
Tablo 3.6. 90° abdükte Koldaki Omuz Modelinde FE Analizi Sonuçları.....	257
Tablo 3.7. Sonlu Elemanlar Analizi Sonuçları (ortalama değerler).....	271

Bilgisayar Yardımlı Omuz Protezi Tasarlanması ve Geliştirilmesi

Didem Venüs YILDIZ

Biyomühendislik Anabilim Dalı

Doktora Tezi

Danışman: Prof. Dr. Mehmet Burçin PİŞKİN

Omuz eklemi kalça veya diz eklemlerinden daha karmaşık bir yapıdır. Omuz eklemine genel karmaşıklığına ek olarak, iki farklı etmen, omuz replasmanının yetersiz sonuçlanmasına neden olur: omuz protezi tasarımı tam olarak gelişmiş olmaktan uzaktır ve bu omuz protezini karmaşık omuz anatomisine bağlı olarak yerleştirmek zordur.

Glenohumeral eklem, insan omzunun en karmaşık ve en önemli eklemidir. Herhangi bir omuz yetmezliği için total omuz artroplastisi, total ters omuz artroplastisi gibi çeşitli tedaviler vardır. Normal omuz anatomisine göre ters tasarımı nedeniyle, total ters omuz artroplastisinin farklı fizyolojik ve biyomekanik özellikleri vardır. Bu artroplastinin ameliyat sonrası başarısı, ters total omuz protezinin geliştirilmiş tasarımına bağlıdır. Tasarım başarısı, birkaç biyomekanik ve hesaplama analizi ile artırılabilir.

Bu çalışmada her iki insan omzunun; biri sağlam diğeri sağ tarafında kırığı olan, görüntü verileri, 3D Bilgisayarlı Tomografi (CT) makinesi ile dicom formatında toplanmıştır. Bu veriler, hastanın sol ve sağ omuzlarının kemik geometrisini yeniden oluşturmak için 3D tıbbi görüntü işleme yazılımına (Mimics Materilise, Leuven, Belçika) aktarılmıştır. Sağlanan 3 boyutlu geometri modeli, 3-matic (Materilise, Leuven, Belçika) yazılımı ile ters total omuz protezini oluşturmak için kullanılmıştır. Sağlam omuz ve prostetik omuzun stres dağılımı ve yer değiştirmeleri açısından karşılaştırılması için sonlu elemanlar (FE) analizi yapılmıştır. Fizyolojik vücut ağırlığı fizyolojik reaksiyon kuvveti olarak 800 N'luk bir yük uygulanmıştır. FE analizinin sonuç değerleri her iki omuz için karşılaştırılmıştır. Aynı zamanda ters omuz protezli modelde 30°, 45°, 60° ve 90° açılarda kol abduksiyondayken analiz gerçekleştirilmiştir.

Ters omuz protezinin performansının analizi, protez tasarım bilgisini artırabileceği beklenmektedir.

Anahtar Kelimeler: 3D Printer, Ters Omuz Protezi, Sonlu Elemanlar, Biyomekanik

Computer Aided Shoulder Prosthesis Design and Manufacturing

Didem Venüs YILDIZ

Department of Biongeering

Doctor of Philosophy Thesis

Advisor: Prof. Dr. Mehmet Burçin PİŞKİN

The shoulder joint is a more complex structure than the hip or knee joints. In addition to the overall complexity of the shoulder joint, two different factors influence the insufficient outcome of shoulder replacement: the shoulder prosthesis design is far from fully developed and it is difficult to place these shoulder prosthesis due to shoulder anatomy.

The glenohumeral joint is the most complex and the most important joint of the human shoulder. There are various treatments for any shoulder failure such as total shoulder arthroplasty, reverse total shoulder arthroplasty. Due to its reverse design than normal shoulder anatomy, reverse total shoulder arthroplasty has different physiological and biomechanical properties. Post-operative achievement of this arthroplasty is depend on improved design of reverse total shoulder prosthesis. Designation achievement can be increased by several biomechanical and computational analysis.

In this study, data of human both shoulders with right side fracture was collected by 3D Computer Tomography (CT) machine in dicom format. This data transferred to 3D medical image processing software (Mimics Materilise, Leuven, Belgium) to reconstruct patient's left and right shoulders' bones geometry. Provided 3D geometry model of the fractured shoulder was used to constitute of reverse total shoulder prosthesis by 3-matic software. Finite element (FE) analysis was conducted for comparison of intact shoulder and prosthetic shoulder in terms of stress distribution and displacements. Body weight physiological reaction force as 800 N load was applied. Resultant values of FE analysis was compared for both shoulders. In addition, FE analysis was conducted for prosthetic shoulder model while arm in adduction for angles of 30°, 45°, 60° and 90°.

The analysis of the performance of the reverse shoulder prosthesis could enhance the knowledge of the prosthetic design.

Keywords: 3D Printer, Reverse Shoulder Prosthesis, Finite Elements, Biomechanics

1.1 . Literatür Özeti

1.1.1. Omuz Anatomisi

Omuz üç kemikten oluşmaktadır: skapula, humerus ve klavikula ve iki sinoviyal eklem: glenohumeral eklem ve akromiyoklavikular eklem. Glenohumeral eklem sıklıkla omuz eklemi olarak anılır ve skapulanın lateral yönünde humerus eklemine yarı küresel başında sinoviyal küresel mafsallı eklemidir. Glenoid çukuru, üç düzlemde de geniş harekete izin veren küçük yüzey alanıyla sığ bir çukurdur. Bu eklem neredeyse vücudun en hareketli eklemidir.

Omuzda hareket eden ana kaslar rotator kaf kaslarıdır. Bunlar deltoid kasıyla hareket eden supraspinatus, infraspinatus, subskapularis ve teres minörden oluşan dört kas grubudur. Rotator kaf (özellikle supraspinatus) deltoid kasıyla beraber kolun abduksiyonundan sorumludur. Deltoid kası, klavikula ve akromionun dış kısmından orjinlenerek ve humerusun proksimal kısmına girerek omuzun dış tarafını kaplar. Rotator kaf kusurlu hastalarda sadece deltoid kolun abduksiyonundan sorumludur. Bu ters omuz replasmanlarının özel önemidir. ^[1]

1.1.1.1. Omuzun Yapısı ve Eklemleri

Omuz insan vücudundaki en kompleks eklemidir. Çünkü beş ayrı eklem sahiptir:

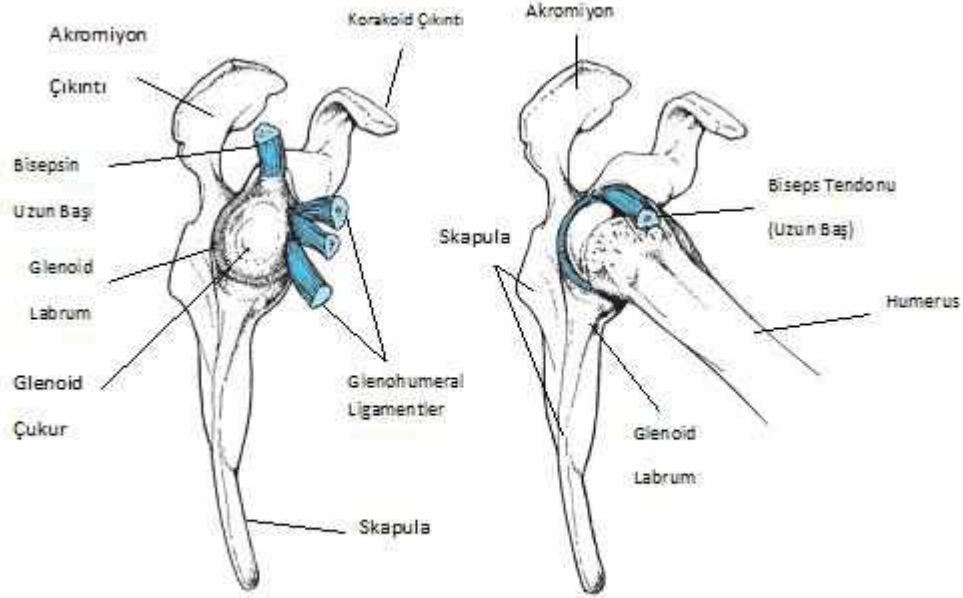
- 1) *Glenohumeral (GH) eklem,*
- 2) *Sternoklaviküler (SC) eklem,*
- 3) *Akromiyoklavikular (AC) eklem,*
- 4) *Karoklavikular (CC) eklem,*
- 5) *Skapulotorasik (ST) eklem.*

Glenohumeral eklem humerus başı ile skapulanın glenoid çukuru arasındaki tipik olarak majör omuz eklemi olarak düşünülen kısmi top-yuva eklemidir. Sternoklavikular ve

akromiyoklaviküler eklem omuz kemeri kemikleri olan klavikulaya ve skapulaya hareket sağlar.

1.1.1.1.1. Glenohumeral Eklem

Glenohumeral eklem insan vücudunda en özgür hareket edebilen eklemdir ve humerusun fleksiyon, ekstensiyon, hiperekstensiyon, abdüksiyon, addüksiyon ve medial ve lateral rotasyonunu sağlar (Şekil 1.1). [2] Bu ekleme aynı zamanda skapulohumeral eklem de denir. Eklem çeşidi top-yuva eklemdir. [3, 4] Humerusun yarıküresel başı, eklemlendiği skapulanın yüzeysel glenoid fossa'sı gibi yüzey alanının hemen hemen üçte dördlük miktarına sahiptir. [2] Glenoid fossa aynı zamanda humeral baş yüzeyinden daha az eğimlidir ve humerusa kendisinin sınırsız rotasyonel kapasitesine ek olarak glenoid çukuru boyunca linear hareket etme imkanı verir. Glenoid çukurun (Şekil 1.2) şekli, oval veya yumurta şekli kavite (toplam popülasyonun % 45'i) ve armut şekli kavite (popülasyonun kalan %55'i) olarak bireyden bireye anatomik çeşitlilik göstermektedir. [2]

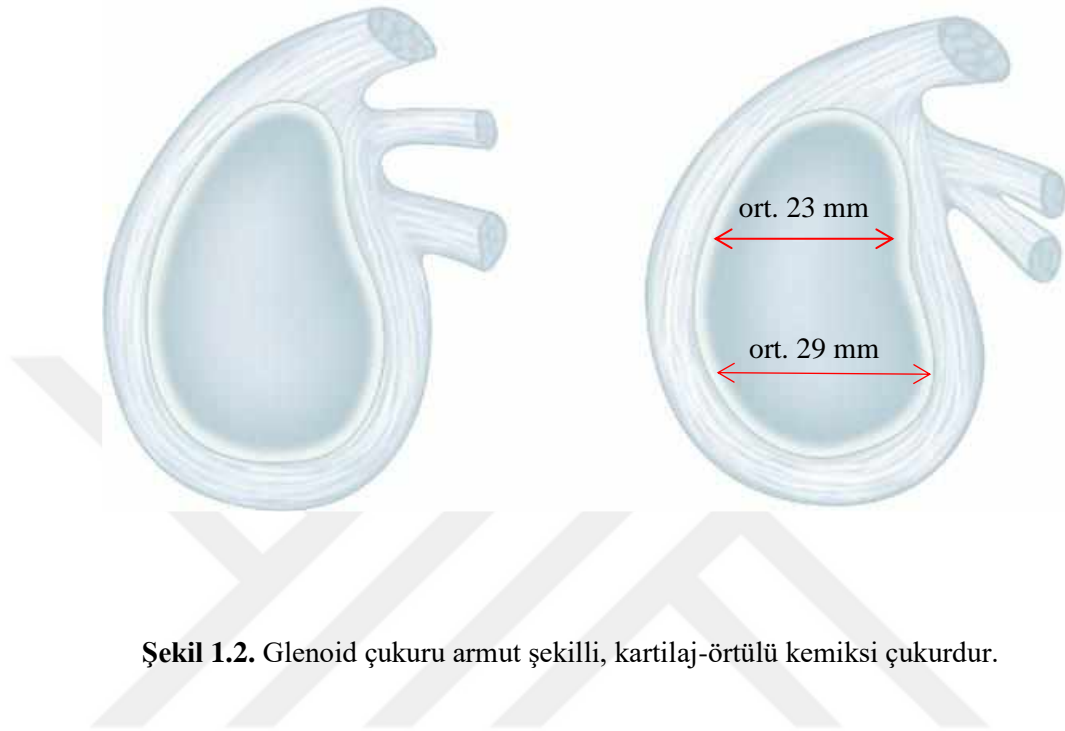


Lateral Görünüş

Şekil 1.1. Glenohumeral eklem

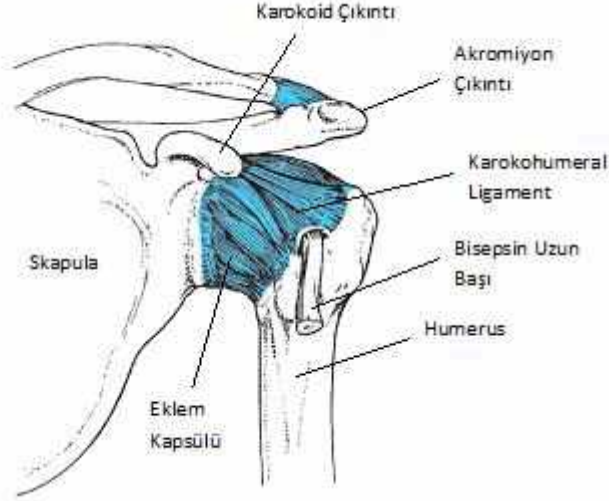
Kolun pasif rotasyonu ile glenoid çukurda humeral başın büyük miktarda dönmesi, hareket aralığının son noktası olarak tanımlanır. Aktif rotasyonda kas kuvvetleri omuzda

hareket aralığını sınırlamaya eğilimlidir ve böylece humeral başın dönme sınırlaması meydana gelir. Glenoid çukur fibrokartilajinöz bir çıkıntı olan glenoid labrum, eklem kapsülünün bir parçasından oluşan bir kapak, biceps brakiyalisin uzun başının tendonu ve



Şekil 1.2. Glenoid çukuru armut şekilli, kartilaj-örtülü kemiksi çukurdur.

glenohumeral ligamentler ile çevrelenmiştir. Bu yoğun kollajen doku çerçevesi çaprazda üçgendir ve çukur periferine bağlıdır. ^[2] Labrum çukurda derinliği artırır ve ekleme stabilite katar. ^[3,4] Glenohumeral ekleme yer alan kapsül Şekil 3’de gösterilmiştir. Birçok ligament glenohumeral eklem kapsülü ile birleşmiştir. Bu ligamentler eklemin ön yüzünde üst, orta ve alt glenohumeral ligamentler ve üst tarafta korakohumeral ligamentleri içermektedir. Dört kasın tendonları da aynı zamanda eklem kapsülüne eklenmektedir. Bunlar humerusun rotasyonuna katkıda buldukları ve tendonlarının glenohumeral eklem etrafında kollajen bir kaf oluşturması sebebiyle rotator kaf kasları olarak bilinmektedirler. Bu kaslar, supraspinatus, infraspinatus, teres minör ve subscapularis kaslarını içermektedir ve aynı zamanda bazen SITS kasları denilmektedirler. ^[2]



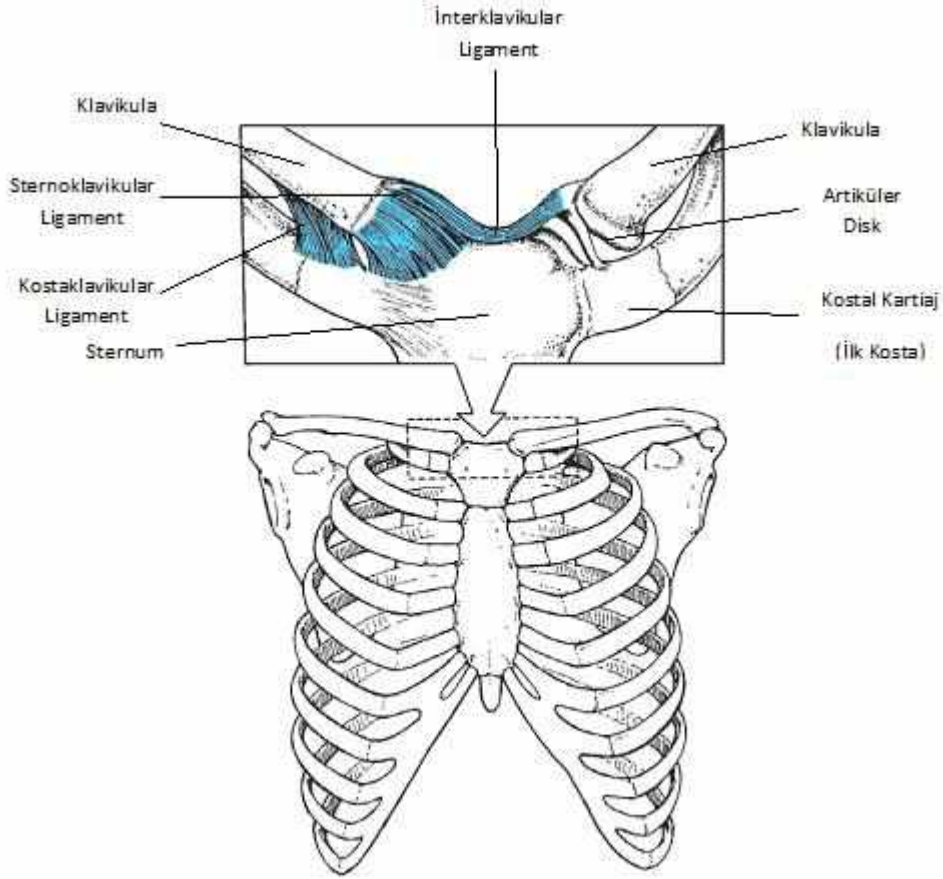
Şekil 1.3. Glenohumeral eklemdaki kapsül eklem stabilitesini artırır.

Supraspinatus, infraspinatus ve ters minör lateral rotasyonda yer alır ve subskapularis medial rotasyona katkı sağlar. Lateral rotator grup kasları kas demetlerini birinden diğerine arttırmaları ve böylece gerilme ve fonksiyonel gücünü hızlıca geliştirme kabiliyetini artırır. Rotator kaf omuzun posterior, superior ve anterior taraflarında yer almaktadır. Rotator kaf kaslarının gerilmesi humerus başını glenoid çukuruna çeker ve böylece eklem minimal stabilitesine önemli katkıda bulunur. Rotator kaf kasları ve biceps humerusun hareketinden önce omuz stabilitesini sağlamak için aktive edilmektedir. Glenohumeral eklem ile kapsül arasındaki negatif basınç eklem stabilizasyonuna yardım eder. Eklem, humerusun abdukte olduğunda ve lateral olarak döndüğündeki kapalı paket pozisyonu en çok stabil olduğu durumdur. [2]

1.1.1.1.2. Sternoklavikular Eklem

Sternumun en üst parçasının (manubrium) klavikular çıkıntısı ile ve ilk kostanın kırıkdağı ile eklemleşen klavikulanın proksimal ucu sternoklavikular eklemi oluşturur. Bu eklem klavikula ve skapulanın hareketleri için majör rotasyon eksenini sağlar (Şekil 1.4). Sternoklavikular (SC) eklem frontal ve transvers düzlem hareketlerinin serbestçe yapılabilindiği ve sagittal düzlemde bazı öne ve arkaya rotasyona izin verildiği modifiye bir top-yuva eklemdir. Bir fibrokartilajinöz eklem diski eklemleşen kemik yüzeylerinin oturmasını sağlamlaştırır ve şok emici olarak hizmet eder. [2]

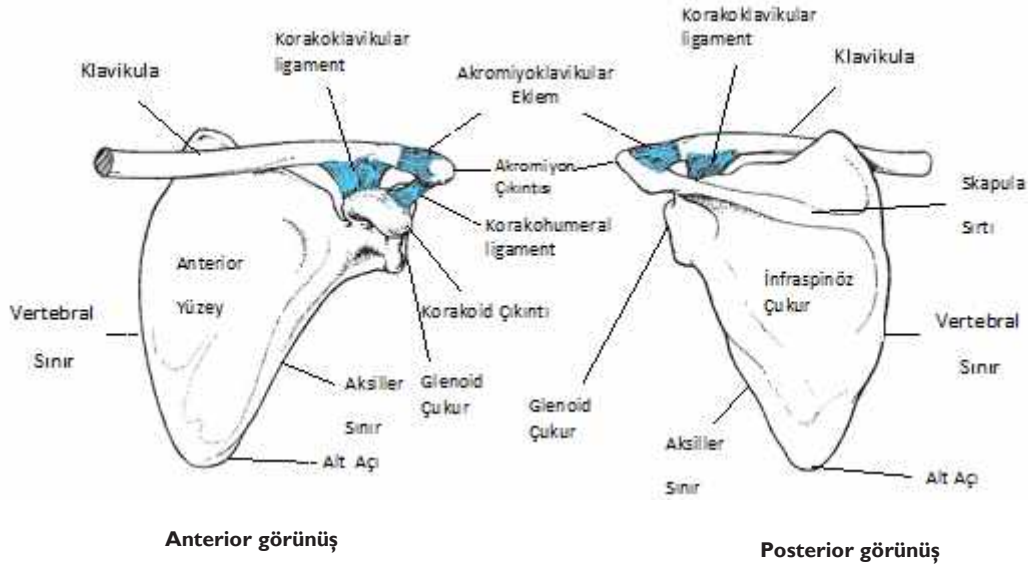
Rotasyon omuz silme, kolu baş üzerine kaldırma ve yüzme gibi hareketler esnasında SC ekleminde meydana gelir. SC ekleminde kapalı-paket pozisyonu maksimum omuz yükselmesinde meydana gelir. [2]



Şekil 1.4. Sternoklavikular Eklem

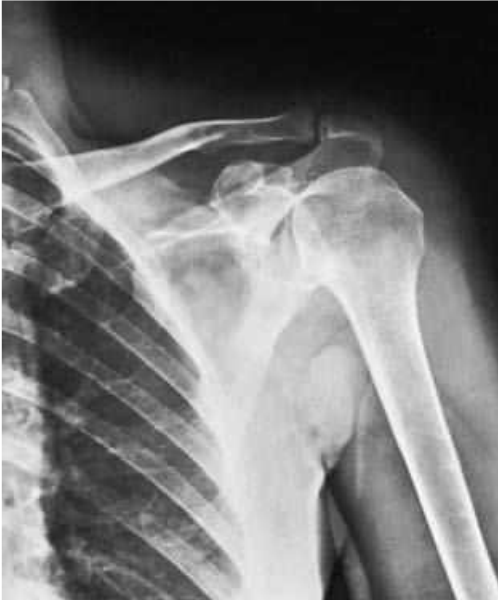1.1.1.1.3. Korakoklavikular Eklem

Korakoklavikular eklem, korakoklavikular ligament ile beraber bağlanan skapulanın korakoid çıkıntısı ile klavikulanın inferior yüzeyinde şekillenen ve bir sindezmazdır. Bu eklem çok az harekete izin verir. Korakoklavikular ve akromiyoklavikular eklemler Şekil 4' de görülmektedir. (Şekil 1.5) [2]



Şekil 1.5. Akromiyoklavikular ve korakoklavikular eklem

1.1.1.1.4. Akromiyoklavikular Eklem



Şekil 1.6. Akromiyoklavikular Eklem

Skapulanın akromiyon ucu ile klavikulanın distal ucu arasındaki eklem akromiyoklavikular eklem denir. Eklem yapısının tüm üç düzlemde sınırlı harekete izin vermesine rağmen düzensiz bir diartrodial eklem olarak sınıflandırılmaktadır. Kişiden kişiye akromiyoklavikular eklemde (AC) beş farklı morfolojik tip gibi önemli miktarda anatomik varyasyonlar mevcuttur. Akromiyoklavikular eklemde rotasyon kol yükselmesi esnasında meydana gelir. Akromiyoklavikular eklemde kapalı paket pozisyonu humerus 90° abduksiyondayken meydana gelir. [2]

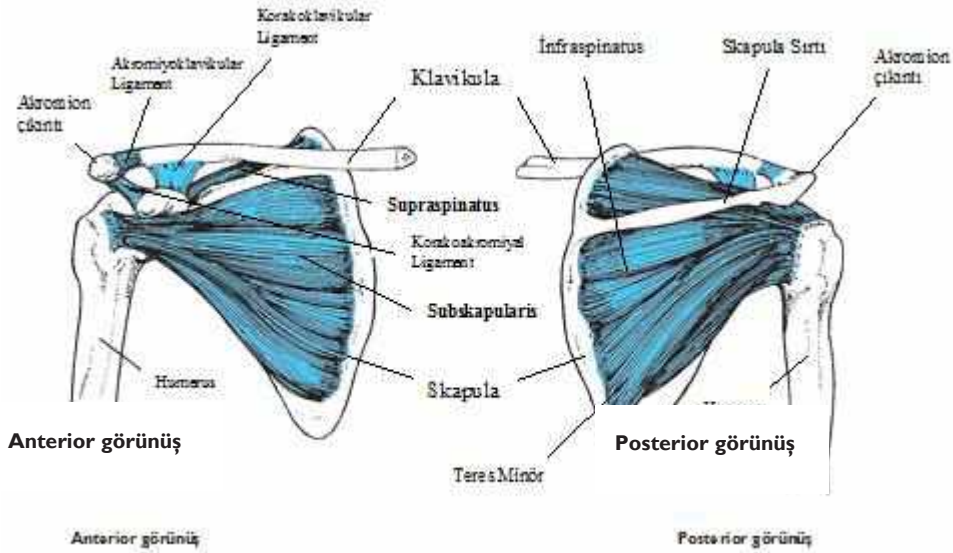
Akromiyoklavikular eklemde içinde fibrokartilajinoz disk bulunur. Zayıf bir kapsüle sahip olup güçlü superior ve inferior akromiyoklavikular ligamanlarla kuvvetlendirilmiştir. Bu da klavikulanın arkaya

kaymasını oner. Korakoklavikular ligamanlar (lateral parçasına trapezoid, medial parçasına konoid bağ denir) eklem stabilitesinde önemli yere sahiptir. Klavikulanın sternal ucu ile manubrium sterninin üst lateral parçası ve birinci kıkırdak kaburganın eklemleşmesinden oluşur. Eklem içindeki disk ile eklem boşluğu ikiye ayrılır. Gevşek fibröz kapsül ön ve arka sternoklavikuler ligamanlarla güçlendirilir. Bu ligaman eklem stabilitesinde rol oynar. Klavikula ile birinci kaburga arasındaki kostoklavikuler ligaman da stabiliteye yardım eder. [3,4]

1.1.1.1.5. Skapulotorasik Eklem

Skapulanın toraks üzerindeki hareketi eklem hareketine benzer. Bu yüzden anatomik değil fonksiyonel bir eklemdir. [5]

Skapulanın gövdeye göre hem sagittal hem de frontal düzlemlerde hareket edebilmesinden dolayı anterior skapula ve torasik duvar arasındaki bölgeye genellikle skapulotorasik eklem denilir. Skapulaya bağlı olan kaslar iki fonksiyonu gerçekleştirir. İlki kas bölgesini stabilize etmek için kasılabilirler. Örneğin; bir çantanın zeminden kaldırılması esnasında yükseltici skapula, trapezius ve romboidler skapulayı desteklemek için gerginlik oluştururlar. [2]



Şekil 1.7. Rotator Kaf'ın dört kası

İkincisi skapular kaslar glenohumeral eklemün uygun pozisyonu vasıtasıyla üst ekstremitenin hareketlerini kolaylaştırabilir. Örneğin, yukarıdan aşağı doğru bir atışta, hazırlık fazında humerus yatay abdükte ve eksternal rotasyonda iken romboid tüm omuzu posterior olarak hareket ettirmek için kasılır. Kol ve eller atışı gerçekleştirmek için öne doğru hareket ettiğinde romboidlerdeki gerilim serbest kalarak glenohumeral eklemün öne hareketini mümkün kılar. [2]

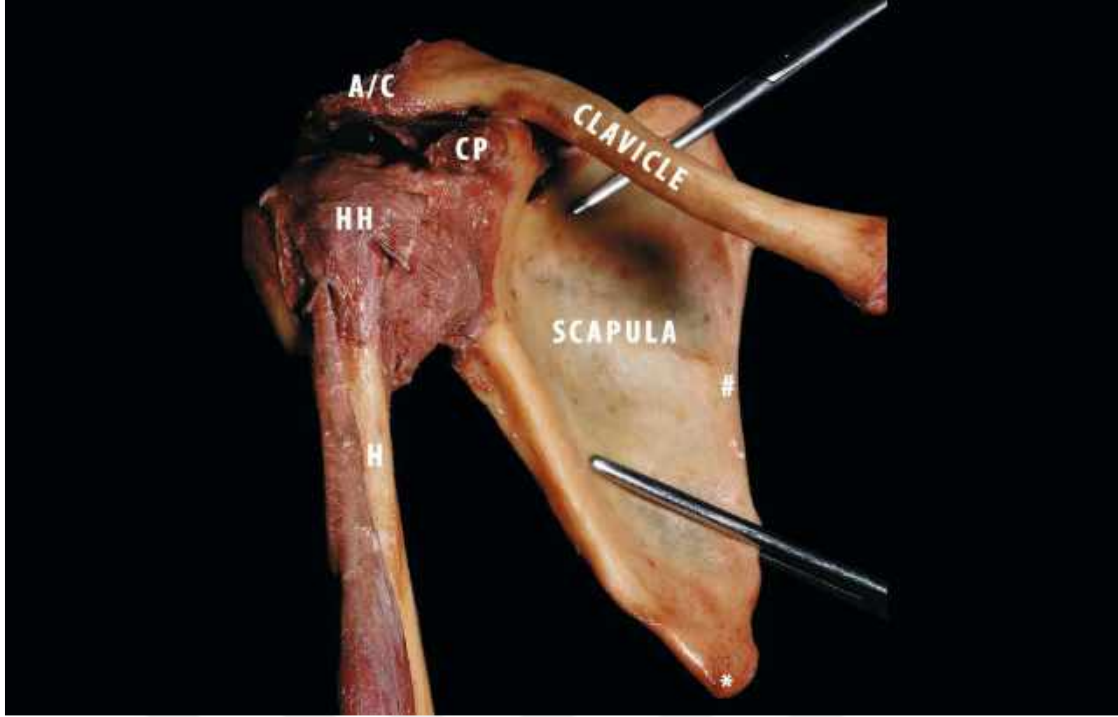
1.1.1.2. Bursa

Omuz bölgesinde yerleşik bir eklem kapsülündeki gibi iç tarafta sinoviyal sıvıyı salgılayan çeşitli küçük, fibröz keseciklerdir.

Bu kesecikler, bursa, yastıkçık olarak bilinir ve kollajen doku katmanları arasındaki sürtünmeyi azaltırlar. Omuz çeşitli bursalarla çevrilidir. Bunlar, subskapularis, subkorakoid ve subakromiyaldir. Subskapularis ve subkorakoid bursalar subskapularis kasının yüzeysel liflerinin skapula boynu, humerus başı ve korakoid çıkıntıya karşı sürtünmelerini yönetmekle sorumludur. %28 vaka çalışmasında bu iki bursa fiziksel olarak bir büyük bursa olarak birleşiktir. Aynı zamanda subskapularis, korakoid çıkıntı etrafındaki kas sarmallarının üst kısmındaki glenohumeral eklemde kol hareketlerine uyum sağlarken önemli değişikliklere maruz kalmaktadır. Bundan dolayı bu bursaların görevi çok önemlidir. Subakromiyal bursa subakromiyal boşlukta skapulanın akromiyon çıkıntısı ve karokoakromiyal ligament (yukarda) ve glenohumeral eklem (aşağıda) arasında bulunmaktadır. Bu bursa rotator kaf kaslarına ve kısmen supraspinatusa üste bulunan kemiksi akromiyona karşı tampon görevi yapar. Subakromiyal bursa, baş üstü kol hareketleri esnasında tekrarlı sıkıştırıldığında irite olabilir. [2]

1.1.1.3. Omuz Kompleksinde Skapulanın rolü

Skapula anatomik ve biyomekanik olarak omuz fonksiyonuna ve kolun hareketine dâhildir. Omuz ve kol hareketi esnasında ve günlük ve atletik aktiviteler esnasında glenohumeral pozisyon değişikliğini sağlamak için ikisi birbirine bağlıdır (Şekil 1.8). [5]



Şekil 1.8. Sağ omzun anterior görünüşü. Bu şekil omuz kemerinin üç kemiğini göstermektedir: skapula, humerus (H) ve klavikula. Skapula, toraks ve superior kol (HB Humeral baş, A/K akromioklavikular eklem, Kİ, korakoid işlem, *skapulanın inferior açısı, # skapulanın medial sınırı) [5]

Omuz kemerinin ve üst kolun tam üç-boyutlu hareketini sağlamak için skapula üst tarafa doğru döner, arkaya eğilir ve eksternal olarak döner, klavikula yükselir ve geri çekilir ve humerus yükselir ve eksternal rotasyon yapar.

Skapula, omuz ve kolun hepsi dengededir veya bir işi veya bir atletik görevi yerine getiren kuvvetleri yaratmak, absorblamak ve aktarmak için belli bir pozisyonda hareket eder. Dinlenme anında veya kol hareketi esnasında skapular pozisyonun alterasyonu genellikle klinik olarak omuz disfonksiyonuna sebep olan hasarlarla

alakalıdır. Bir hasara sebep olan veya var olan bir hasarı arttıran bu alterasyonlar skapular diskinezi olarak isimlendirilir. [5]

Skapulanın omuz kompleksinde dört görevi vardır. İlki kinematik olarak top ve yuva şeklinde olan glenohumeral artikülasyonunun birleşik bir parçası olmaktır. Bu biçimi korumak için skapula hareket eden humerusla beraber koordineli hareket etmelidir. Bu

da tüm omuz hareket aralığı boyunca rotasyonun anlık merkezini bir fizyolojik yol içinde sınırlar. [5]

Skapulanın ikinci görevi hareketi torasik duvar boyunca sağlamaktır. Skapular çekilme bir stabil dayanak yaratır. Bu sayede abdüksiyondaki veya yükselmiş kol, bir yere ulaşma, itme veya çekme gibi hareketler gerektiren görevleri gerçekleştirebilir. [5]

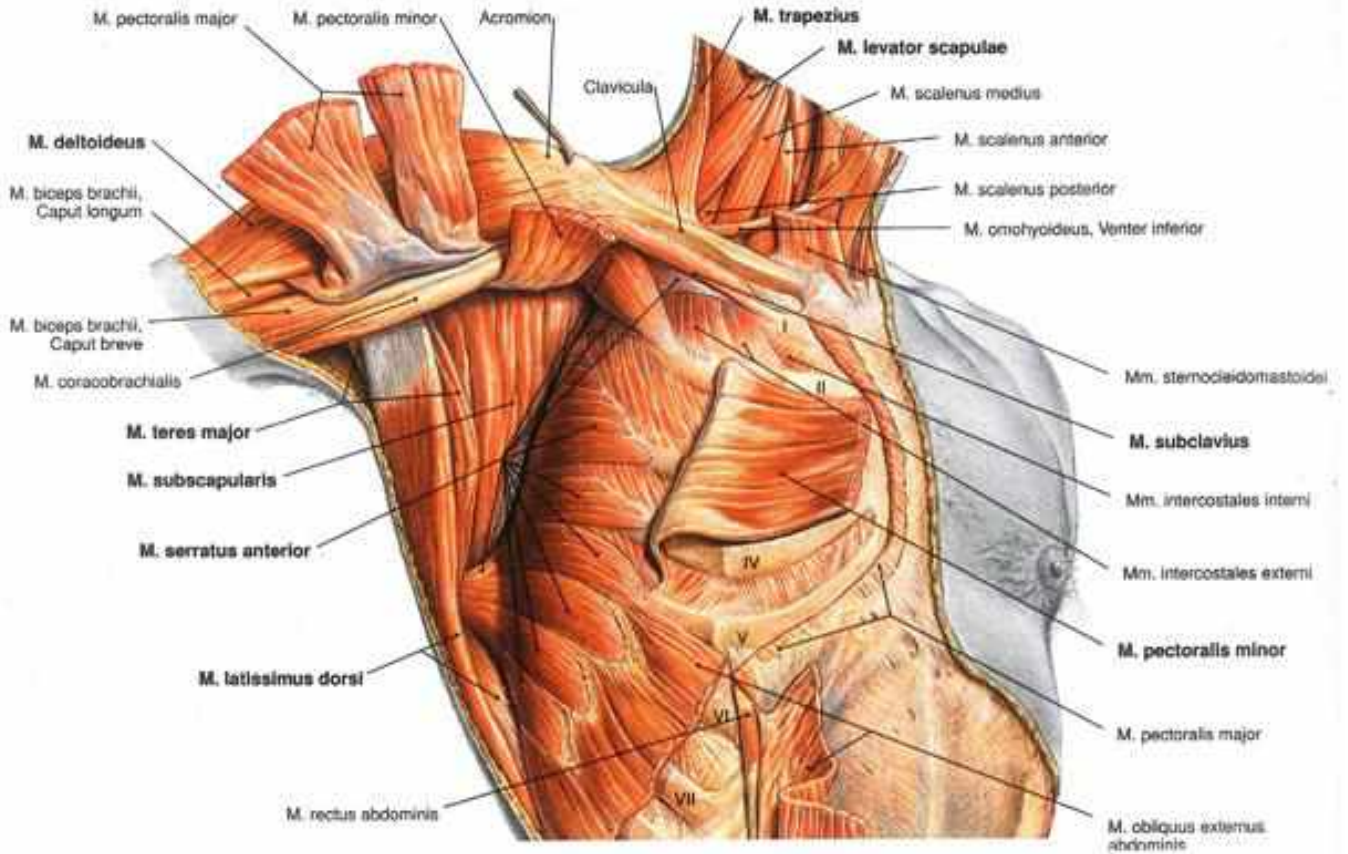
Skapulanın omuz fonksiyonundaki üçüncü görevi bir şey atan veya yükselen kolda kaldırma veya ivmelendirme fazında meydana gelen akromiyonun yükselmesidir. Bu olay hareket esnasında akromiyonu rotator kaf'dan ayırır ve vurmaya ve korakoakromiyal ark baskısını azaltır. [5]

Skapulanın omuz fonksiyonundaki son görevi vücudun proksimal ve distal kısımlarında bir bağlayıcı gibi davranmasıdır. Bu sayede bacaklardan, vücudun arka kısmından ve gövdeden gelen yüksek enerjili kol ve eller gibi dağıtım noktalarına iletmektir. [5]

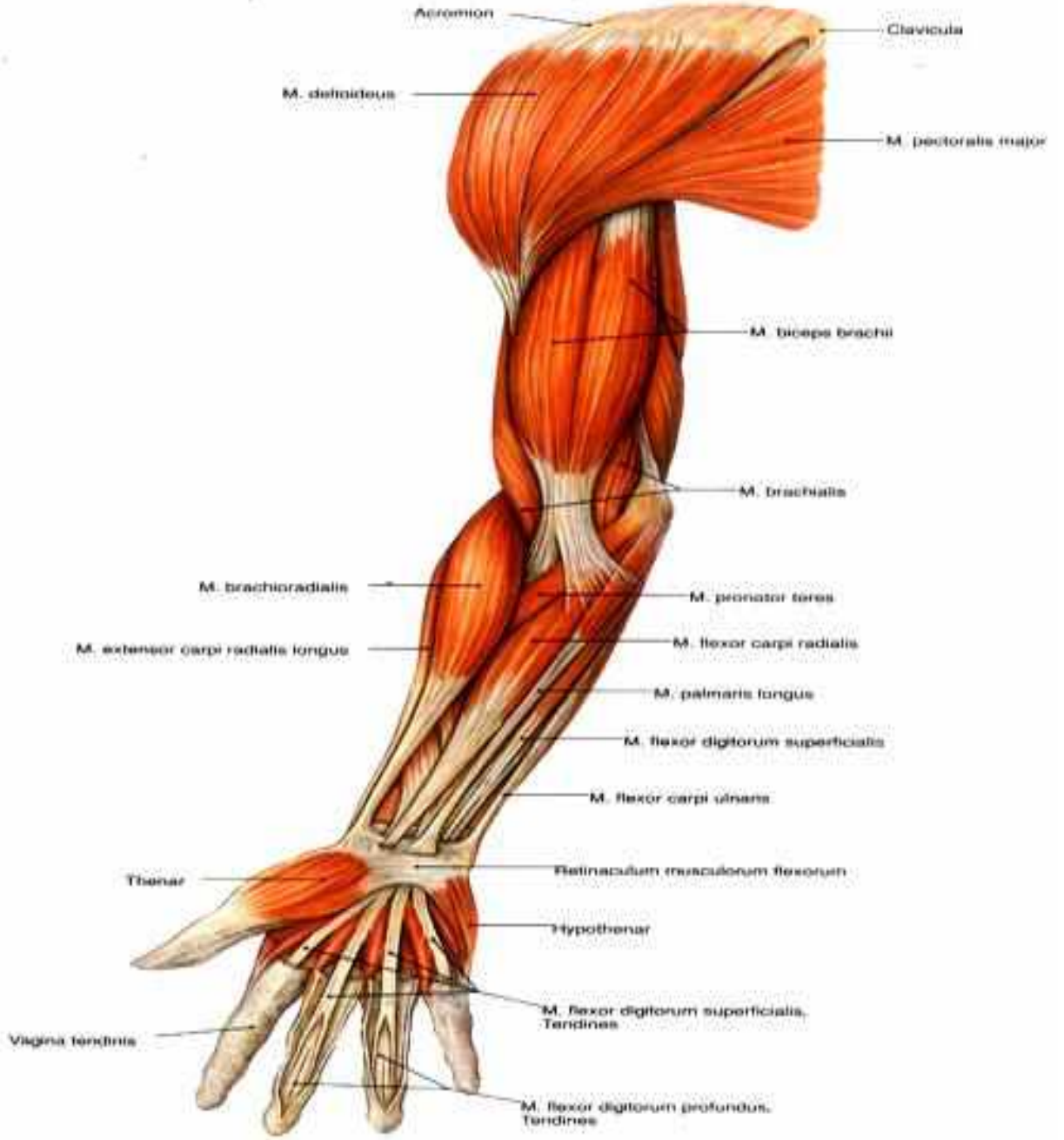
Skapulanın bu fonksiyonları en iyi şekilde yerine getirmesi için kas aktivasyonu açısından iyi bir sisteme ihtiyacı olduğu kesindir. Bu gibi seri kas aktivasyon modelleri skapulayı stabilize eder ve kolun hareketinden dolayı kendi hareketindeki ve pozisyonundaki kontrolünü artırır. [5]

1.1.1.4. Omuz Kasları

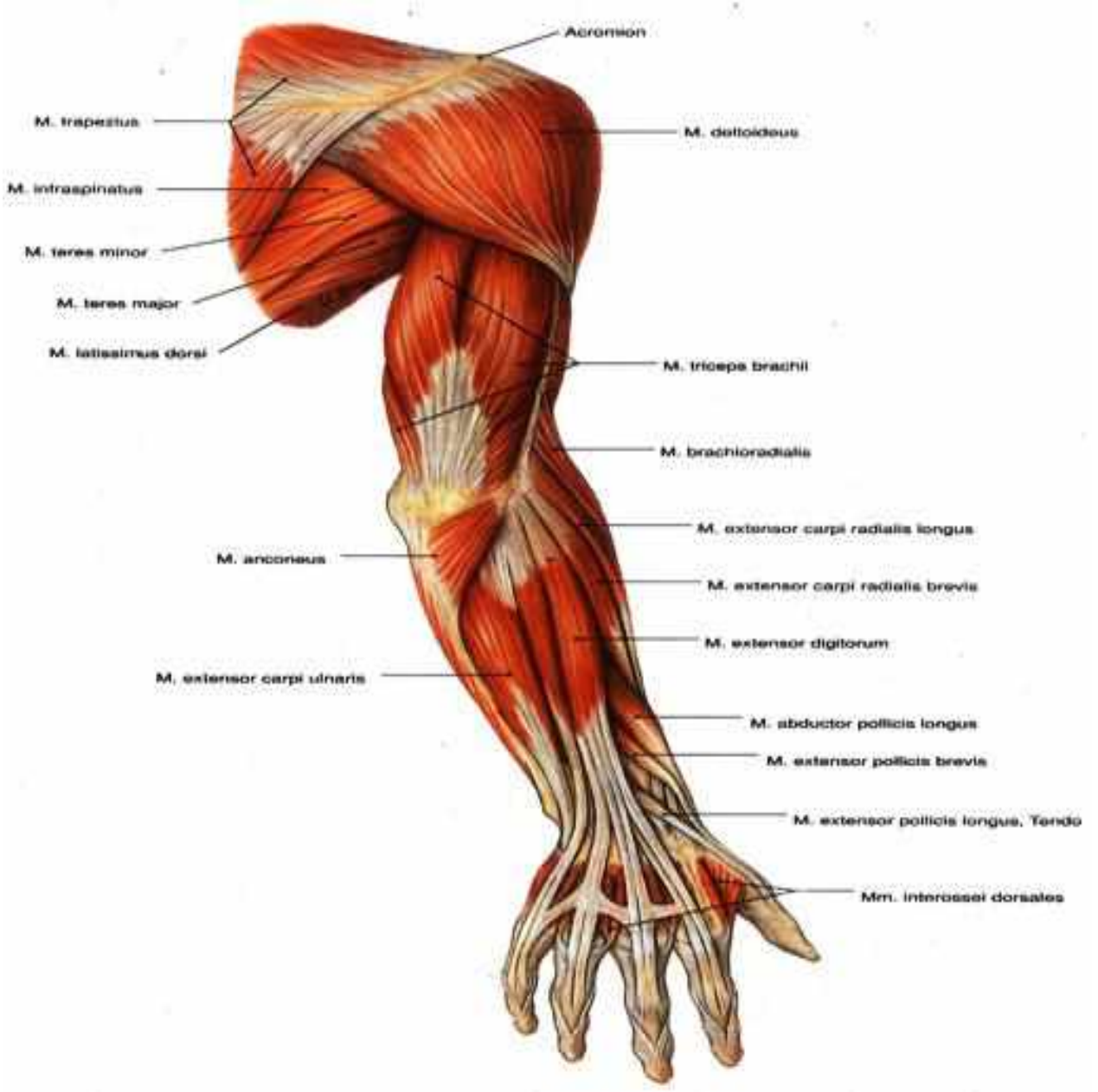
Omuzda glenohumeral eklem dinamik stabilizatörü olan rotator manşet kasları subskapularis, supraspinatus, infraspinatus ve teres minör kaslarından oluşmaktadır (Tablo 1.1). Bu dört kas eklem kapsülü boyunca ilerleyip tüberkulum majus ve minusa bağlanma yerlerinde kapsül yerinde kapsül lifleri ile karışır. [3]



Şekil 1.9. Omuz ve omuz kemeri kasları, sağ; ön dış taraftan görünüş. Romen rakamları kaburgaları belirtmektedir. [6]



Şekil 1.10. Omuz ve üst ekstremitenin ön yüz kasları, sağ; ön taraftan görünüş ^[6]



Şekil 1.11. Omuz ve üst ekstremitenin arka yüz kasları, sağ; arka taraftan görünüş^[6]

Tablo 1.1. Omuz Kasları [7]

Kas	Başlangıç	Girişi	Innervasyonu	Hareketi
Deltoid	Lateralde Klavikulanın üçte biri, akromiyon ve skapula spinası	Humerusun deltoid tüberözitesi	Aksiler n. (C5-C6)	Omuz fleksiyonu, ekstensiyonu, abdüksiyonu, kısmi internal/ eksternal rotasyon
Biceps	Kısa Baş: Skapulanın korakoid çıkıntısı Uzun Baş: Skapulanın supraglenoid tüberkülü	Bisipital aponörozis üzerinden ön kolun ve radiusun tüberözitesi	Muskulokütenoz n. (C5-C6)	Önkol fleksiyonu, kol fleksiyondayken supinasyon
Subskapularis	Skapulanın subskapular çukuru	Humerusun daha küçük tüberözitesi	Üst ve alt. subskapular n. (C5-C7)	İç rotasyon ve humerus addüksiyonu
Supraspinatus	Skapulanın supraspinöz çukuru	Humerusun daha büyük tüberözitesi	Supraskapular n. (C4-C6)	Humerus abdüksiyonu
Infraspinatus	Skapulanın infraspinöz çukuru	Humerusun daha büyük tüberözitesi	Supraskapular n. (C5-C6)	Humerus Dış rotasyonu
Teres minor	Lateral skapulanın süperior sınırı	Humerusun daha büyük tüberözitesi	Aksiler n. (C5-C6)	Humerus Dış rotasyonu
Teres major	Lateral skapulanın inferior sınırı	Humerusun intertüberküler oluğunun medial Kenarı	Alt subskapular n. (C6-C7)	Humerus addüksiyon/dış Rotasyon
Trapezius	C7-T12 vertebanın spinöz çıkıntısı	Lateralde Klavikulanın üçte biri, akromiyon ve skapula spinası	Spinal aksesuar n. (CN-XI)	Skapula yükselmesi, geri çekilmesi, rotasyonu

Latissimus dorsi	T7-T12 vertebra and iliak kanatın spinöz çıkıntısı	Humerusun intertüberküler oluğunun taban	Torakodorsal n. (C6-C8)	Humerus addüksiyonu ekstansiyonu, ve iç rotasyonu
Serratus anterior	1-8 kaburganın lateral yüzeyi	Skapulanın anteromedial sınırı	Uzun torasik n. (C5-C7)	Skapula uzaması ve medial rotasyonu

1.1.1.4.1. Serratus Anterior Kası

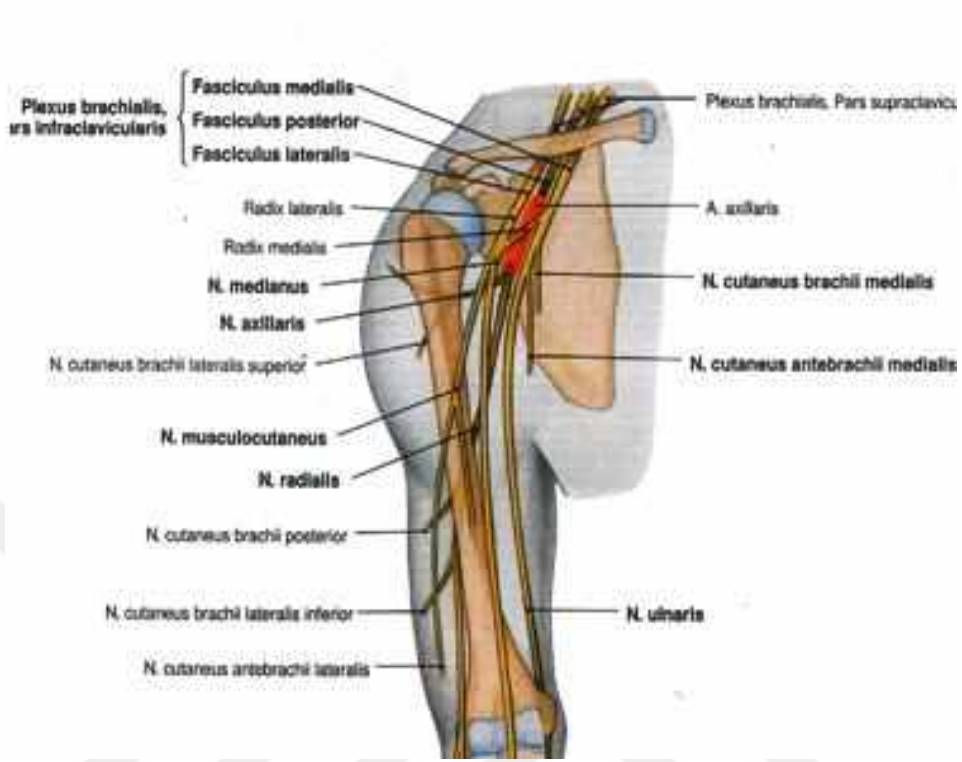
Serratus anterior kası toraksin lateral tarafının çoğunu kapsayan büyük bir kastır (Şekil 1.12). İki ayaklı hayvanlarda bu kas kompleksi trapezus kası ile beraber hareket eder. Böylelikle glenoid pozisyonunu optimize eden çok güçlü, hareket temeli desteği sağlar ki tüm üst ekstremitenin maksimum etkinlikte kullanımı elde edilir. Kasın etli lifleri üst dokuz kaburganın dış yüzeylerinden yükselir. Bu kasın üç majör fonksiyonel kısmı bulunmaktadır.

Serratus majör kasının yaş ağırlığının 40-50 % 'sine karşılık gelen üst silindirik kütlesi, Pektoralis majör kası tarafından koltuk altında gizlenmiştir. Skapula süperior medial sınırında ana rotasyon eksenine bağlı olan bu büyük, güçlü kas kolu baş üstüne kaldırmak için gerekli rotasyona izin veren gerekli bir dayanak noktasıdır. Serratus anterior kasının bu kısmı birinci, ikinci ve üçüncü kaburgadan ve aralarındaki fasyadan yükselir. Rotasyon ekseninin ön kısmını oluşturan skapulanın superior medial açısına girerek yoluna lateral olarak devam eder. Bu skapular eksen arkada bulunan ve akromiyal omurgaya bağlanan trapez kası ile sonlanır.

Serratus anteriorun ikinci kısmı, üçüncü, dördüncü ve beşinci kaburgadan yükselen ve skapulanın vertebral sınırına giren ince, uzun ve geniş bir banttır. Kasın bu kısmının lifleri skapulayı öne çekmeye yardımcı olur.

Serratus anteriorun üçüncü fonksiyonel kısmı aşağıdaki beş slip'ten oluşmaktadır. Altıncı ve onuncu omurgadan başlar, göğüş duvarı boyunca yükselir ve alçalır ve skapulanın inferior açısında sonlanır. Bu beş slip deri altındadır ve kaslı kişilerde kolayca görülebilir. İnervasyonu uzun torasik (C5, C6, C7) siniri tarafından sağlanır. Serratus kasının kan temini lateral torasik arterden klasik olarak gelerek düzenlenmiştir. Özellikle lateral

torasik arter küçük veya bulunmadığında, sıklıkla lateral torakodorsal arterden büyük bir katkı olur. [5]



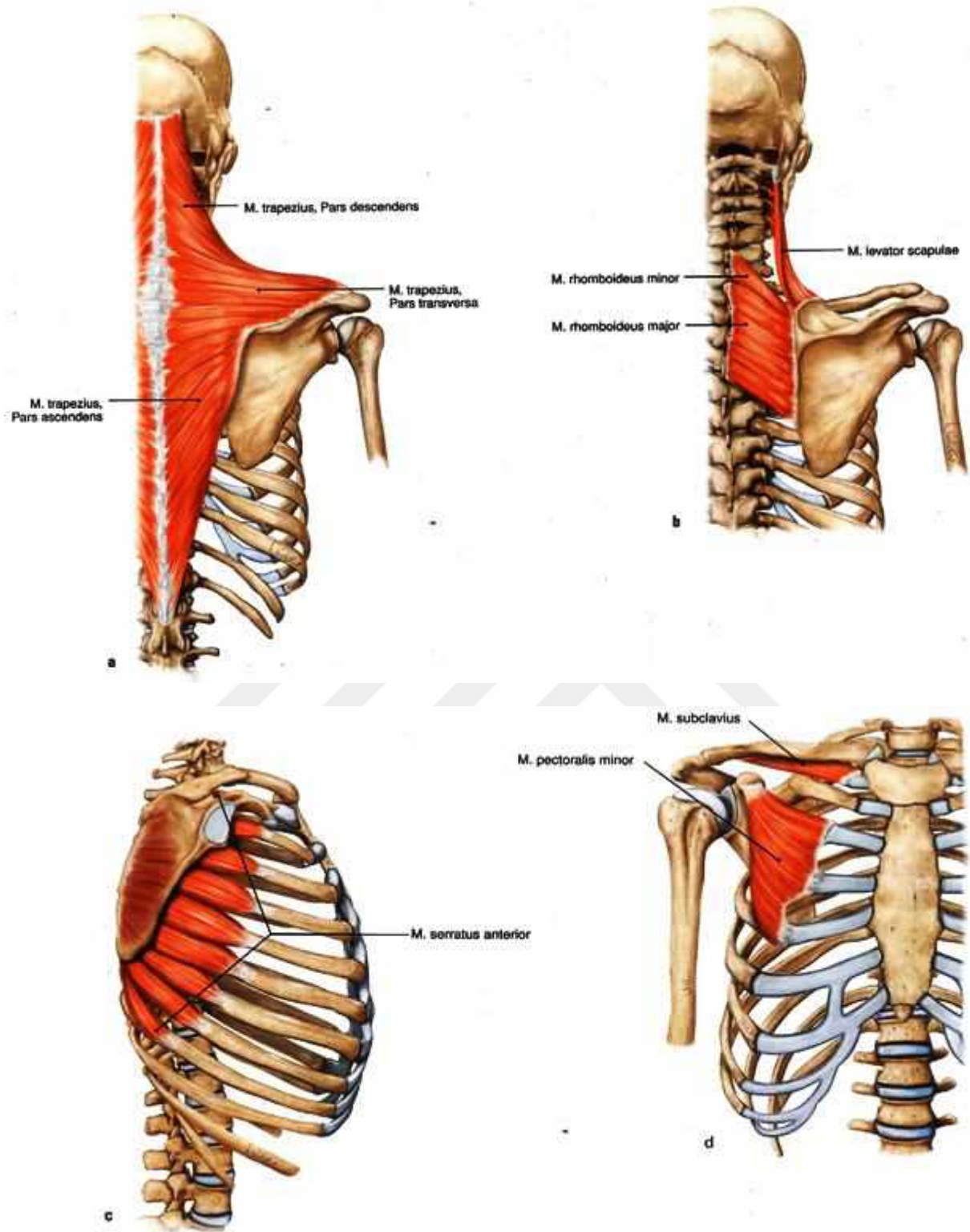
Şekil 1.12. Plexus brachialis C5-T1 üst ekstremitenin sinirleri [6]

1.1.1.4.2. Trapez Kası

Trapez kası, toraksın arkasında en büyük ve en üst skapulotorasik kastır (Şekil 1.13). Çoğu bilim adamı bu kasın anatomik tanımı ve fonksiyonları hakkında fikir ayrılığına düşmektedir. Trapez kasının morfolojisi ve hareket çizgilerine dair biyomekanik literatürde az bilgi bulunmaktadır. Başlangıcı T-12 omurgasındaki nükal ligamentten gelmektedir. Kas üst, orta ve alt kısımlara ayrılmaktadır. Üst kısım C-6' daki oksiput ve nükal ligamentten başlamaktadır. C-7 seviyesinde tüm fasiküller klavikulaya yönelmektedir. Bunlar distal üçüncü kemik posterior sınırına bağlanmaktadır. En son anterora bağlanırlar. Fasiküller bunu üst nükal ligamentten alt nükal ligamente doğru izlerler. C-6 spinozdan yükselen lifler klavikulanın distal köşesinden ve akromiyoklavikular eklemden içeri girerler. Orta ve alt kısımlar C-7 içerisinden T-12 omurga sırt omurlarından başlarlar. Alt servikal ve üst toraks lifleri (C7-T1) akromiyonun

iç sınırından ve skapula omurundan (T-1) içeri girer. Kasın alt kısmı skapular omurun tabanından içeri girer. T2-T5 arasındaki lifler skapulanın deltoid tüberkülüne bağlı aponörotik tendonun içine girmektedir. T6-T12 arasındaki lifler deltoid tüberkülün medial sınırının içine girer. Trapez kasının en derindeki yüzeyi romboid ve diğer kaslarla temas eder; arkada yağ ve deri ile kaplanmıştır. Kan temini genellikle transvers servikal arterden veya dorsal skapula arterden karşılanmaktadır. Omurilik siniri (CN XI), C2, C3 ve C4 'ten gelen bazı duyuşal dallarla motor desteęi sağlar.





Şekil 1.13. Omuz kemeri kasları ^[6] a. M. trapezius b. M. levator scapulae ve mm. rhomboidei c. M. Serratus Anterior d. M. pectoralis minor ve subclavius ^[6]

1.1.1.4.3. Pectoralis Minor Kası

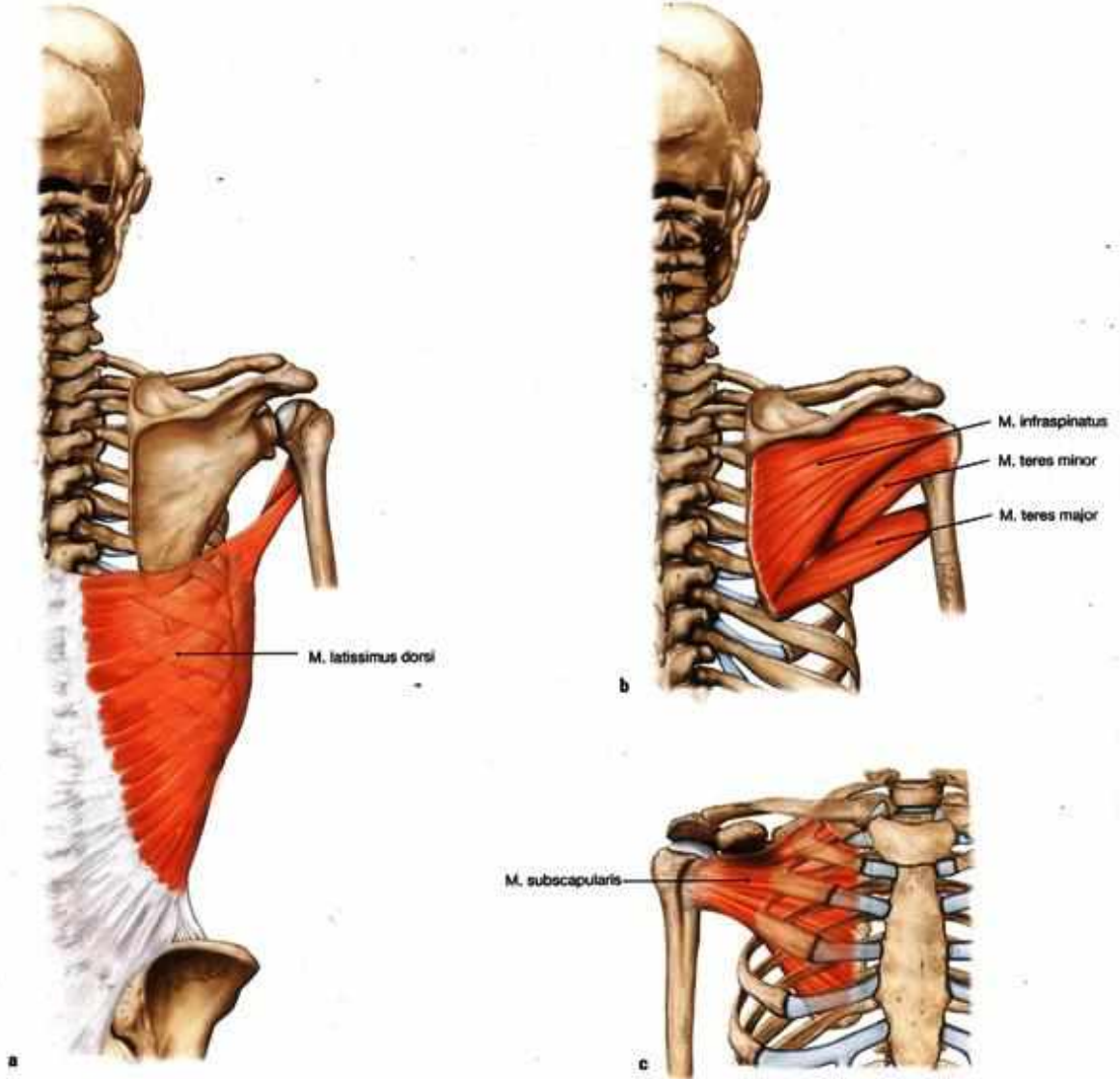
Pectoralis Minor kası üçgen şeklindedir. Pectoralis Major kasının altında toraksın her iki yanında bulunmaktadır (Şekil 1.13.d). Pectoralis Minör'ün başlangıcı üçüncü, dördüncü ve beşinci omurgadandır. Kas süreolateral olarak ilerler ve tendon skapulanın karakoid çıkıntısının medial ve superior yüzeylerinden içeri girmektedir. Tendon lifleri karokoglenoid ve karokohumeral ligamentlerine doğru devam etmektedir. Birçok yazar tendonun humerus, glenoid, klavikula ve skapulaya sık olarak (15%) istisnai kaymasını rapor etmiştir. Kan temini torakoakromiyal arterin pektoral dalından gelmektedir. ^[5]

1.1.1.4.4. Latissimus Dorsi Kası

Latissimus dorsi kası, omuz stabilitesinde çok önemli bir rolü olan toraksın arkasında yer alan uzun bir kastır (Şekil 1.14.a.). Kasın proksimal başlangıcı 7. ila 12. torasikvertebra çıkıntısından, torakolumbar fasyadan, krista iliakdan ve aşağı kaburgadan başlamaktadır. Latissimus dorsi kasının ana kan temini maksimum 9 cm ve minimum 6 cm uzunluğundaki torakodorsal arterden sağlanmaktadır. Kasın inervasyonu torakodorsal sinirden (C6 ve C7) olmaktadır. Kasın en ilginç tarafı humerusun anterior kısmına bağlanmasıdır. Tendon anterior olarak humerusa aşağı tüberkül çıkıntısının lateral sınırından bağlanmaktadır. Bu tendon şekli kanat gibi veya dörtgendir. Distal tendon yapısı 41,4-62,8 mm genişliğindedir ve tendonun üst sınırı 50,4-98,4 mm uzunluğundadır. Biyomekanik açıdan latissimus dorsi tendonunun proksimal sınırı ile humeral başın kartilaj çıkıntısı arasındaki uzaklığın bilinmesi önemlidir. Tendonun üst sınırı ile kartilaj arasındaki uzaklık 12.6-31.6 mm 'dir (ortalama 21.1-5.11 mm). Latissimus dorsi tendonunun en derindeki yüzeyi, altındaki teres majör kas tendonundan bir burs (kese) ile ayrılmaktadır. Teres majör tendonu daha küçük tüberkül çıkıntısına medialdan içeri girmektedir. Teres majör kası skapulanın dorsal yüzeyinin inferolateral kısmından başlamaktadır. Latissimus dorsi ile aynı şekilde, sırttaki başlangıcından humeral girişine doğru devam etmektedir. Kendi etrafında ve teres majör etrafında kıvrılarak sonlanmaktadır. Pouliart ve Gagey'in anatomi çalışması olan Clinical Anatomy kitabında, disekte edilen 100 örnekte latissimus dorsinin skapulaya göre konumu anlatılmıştır. Latissimus dorsi skapulanın inferior açısını çaprazlamaktadır. Yazarlar, latissimus dorsi kasının ve skapulanın inferior açısının üç farklı değişkenini gözlemlemiştir. Tip 1, tip 2a ve tip 2b skapular bağlantı tanımlamışlardır. Çalışılan 100 örneğin 43'ünde skapulanın iç açısından orjinlenen latissimus dorsi kas liflerinin önemli bir kısmı bulunmuştur. 100 örneğin 57'sinde ise skapuladan latissimus

dorsi kasına çok az veya hiç kas lifi gözlenmiştir. Aynı zamanda bu örneklerde latissimus dorsi ile skapula

inferior açısı arasında yumuşak fibröz bir doku (36 örnek; tip 2a) veya bu iki doku arasında bir burs ve bağ doku bulunmadığı (kalan 21 omuz; tip 2b) gözlenmiştir. Malesef, latissimus dorsi kası anatomik çalışmaları kasın şişkin yapısı ve nörovasküler kaynağı sebebiyle sınırlıdır. Bu sebeple kas, plastik cerrahide birçok yumuşak doku defektleri tedavisinde damarsız transfer doku olarak kullanılmaktadır. [5]

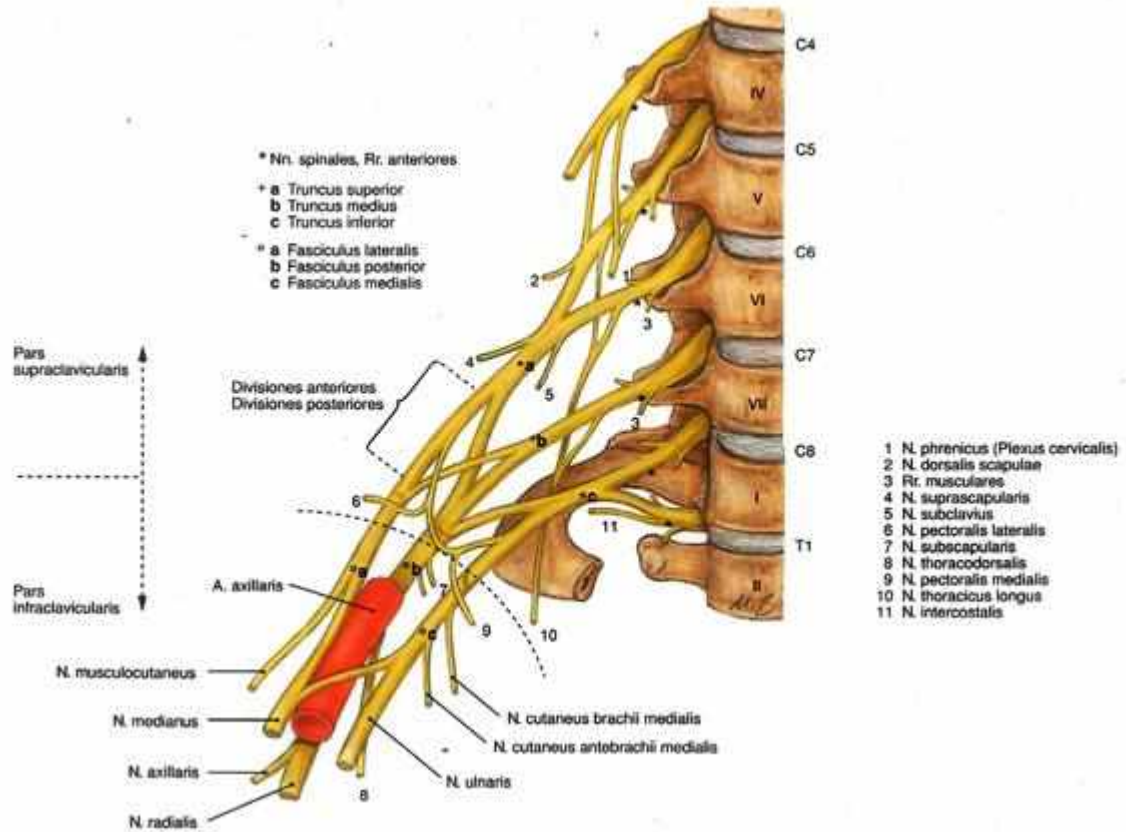


Şekil 1.14. Omuz kasları, sağ. **a.** M. latissimus dorsi **b.** M. infraspinatus, m. teres minör, m. teres majör. **c.** M. subscapularis [6]

1.1.1.4.5. Pectoralis Major Kası

Pectoralis majör toraksın anterior kısmında bulunan ve üç kısımdan oluşan büyük bir kastır (Şekil 1.15). Üst kısım, kalvikulanın medial bir yarısı ile üçte ikilik kısımdan başlamaktadır ve iki başlı oluğun lateral sınırına doğru girmektedir. Orta kısım manubriadan ve sternumun üstteki üçteki ikilik kısımdan ve 2, 3 ve 4. omurgadan başlamaktadır. Doğruca klavikular kısmın arkasından girer ve bir paralel lif sıralamasını korur. Pectoralis majörün inferior kısmı sternumun distal gövdesinden, 2, 3 ve 4. omurgadan başlamaktadır. Diğer iki kısımla aynı girişe sahiptir. Fakat lifler 180° dönmektedir ve bu da inferior liflerin humerusa daha yüksek noktadan girmesini sağlamaktadır. [5]

Kasın klavikular kısmı, lateral pektoral sinirden (C5-7) innerve olmaktadır ve kasın kalan kısmı medial pektoral sinirden (C8-T1) innerve olmaktadır.



Şekil 1.15. Plexus Brachialis (C5-T1): sinirlerin segmental yapısı, sağ; ön taraftan görünüş [6]

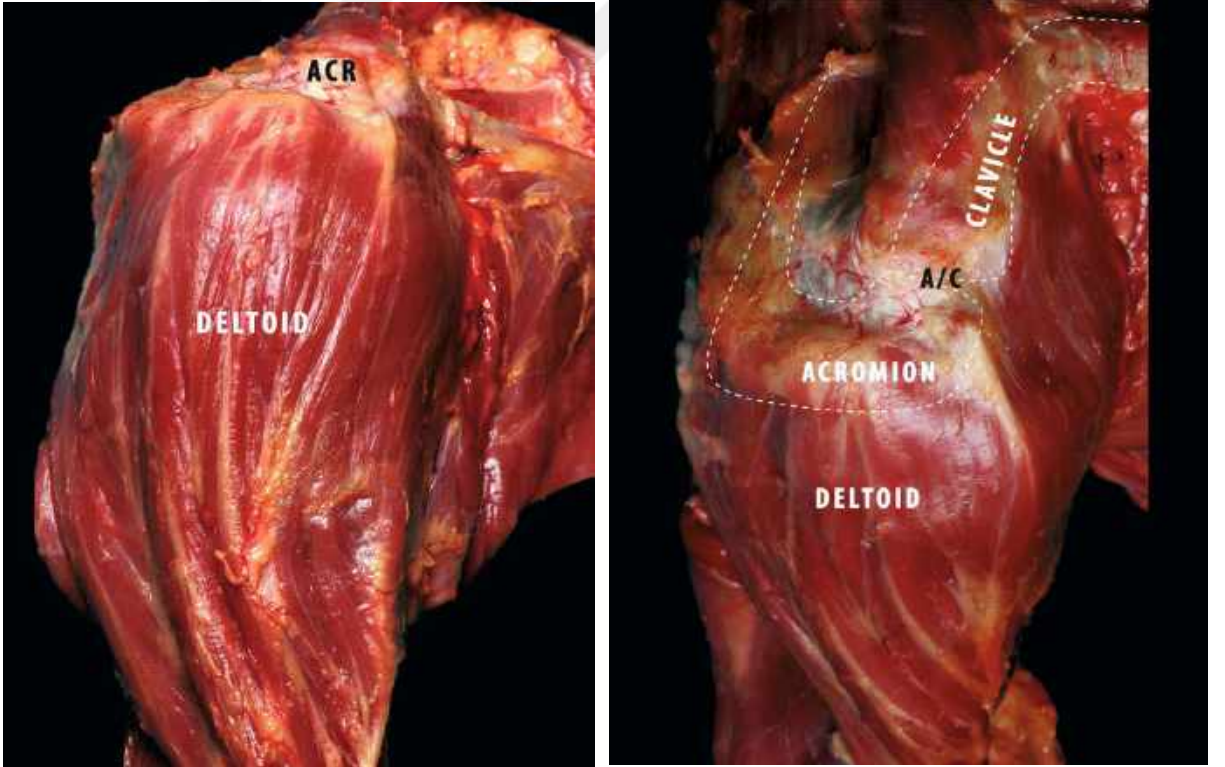
Kasın majör kan temini, klavikular kısmı için torakoakromiyal arterin deltoid dalından ve sternokostal kısmı için pektoral arterden sağlanmaktadır.

Kasın superior lateral sınırı, deltopektoral aralıktır ve inferior sınırı ise aksiller kıvrımdır. Pektoralis majör kasının girişi ve iki başlı tendonun uzun başının arasındaki ilişkiyi göz önünde bulundurmak, bu ilişkinin ve bu iki kasın glenohumeral stabilitesindeki etkin rolünü unutmamak açısından önemlidir. [5]

1.1.1.4.6. Glenohumeral Eklem Kaslari -Tendonlari

1.1.1.4.6.1. Deltoid Kası

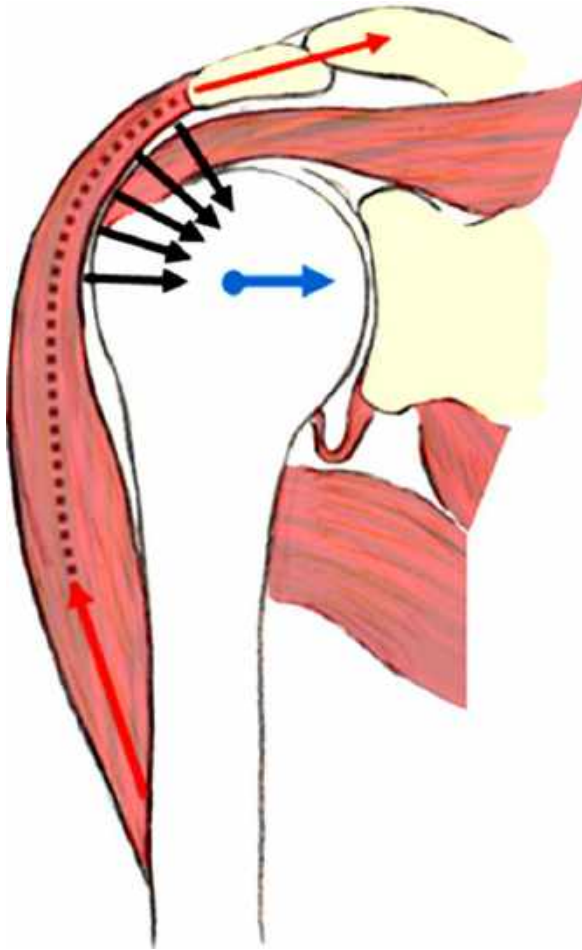
Deltoid omuz kemerinde en büyük ve muhtemelen en önemli kastır (Şekil 1.16). Önde klavikulanın 1/3 dış yarısından, ortada akromiyondan ve arkada spina skapuladan başlar; humerusun tuberositas deltoideasında sonlanır (Tez). Üç büyük kısımdan oluşmaktadır: üçüncü dış klavikulanın anterior ve superior yüzeylerinden ve anterior akromiyondan



Şekil 1.16. Deltoid Kası

başlayan anterior deltoid; akromiyonun lateral sınırından başlayan orta deltoid; skapular spina'dan başlayan posterior deltoid. Deltoid humerusun proksimal kısmını örter ve humeral shaftın lateral yüzeyinde kalın tendinöz girişe girer. [5]

Deltoidin en önemli fonksiyonu skapular düzlemde öne yükselmedir. Bununla birlikte kol pozisyonuyla alakalı deltoidin üç kısmının aktivitesindeki farklılıklar elektromiyografi analizinde gözlenmiştir. Deltoidin fonksiyonu çok çeşitlidir ve sadece kol hareketi abdüksiyonu ile sınırlı değildir. Bütünselliği omuz fonksiyonu için kritik olsa da stabilite fonksiyonuyla (Şekil 1.17) ilgili geniş çaplı çalışılmamıştır. Aksiller sinir kasın tek sinir, sirkumfleks arter kasın tek kan kaynağıdır. [5]



Şekil 1.17. Deltoid kası humeral başın stabilizörüdür. Deltoidin kasılma kuvveti (kırmızı ok) humeral başı glenoid çukuruna sıkıştıran (mavi ok) stabilizör kuvvetine (siyah ok) dönüşür. [5]

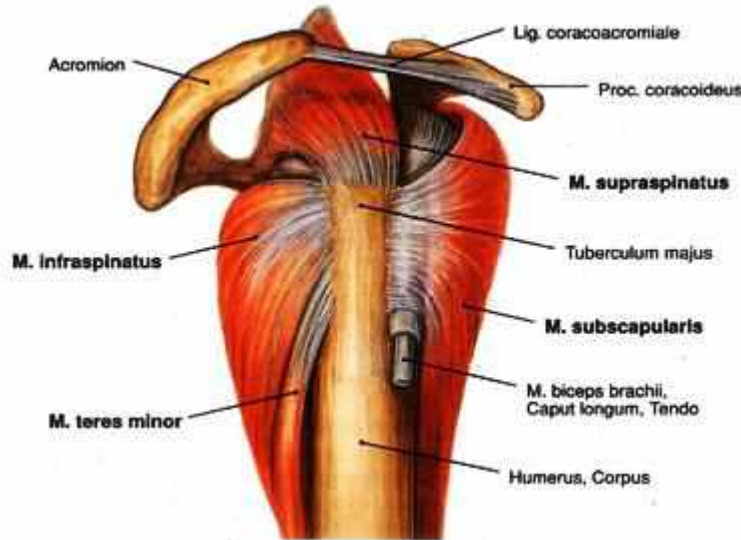
1.1.4.6.2. Rotator Kaf Kasları

Birçok kas omzun farklı kısımlarına bağlıdır ve boşlukta kolu hareket ettirmeye yararlar. Deltoid kasının altında rotator kaf kasları vardır. Rotator kaf omuz eklemi çevresinde güçlü bir manşet oluşturan dört kas grubudur ve rotasyonu ve kol pozisyonunu kontrol

etmeye yardım eder. Bu kasların her birinin humerusa bağlanan bir tendonu vardır. Bu dört kas aşağıdaki gibidir:

- *Subskapularis*
- *Supraspinatus*
- *İnfraspinatus*
- *Teres minör*

Rotator kaf tendonlarının humerusun tüberküllerine giren girişlerinin yanında tek bir yapıda birleştiği görülmektedir (Şekil 1.18). Bu birleşme sağlam manşetin iki yüzünün, üstteki kapsülün ve kesenin çıkarılmasına maruz bırakıldığında görünürdür. Subraspinatus ve infraspinatus tendonları humerustaki girişlerine yaklaşık 15 mm arkadan katılırlar ve ilave künt disseksiyon ile ayrılamazlar. Teres minör ile infraspinatus kas kısımları arasında bir açıklık olmasına rağmen bu kaslar ayrılmaz biçimde kas-kiriş bağlantısında arkada birleşirler. Teres minör ve subskapularis'in tüberküllerdeki tendon bağlantılarının aşağısında 2 cm uzayan humerusun cerrahi boynunda kas girişleri mevcuttur. Kaf tendonları, tendonların üst ve derinine yerleşik fibröz yapılar tarafından tüberkül girişleri yanında güçlendirilir. İnfrasipnatus ve supraspinatus tendonların yüzeyleri deltoid altı keseciğin direk altında yatan fibröz dokunun kalın tabakası ile örtülüdür. Ward ve arkadaşlarının 2006'da yayınladığı bir yayında 10 kadavra örneğinde

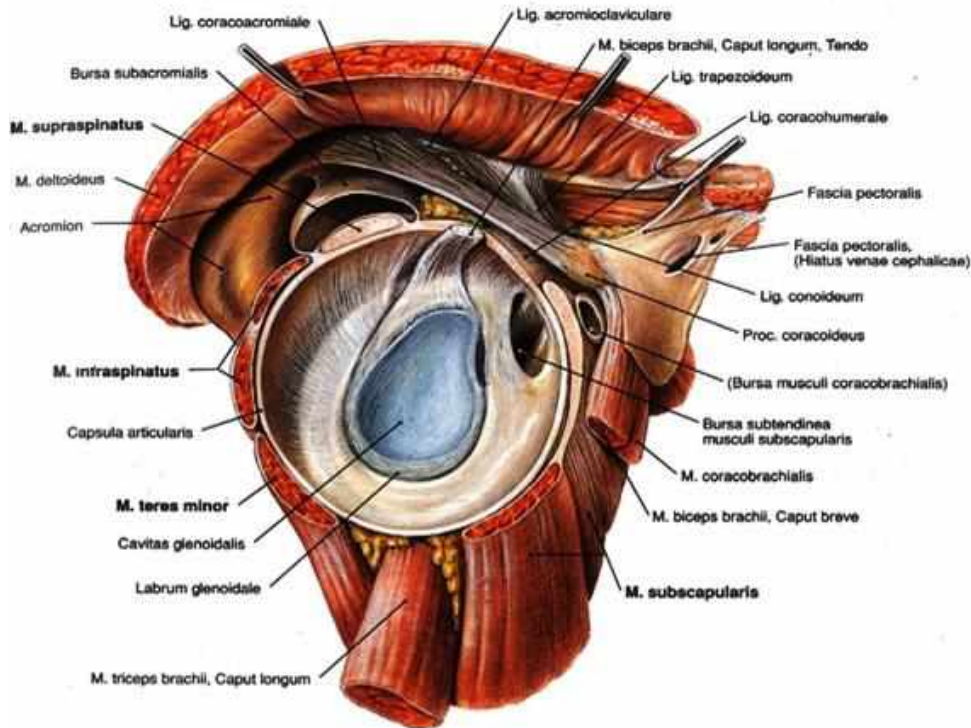


Şekil 1.18. Rotator kaf kasları, sağ; dış taraftan görünüş. [6]

fonksiyonel tasarımlarını arařtırmak için rotator kaf kaslarının yapısal tasarımlarını test edilmiřtir. Fizyolojik kesit alanına gre subscapularis en byk kuvvet retme kapasitesine sahipken bunu azalan sırayla infraspinatus, supraspinatus ve teres minr takip etmektedir. Lif uzunluęuna gre supraspinatus sarkomer uzunluęunun en geniř alanının stnde alıřır.

Supraspinatus ve infraspinatus anatomik pozisyonda dięerlerine nazaran uzun sarkomer uzunluęuna sahiptir ve yine dięerlerine gre dinlenmede yksek pasif gerilime sahiptir. Bu da kasların glenohumeral dinlenme stabilitesinden sorumlu olduklarını gstermektedir. Yine de subscapularis maksimum abduksiyonda ve lateral rotasyonda pasif gerilime katkı saęlar. Bu da onun kavrama pozisyonunda glenohumeral stabilitede kritik rol oynadıęını gstermektedir.

Bu bilgi rotator kaf'a hareket aralıęı ortasında maksimum aktif gerilim ve eřitli hareket sonu pozisyonlarda pasif gerilim yaratmasına izin veren mkemmek kas yapısı ve eklem mekanięi birliktelięini gstermektedir.



řekil 1.19. Omuz eklemi ve omuz kasları, saę; m. deltodeus ve caput humeri

uzaklařtırılmıř durumda, dıř taraftan grnř [6]

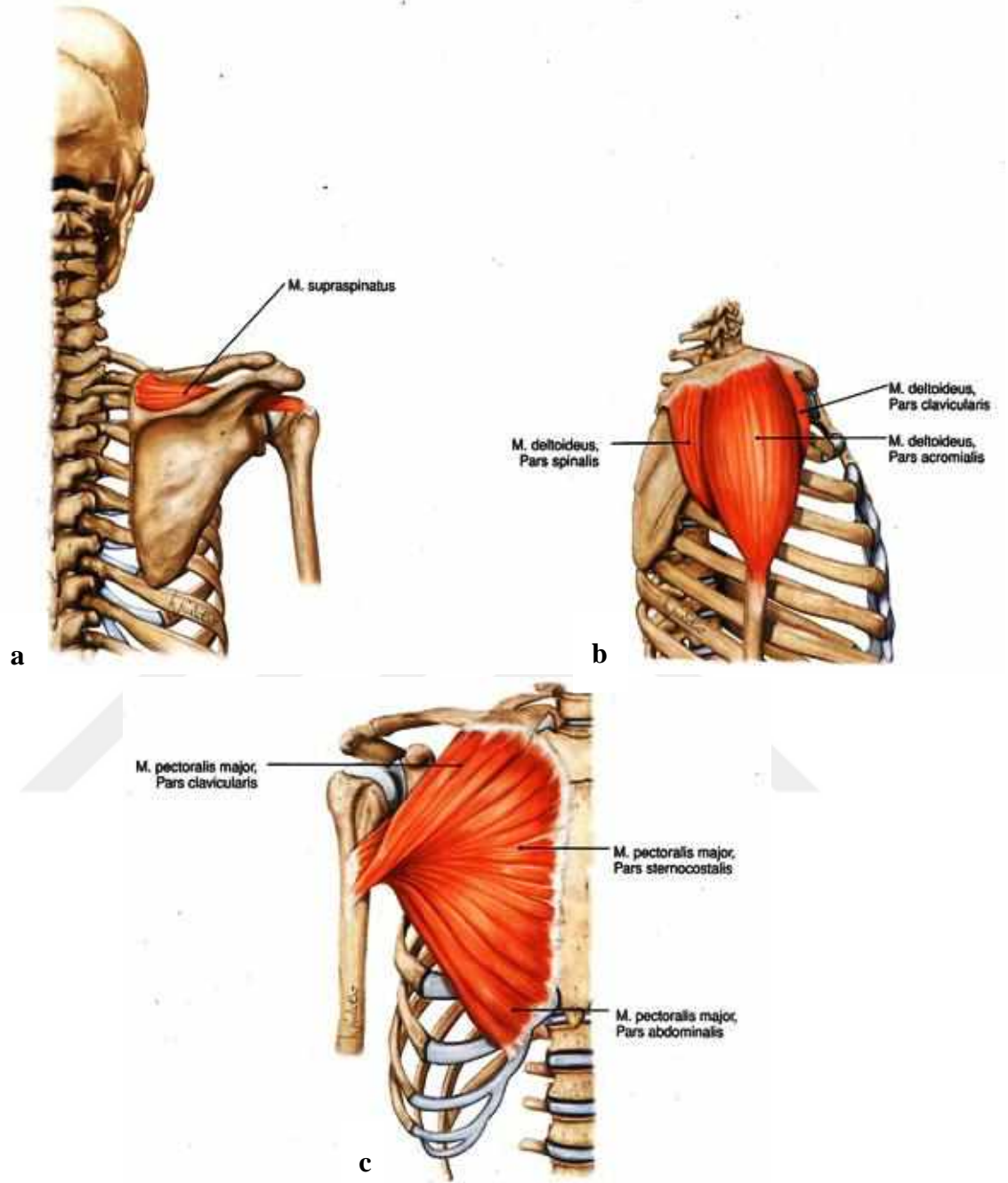
1.1.1.4.6.2.1. Subskapularis (Kas-Tendon)

Subskapularis kası (SSC) en büyük ve en güçlü rotator kaf kasıdır. Skapulanın ön yüzeyinden başlamaktadır. Subskapularisin üst üçte ikilik kısmında, kasın orta kısmının aralaralarına yerleşmiş tendinöz bantlar bulunmaktadır. Bu tendinöz bantlar yanlarda tek bir bütün olarak yoğunlaşarak, düz bir tendon olarak aşağıdaki kalan üçte birlik kası oluşturur ve bu kas humeral metafizden içeri doğru girer. Subskapularis tendonunun üst lifleri supraspinatus tendonun ön lifleri ile rotator kaf açıklığına ve transverse humeral ligament yapısına yardımcı olmak için kenetlenirler. Subskapularis tendonu, iki başlı oluşun üzerinden uzar, humerusun en büyük tuberositas'ını (tümsek) üzerinden subraspinatus tendonu ile kenetlenir. Doku şeridiyle supraspinatus tendonu arasında lateralde ve medialde görünür bir ayırım bulunmamaktadır. Cash ve arkadaşlarının yayınında, subskapularis tendon girişlerinin makroskopik görüntüleri MRI görüntüleri ile uyumludur. Yazarlar subskapularis tendon liflerinin çoğunun tip 2 ve 3 (%80) olduğunu; tam olarak iki başlı oluktan giren liflerin tip 2 ve humerusun en büyük tuberositas'ından girenlerin ise tip 3 olduğunu belirtmişlerdir. Jost ve arkadaşları ise, makroskopik çalışmaların ikna edici biçimde liflerin gerçekte en büyük tuberositas'a bağlandığını ortaya koymamakta olduğunu belirtirken bunun yerine liflerin supraspinatusunkilerle karıştığını ve rotator kaf (manşet) uzamasını destekledikleri görüşünü öne sürmüştür. Mikroskopik sonuçlar makroskopik bulguları doğrulamaktadır: küçük tuberositas üzerindeki subskapularis uzaması yönündeki kollajen liflerin yönelmesi ve iki başlı oluşa doğru olan supraspinatus tendonu yönelmesi, omuz eklemi stabilizasyonu olan biyomekanik fonksiyonlarına olanak sağlar. Clark ve Harryman subskapularisinin yaklaşık beş ve altı tendon slip'inin olduğunu ve bunların derin kas içinden küçük tuberositasa doğru yükseldiğini bildirmişlerdir. Totterman ve arkadaşlarının bir omzun manyetik rezonans görüntüleme çalışmasında subskapularisin yaklaşık dört ila altı tendon slip'inin olduğunu ve bunların medialden ve derin kas içinden yükseldiğini belirtmişlerdir. Slip'lerin üstte ve yanda iri bir ana tendon oluşturmak için birleşmektedir. Bu ana tendon kasın üstteki üçüncü kısmı içinde bulunmaktadır ve küçük tuberositas'ın üst tarafına girmektedir. Klapper ve arkadaşları skapularis örneklerini dört bölüme ayırmışlardır ve kas içindeki tendinöz şerit dağılımındaki sabit bir histolojik kalıp ile açıklamışlardır. Şeritlerin yanda çapraz geçişlerinden dolayı üste yönelimleri ile sonunda subskapularisin üst birinci kısmına, girişlerine, geldiklerini belirtmişlerdir. Bu şeritler kas

liflerinin bağlandığı ve kas çekme vektörünün yoğunlaştığı yüzey alanını arttırmaya hizmet ederler.

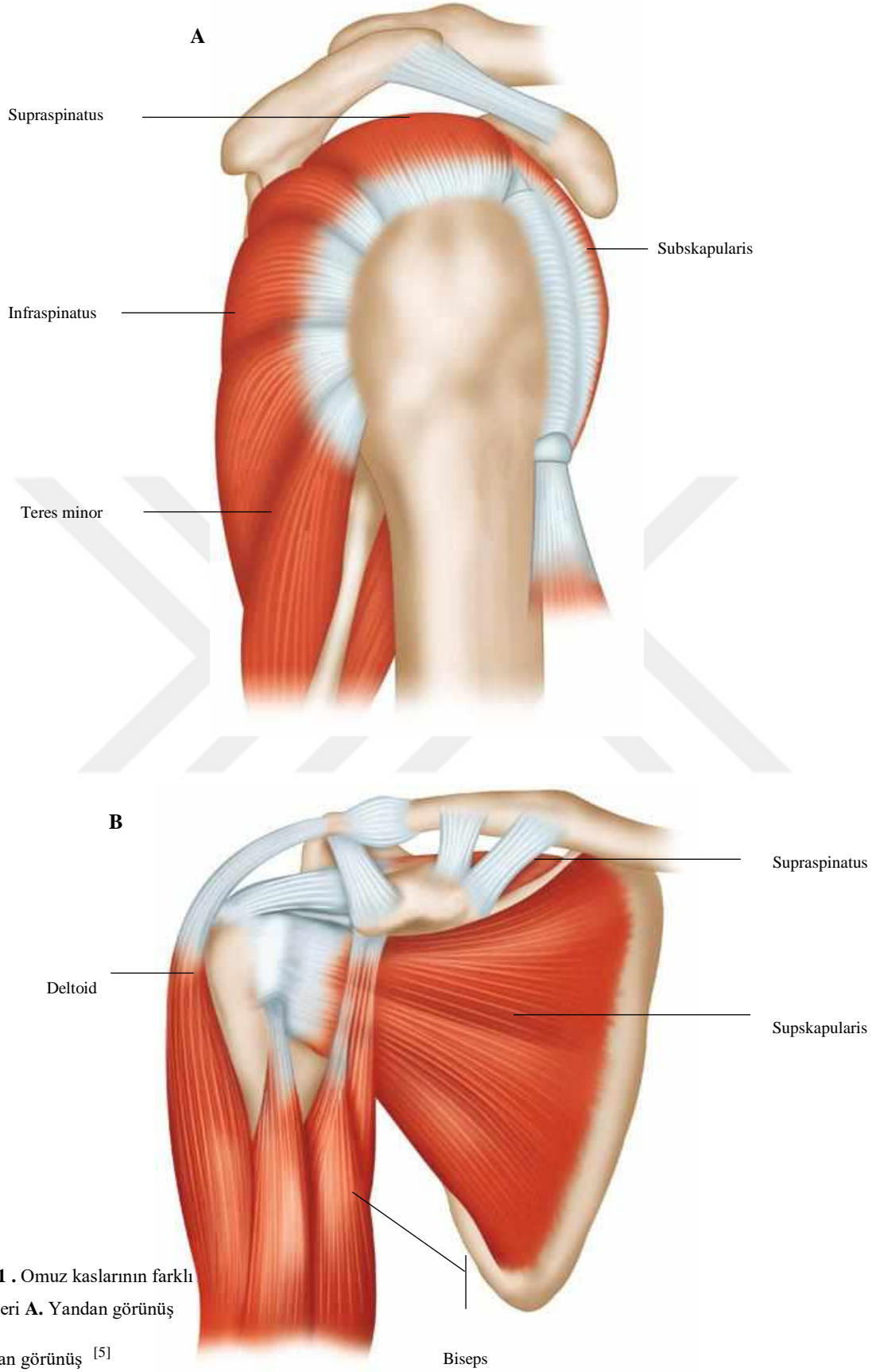
Subskapularis en büyük kas-tendon birimidir. Virgül-şekilli kalıp ile saat 7'den 11 yönüne tuberositas'tan içeri girer (referans noktası olarak sağ omuz). Kapladığı alan maksimum ortalama 40 mm (35-55 mm aralıkta) uzunluğunda ve maksimum ortalama 20 mm (15-25 mm aralıkta) genişliğindedir. Biseps oluşunun medial tarafından içeri girer ve artiküler yüzey konilerinden 0 mm üstten 18 mm aşağı doğru uzunluk mesafesi vardır.

En üst eklem içi marjini tamamen tendinözür. Subskapularis giriş konileri aşağı doğru gittiği için tamamen kas-kapsüler bağlantı olarak sonlanmaktadır. Kas kendini ayıran ve kısmen torakoskopular eklem dâhil eden kalın bir fibröz aponevroz ile örtülüdür. Eklem kapsül kavitesi ile her zaman iletişimde olan bir subskapularis kese, eklem kapsülü ile kas arasında yer almaktadır.



Şekil 1.20. Omuz kasları

- a. M. supraspinatus
- b. M. deltoideus
- c. M. pectoralis majör ^[6]



Şekil 1.21 . Omuz kaslarının farklı gösterimleri **A.** Yandan görünüş

B. Arkadan görünüş ^[5]

1.1.1.4.6.2.2. Supraspinatus (Kas-Tendon)

Supraspinatus (SSP) kası skapulanın subraspinatus çukurunda bulunmaktadır (Şekil 1.20.a). Uzun, ince bir kastır. Lifleri, medial kısımdan ve çukur tabanından yükselmektedir ve humerusta yaygın ve sürekli girişi oluşturmak için subskapularis ve infraspinatus ile kenetlenen tendinöz kısımda birleşmektedirler. Subskapularis humeral başın bir superior stabilizeri olarak rol oynamaktadır. Böylelikle humeral başın akromiyonun alt yüzeyine vurmasını önler. Rotator kaf'ın herhangi bir yırtığı supraspinatus'tan başlamaktadır. Geleneksel olarak supraspinatus kası fusiform, bipennate, multipennate ve sirkümpennate olarak tanımlanır. Ancak supraspinatus kas ve tendonunun daha iyi incelemesi çok daha karmaşık bir yapıyı ortaya koymaktadır.

Genellikle supraspinatus'un sadece birkaç farklılık ile majör tüberküle girdiği düşünülmektedir. Fakat Kolts gerçekte küçük tüberkül girişini bulmuştur. Küçük tüberküle giden tendon kısmı tendondan daha zayıf olmasına rağmen yardımcı giriş gerçeği fonksiyonel ve klinik önemde olabilir. Bu sebeple subskapularis ve supraspinatus tendonları arasındaki bölge sadece korakohumeral ligament ile değil aynı zamanda supraspinatus tendonun yardımcı (aksesuar) kısmı ile doludur. Supraspinatusun ön köşesi rotator açıklığının üst sınırını oluşturur.

Supraspinatus'un ortalama uzunluğu 14.5 cm (12.4 – 16.8 cm aralıkta) ve posterior tendinöz kısmın girişten itibaren uzunluğu ortalama 2.8 cm (2-3.7 cm aralıkta). Medialde uzayan ve ortalama 5.4 cm (4.2-7.7 cm aralıkta) uzunluğunda belirgin supraspinatus'un tendinöz ön kısmı bulunmaktadır. Bazı durumlarda tendon kasın kalan kısmından kas lifleri ile ayrıdır. Bu lifler supraspinatus çukurunun anteromedial kısmından başlar iken medialde tendonun büyük kısmı çukurun posterior tarafından başlamaktadır.

Büyük kas boyutuyla anterior kas esasen fusiformdur ve tamamen supraspinatus çukurundan başlamaktadır. Anterior supraspinatus fusiform yapısı ve kas içi tendinöz özü supraspinatusun büyük kısmının kasılma kuvvetinden sorumludur. Bir iç tendon kas göbeği merkezine gider, tendinöz kas içi çekirdeği daha büyük ön kas kütesinin girişinde oluşturur. Girişine yakın olduğu için bu iç tendon kalınlaşır ve tübüler ve kas dışı bir tendona dönüşür. Bu dış tendon supraspinatus tendonun tüm genişliğinin yaklaşık 40%'sine tekabül eder.

Posterior kas, daha küçük, kas içi tendonu olmayan unipennate kastır ve yapısı büyük kasılma yüklerini üretmeye uygun değildir. Küçük kas spina skapuladan ve glenoid boynundan başlar. Tendinöz bir çekirdek içermez ve bu yüzden lifleri direk olarak daha düz, daha geniş posterior tendona girer. Posterior dış tendon supraspinatus tendonun yaklaşık %60 genişliğinden sorumludur ve supraspinatus tendon posterior yönde incelendiği için infraspinatus tendon ile üst üstedir. [5]

Supraspinatusun koronal histolojik analizleri anterior bölümlerde daha büyük tendinöz yapıları ve posterior bölümlerde daha çok kaslı dokuları göstermiştir. Bu büyük anatomi ile tutarlıdır. Histolojik kesitler, öne çıkan medial anterior tendonu göstermektedir ve bu tendonun lateral humeral girişte kalan tendinöz supraspinatus ile kademeli olarak kaynaştığını göstermektedir.

Supraspinatus tendonu mekanik açıdan yapıyı daha güçlü kılan fonksiyonel bir birim oluşturarak infraspinatus ve subskapularis ile güçlendirilmektedir. [5] Böylelikle supraspinatusun tek bir kasılması kuvvetin direk tendondan geçtiği varsayılırsa sağlam bir supraspinatus tendonda yırtığa sebep olacak kadar yeterli olmayacaktır. Derin liflerde gerilme abdüksiyonda üst liflerdekenden daha yüksek olurken addüksiyonda ikisi eşit gerilimde olur. Yırtığın ilk hangi tarafta oluştuğu ve üst ve derin yüzeyler arasında elastisite modülü farkı belirlenemezken çekme yönünü değiştirerek bazı farklılıkların gösterilmesi mümkün olabilir. [5]

Rotator kaf yırtığının en yaygın tarafı merkezi kısım girişine yaklaşık 1 cm proksimalde supraspinatus tendonun kritik bölgesidir. Anterior şerite oranla dah zayıf alan tendonun merkezi giriş alanıdır. Yırtık, supraspinatus ve infraspinatus arasındaki açıklıkta zayıf posterior kısma genişleyebilir. Klinik gözlemler çoklu tendonları içeren yırtıklar arasında supraspinatus ve subskapularis yırtıklarının sıklığının %14 olduğunu göstermiştir. [5]

Supraspinatus tendonu boyut olarak üçüncüdür. Kapladığı alan biceps oluğu ile üçgen şekilli açık alan arasındaki oyuğu doldurur. Giriş saat 11 ila 1 yönünde yerleşiktir. Ortalama maksimum uzunluğu 23 mm (18-33 mm aralıkta) ve ortalama maksimum 16 mm (12-21 mm aralıkta) genişliği mevcuttur. Girişi, eklem yüzeyi köşesinden ortalama 0.9 mm olarak görülmektedir. Çoğu lateral bağlanma gerçekte büyük tuberositasın kenarından devam etmektedir. Girişin arka sınırı infraspinatus tendonunun ön sınırı ile

çakışmaktadır. Birinin başlangıcını diğerinin sonundan ayırmak zor olsa da supraspinatus eklem yüzeyine daha yakın girmeye eğilimlidir. [5]

Supraspinatusun kapladığı alan eklem kıkırdağına hemen bitişik olarak başlamaktadır. Tamamen tendinöz supraspinatus ortalama 16 mm genişlikle eklem kıkırdağından tüberositas'a olan oluğu doldurur. Bu eklem yüzeyine vurmayan veya tüberositasın ötesine uzamayan herhangi bir yırtığın anatomik kaplama alanı ile olduğunu gösterir. Lui ve arkadaşları tendon girişi ortasının, herhangi bir negatif biyomekanik sonucu oluşturmayan 10 mm mediale taşınabileceği sonucuna varmışlardır. Normal giriş anatomisine bakılırsa bir ideal tamir iyileşmeyi güçlendiren ve teorikte kuvvetleri büyük alana yayan bir tendon-kemik teması geniş bir alanını tekrar oluşturmalıdır. Bu son zamanlarda popüler olan çift sıra tamir tekniğinin genel düşüncesidir. [5]

1.1.1.4.6.2.3. Infraspınatus (Kas-Tendon)

Infraspınatus (ISP) infraspınatus çukurunda bulunan kalın bir üçgen kastır. Bu kas üç giriş başlangıcına sahiptir. Bipennate ve monopennate kas başlangıçları sadece beş vakada görülmüştür. Şişkin lifler olarak üçte ikilik kısmından ve yüzey çıkıntısından tendinöz fiberler olarak yükselir. Aynı zamanda kendisini örten ve teres majör ve minörden ayıran infraspınatus fasyadan da yükselir. Bu lifler spina skapulanın yan sınırı üzerinden kayarak omuz eklem kapsülünün arka kısmına geçen ve humerusun büyük tüberkülünün ortasından içeri girer. Bu kas tendonu bazen omuz eklemi kapsülünden eklem kavitesi ile iletişimde olan bir kesecik ile ayrılmaktadır. Supraspiantus ve infraspınatus tendonları beş katmandan oluşmaktadır. Katman 1, korakohumeral ligamentlerin lifleridir; katman 2, kas göbeğinden humerusa giden en yoğunlaşmış kas lifleridir; katman 3, daha az benzer başlangıçtaki daha küçük tendon lifleri; katman 4, gevşek bağ doku ve katman 5, eklem kapsülüdür. Supraspinatus ve infraspınatus tendonlarının 2. katmanını açık bir şekilde ortaya çıkarmak için 1. katman çıkarılmalıdır. Katman 2 kalın ve paralel lif demetleri olarak tanımlanabilir. Eklem kıkırdaksız anatomik boynun üst marjini ve sözde oluk eklem tarafından supraspinatusu ve infraspınatusu tanımlamak için olan tek işarettir ve kesecik tarafında başka bir işaret bulunmamaktadır. İnfraspınatusun giriş alanı (kapladığı alan) ikinci büyüklüktedir ve yaklaşık saat 1'den 3 yönüne doğru giriş yapar. Üst tarafta kenetlenmiştir ve supraspinatus tendonun arka tarafıyla örtülüdür. Bipennate kas maksimum ortalama 29 mm (20-45 mm aralıkta) uzunluk ve 19 mm (12-27 mm aralıkta) genişlik ile üçgensel biçimde sivrilerek yer kaplar. Giriş kısmı 0 mm üsten 16 mm aşağı

dođru eklemisel yzeyden sivrilerek devam etmektedir. Eklem yzeyi ve aŐađı giriŐ arasındaki boŐluk ‘aık alanı’ oluŐturur. Infraspinatus tendonu teres minor’a dođru giderken kısalır ve daha kaslıdır. [5]

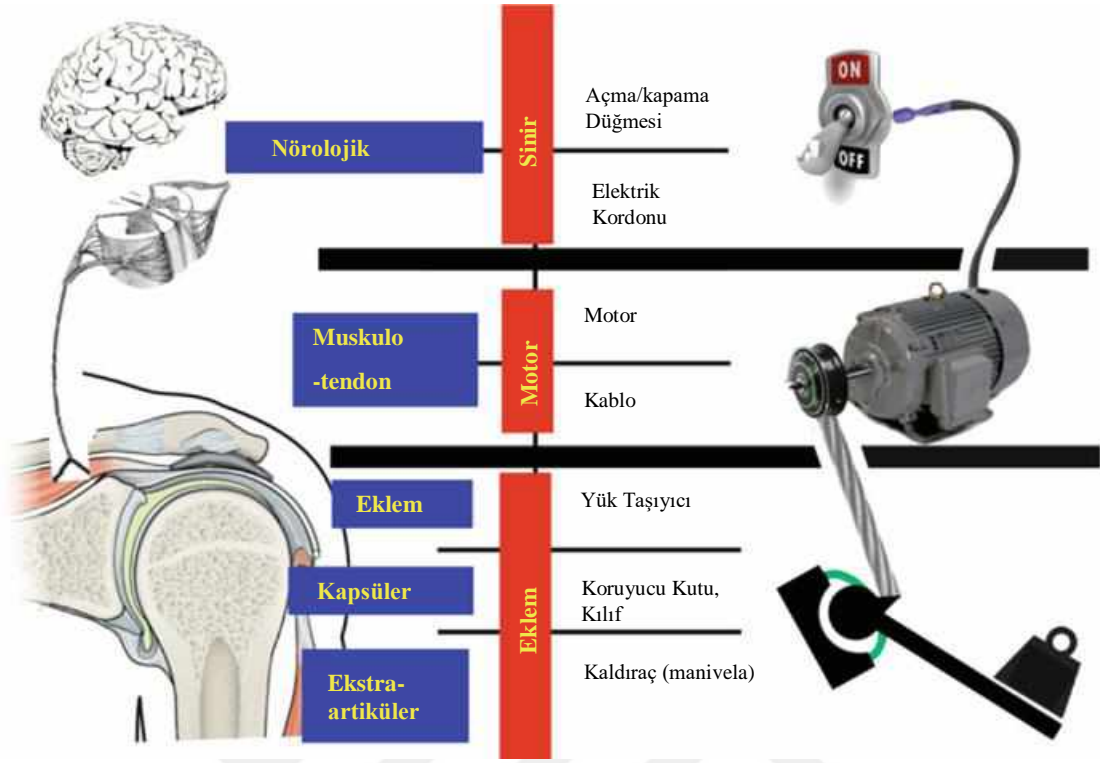
1.1.1.4.6.2.4. Teres Minor (Kas-Tendon)

Teres minr (TMin) uzunluđunun stteki te ikilik kısmı ile skapulanın aksiller sınırının sırt yzeyinden ve aponrotik laminadan ykselen dar ve uzun bir kastır. Lifleri yandan yukarı ve laterala gider. st lifleri humerusun byk tberklne alttaki  impresyondan girer. En alttaki lifler bu impresyonun hemen aŐađısından humerusa direk girer. Bu kasın tendonu ilerler ve omuz eklemi kapslnn arka kısmı ile birleŐir. [5]

1.1.2. Omzun Biyomekaniđi

1.1.2.1. Omuz Makinesi

Vin benzeŐimini kullanarak foksiyonel omuz hareketlerini retmek iin birlikte alıŐan farklı anatomik bileŐenler basitleŐtirilebilir. (Őekil 1.22) Bir elektrik motoru destek noktası etrafında hareket eden manivela kolunu alıŐtırabilir. Anatomik bileŐenler ve fonksiyonları aŐađıdaki farklı bileŐenlere blnebilir: elektrik, motor, germe kablosu, eklemleŐme ve manivela. Omuz artiklasyonu zerinden geen pek ok tendonla gerekleŐir ve bunlar aynı destek noktası ve manivela kolu zreinde rol oynayan bireysel motorlar serilerini oluŐturur. Bu hareketi kontrol eden ve artiklasyona dinamik stabilizeye sađlayan bir denge sistemini meydana getirir. [8]



Şekil 1.22. Omuz Makinesi: sinir (elektrik düğmesi, elektrik kordonu, koordinasyon, sensor geribeslemesi), motor (motor ve kablo) ve artiküler bileşenler. Artiküler komponentler, eklemler (yük taşıyıcılar), kapsüller (koruyucu kılıf) ve kemik bileşenlerini (manivelalar) içerir. Bursa, damarlar ve deri gibi diğer ekstra lokal artiküler bileşenler gösterilmemiştir. (Copyright Dr GregoryBain) ^[8]

1.1.2.1.1. Motor

Motor, kaldıraç koluna bağlanan kabloda gerilim oluşturur. Kablodaki çekme, kaldıraç kolunun boşlukta konumunu değiştirir. Kas tipik bir motor değildir, ancak kasılabilen bir elektrik motoru olan bobin gibidir ve uzunluğunu geri kazanmak için kasın pasif olarak gerilmesi gereklidir. Tendondaki gerginliğin değiştirilmesi kemiğin pozisyonunu değiştirir. ^[8]

1.1.2.1.2. Destek Noktası

Glenohumeral eklem yüzeyi manivela kolunun (humerus) etrafında hareket ettiği bir dayanak noktasıdır. Germe kuvvetinin, humeral manivela hareketine dönüşmesini sağlayan pek çok bileşen içermektedir. Eklem kıkırdağı, sinoviyal sıvı (motorda yağ) ile

birlikte taşıyıcı yüzeydir. Destek noktası, kenar tampon, ligamentler ve eklemel örtüşmelerden oluşur. Eklem yüzeyine yüklenen yük subkondral ve metafizel kemik tarafından desteklenir. Rotator kaf tendonları kapsülle takviye edilir ve özellikle fonksiyonel aktivitelerde artikülasyona dinamik bir kontrol sağlar. [8]

1.1.2.1.3. Manivela Kolu

Humerus bu sistemdeki manivela koludur. Kablo humeral metafizden içeri girer ve kuvvet diyafize iletilir. Sonuçta bu ön kolu ve eli boşlukta hareket ettirir. [8]

1.1.2.1.4. Diğer Yapılar

Yer alan ekstra artiküler yapılar uyumlu olmalıdır ve tüm manivela mekanizması hareketini engellememelidir. Bu kasları, damarları, bursaları ve deriyi içermektedir. [8]

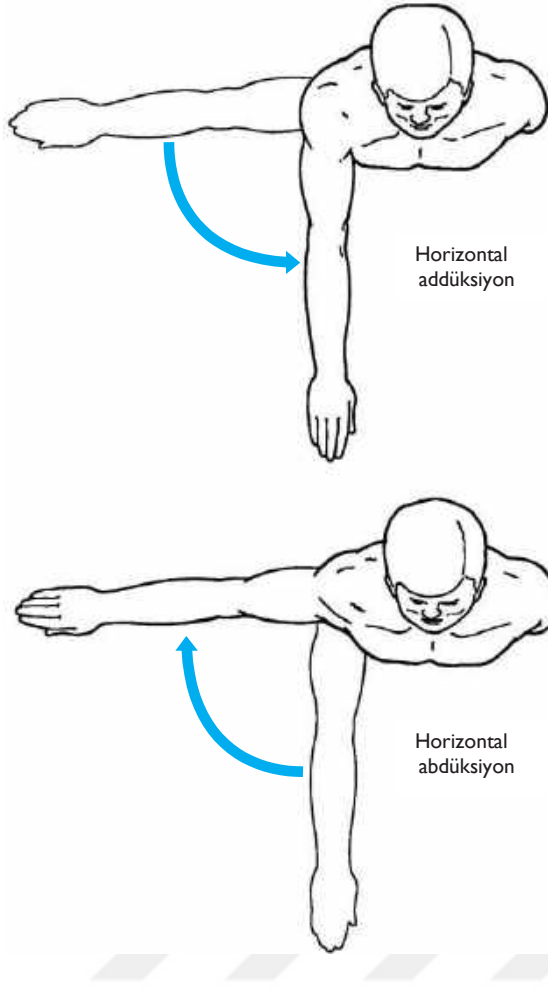
1.1.2.2. Eklem Hareket Terminolojisi

İnsan vücudu anatomik referans pozisyonundayken, tüm vücut kısımlarının sıfır derecede konumlandığı düşünülmektedir. Anatomik pozisyonun uzak olan bir vücut parçasının rotasyonu hareket yönüne göre isimlendirilir ve vücut kısmı pozisyonu ile anatomik pozisyon arasındaki açı olarak ölçülür. [2]

1.1.2.2.1. Transvers Düzlem Hareketleri

Transvers düzlemdeki eklem hareketleri bir boylamasına eklem ile alakalı rotasyonel hareketlerdir. Sol rotasyon ve sağ rotasyon baş, boyun ve gövdenin transvers düzlem hareketlerini tanımlama için kullanılmaktadır. [8]

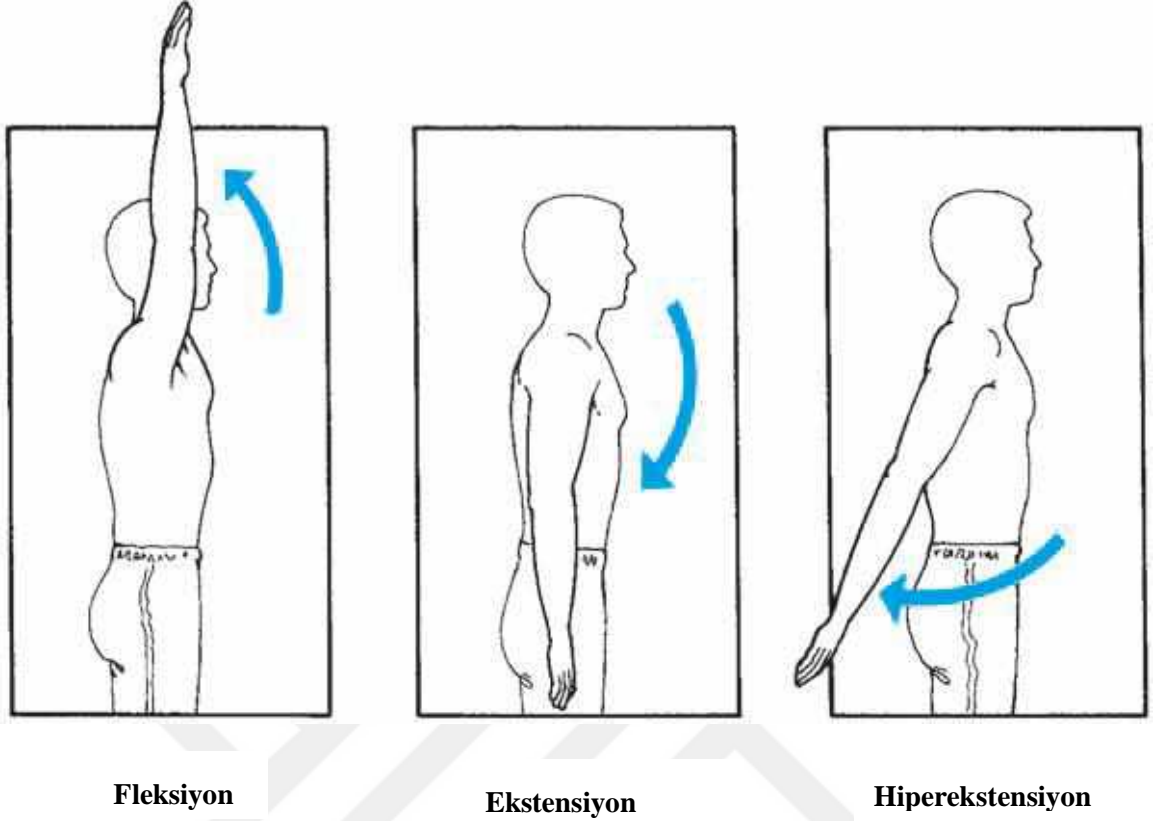
Abdüksiyon ve addüksiyon frontal düzlem hareketleri olsa da kol ya da bacak fleksiyonda iken bu kısımların transvers düzlemde bir anterior pozisyonun lateral pozisyona hareketi horizontal abdüksiyon veya horizontal ekstensiyon olarak adlandırılır (Şekil 1.23). [2]



Şekil 1.23. Omuzun transvers düzlem hareketleri

1.1.2.2.2. Sagital Düzlem Hareketleri

Sagital düzlemde anatomik pozisyondan gerçekleşen üç primer hareket fleksiyon, ekstensiyon ve hiperekstensiyon'dur (Şekil 1.24). Fleksiyon baş, gövde, üst kol, ön kol, el ve kalçanın anterior olarak yönelmiş sagital düzlem rotasyonlarını ve alt bacağın posterior yönelmiş sagital düzlem rotasyonlarını kapsar. Ekstensiyon bir vucüt kısmının fleksiyondayken anatomik pozisyona dönmesi olarak tanımlanır. Hiperekstensiyon ise fleksiyon yönüne ters yöndeki anatomik pozisyonu aşan rotasyondur. ^[2]

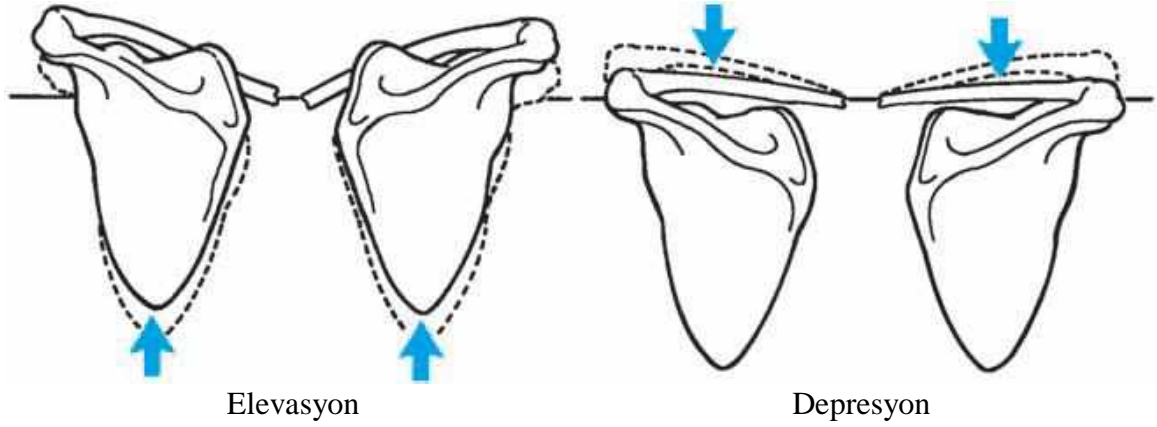


Şekil 1.24. Omuzda sagital düzlem hareketleri [2]

1.1.2.2.3. Frontal Düzlem Hareketleri

En önemli frontal düzlem hareketleri abdüksiyon ve addüksiyondur. Abdüksiyon (Abdük'ün manası uzaklaştırmak) bir vücut kısmının vücudun orta hattından uzaklaştırılması, addüksiyon (add manası geri getirme) bir vücut kısmının vücudun orta hattına yakınlaştırılmasıdır (Şekil 1.25). Diğer frontal düzlem hareketleri gövdenin yanlara rotasyonunu içerirki buna sağ veta sol lateral fleksiyon denir. Omuz kemerinin elevasyonu ve depresyonu şekilde sırasıyla superior ve inferior yönlerde görülmektedir.

[2]



Şekil 1.25. Omuz kemerinin frontal düzlem hareketleri

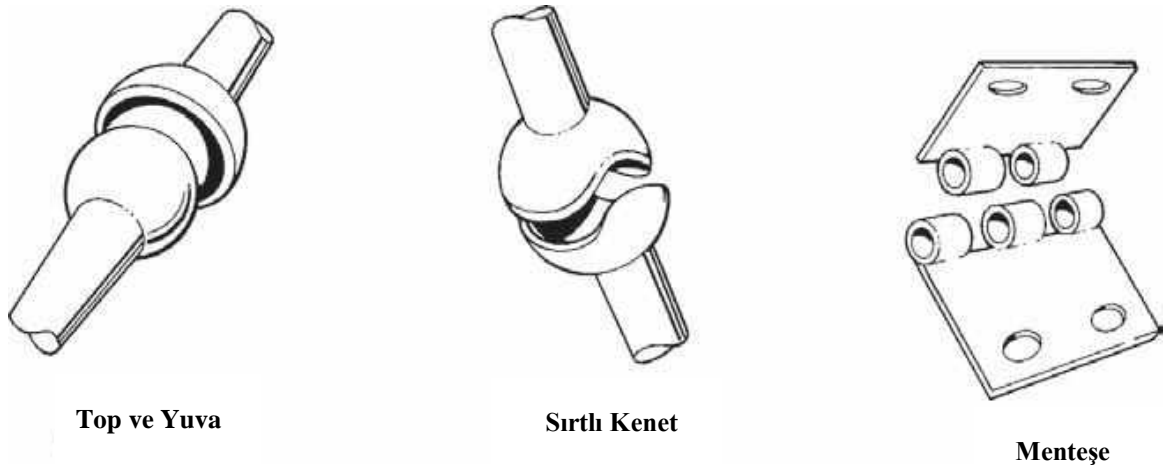
1.1.2.3. Eklem Stabilitesi

Bir eklem stabilitesi dislokasyona direnme kabiliyetidir. Özellikle bir kemik ucunun eklem çevresindeki ligamenlere, kaslara ve kas tendonlarına hasarı önlerken diğer bir kemik ucuna göre yerdeğişimine direnmesidir. Farklı etmenler eklem stabilizasyonunu etkiler. [2]

1.1.2.3.1. Eklem Kemik Yüzlerinin Şekilleri

Birçok mekanik eklemlerde eklem parçaları şeklen tam zıttır ki sıkıca birbirlerine oturmaktadır (Şekil 1.26). İnsan vücudunda kemik eklem uçları genellikle konveks ve konkav şekillerdedirler. [2]

Tüm eklemlerin karşılıklı olarak şekillenmiş eklem yüzleri olmasına rağmen bu yüzeyler simetrik değildir ve maksimum temas noktasında tipik bir en iyi oturma pozisyonu mevcuttur. Bu kapalı-paket pozisyonu olarak tanımlanır ve bu pozisyondayken eklem

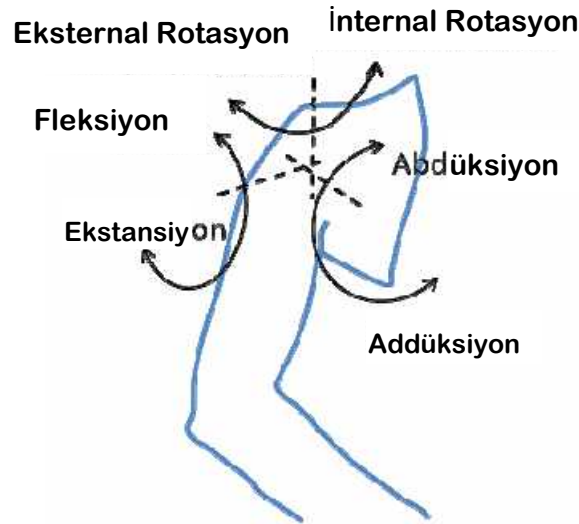


Şekil 1.26. Mekanik eklemler sıklıkla karşılıklı şekillenmiş parçalardan oluşmaktadır. [2]

stabilitesi genellikle en çoktur. Kapalı-paket pozisyonundan uzaklaşan herhangi bir hareket temas alanının azalmasıyla gevşek-paket pozisyonu ile sonuçlanır. [2]

1.1.2.4.Omuz Kompleksinin Hareketleri

İnsan omzunun hareketleri birçok kas kuvvetlerinin, ligaman yapılarının ve kemik artikülasyonlarının kompleks bir dinamik ilişkisini temsil eder. Omuz hareketi omuz kemeri ve humerus hareketinin bir kombinasyonudur ve glenohumeral, skapulotorasik, sternoklavikular ve akromiyoklavikular eklemlerin ikincil hareketlerinden oluşur. Omuz hareketlerinin prensibi aşağıdaki şekilde gösterilmektedir. Koronal eksen etrafında sagittal düzlemde omuz yükselmesi fleksiyon ve ekstensiyon olarak tanımlanırken, bir anterior-posterior eksende frontal düzlemde yükselmesi ise abdüksiyon ve addüksiyon olarak tanımlanır. İçe ve dışa rotasyonlar, bir dikey eksen etrafında yatay düzlemde üst kol rotasyonu olarak adlandırılır (Şekil 1.27). Her bir kemik veya omuzdaki her bir bileşen açısından lokal hareket tanımı, farklı omuz modellerinin farklı görevler veya hedeflere dayanması sebebiyle farklı olabilir. [2]

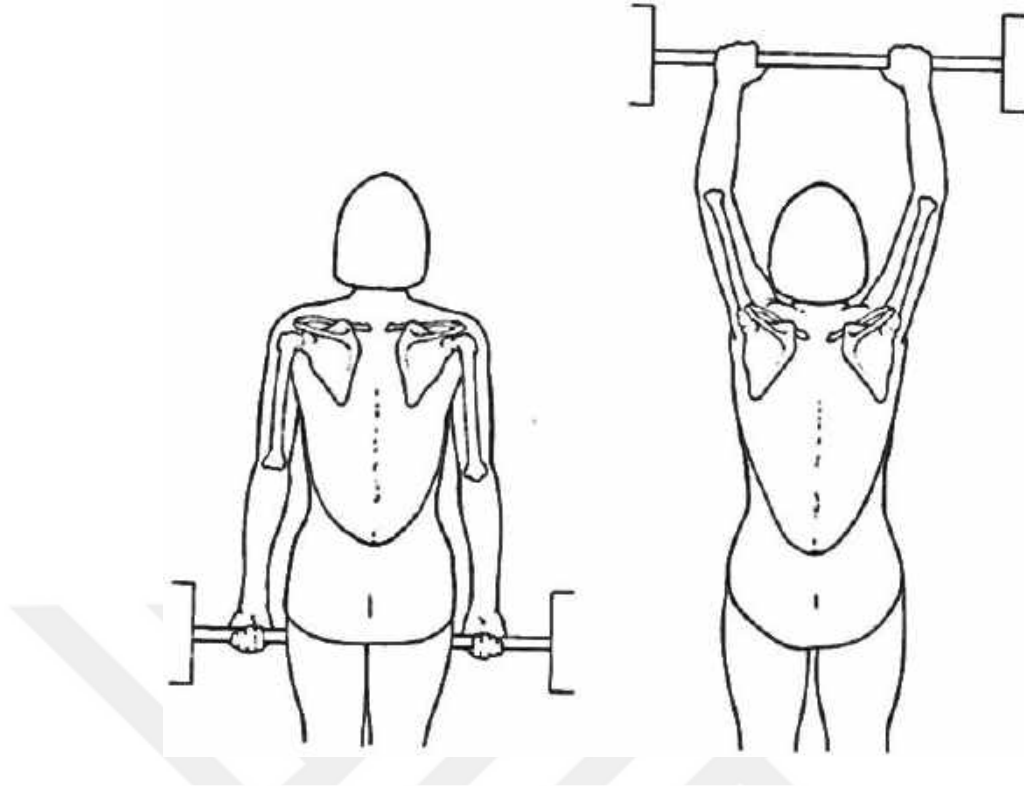


Şekil 1.27. İnsan omzunun tüm hareketleri [2]

Omzun normal hareket aralığı ise aşağıdaki gibidir:

- Omuz fleksiyonu 0°-180°
- Omuz ekstansiyonu 0°-60°
- Omuz abdüksiyonu 0°-180°
- Omuz addüksiyonu 60°-0°
- Omuz internal rotasyonu 0°-90°
- Omuz eksternal rotasyonu 0°-90°

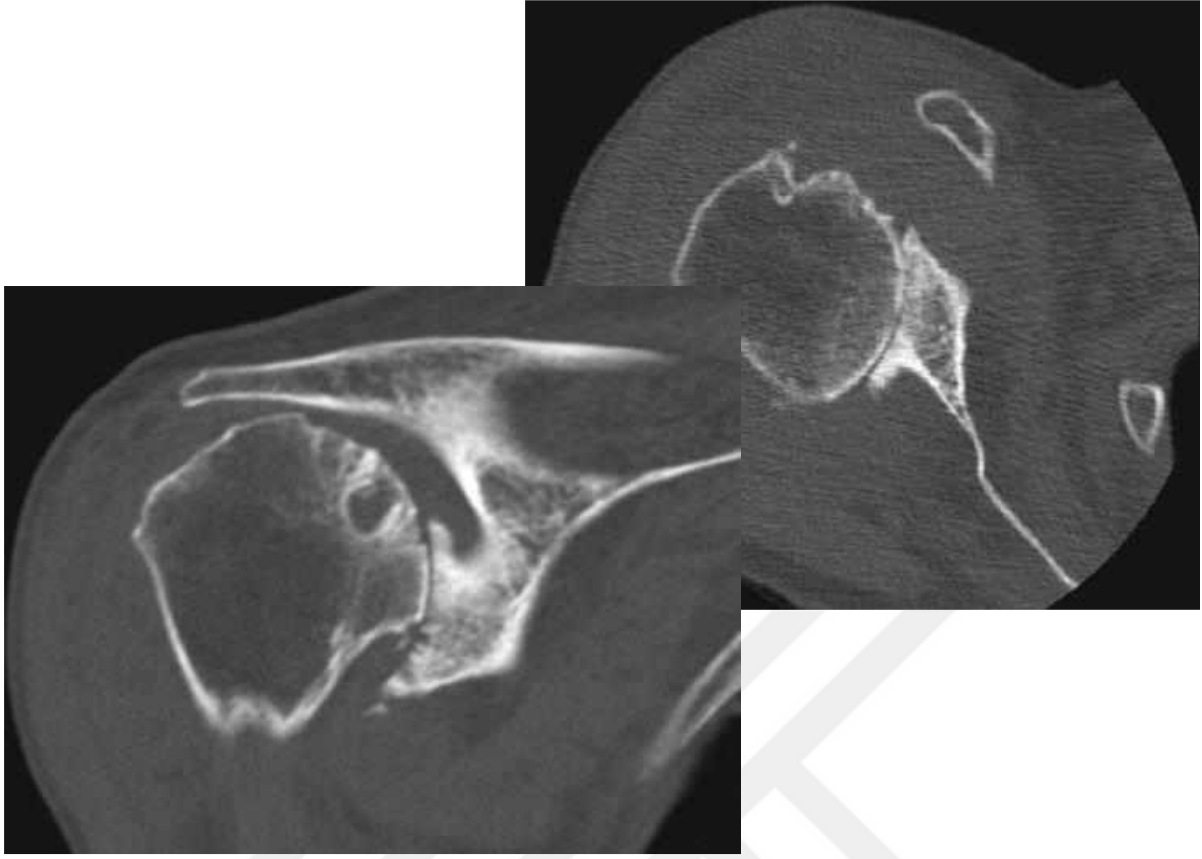
Glenohumeral hareketin bir miktarı diğer omuz eklemlerinin sabit kaldığında meydana gelse de humerusun hareketi daha yaygın olarak tüm üç omuz eklemindeki bazı hareketlerini kapsar (Şekil 1.28). Humerusun tüm düzlemlerde yükselmesi yaklaşık 55° lateral rotasyon ile birlikte gerçekleştirilir. Kol hem abdüksiyonda hem de fleksiyonda yükseltildiğinde skapulanın rotasyonu toplam humeral hareket aralığının bir kısmından sorumlu olur. Humerusun ve skapulanın kesin pozisyonları kişiden kişiye anatomik farklılıklar gösterse de genel bir model korunmaktadır. Yaklaşık ilk 30°'lik humeral yükselmede skapulanın katkısı sadece yaklaşık glenohumeral eklem beşte biridir. Yükselme 30°'nin ötesine ilerlerse skapula humerusun her 20°'lik hareketi için yaklaşık 10° döner. Skapular ve humeral hareketlerin önemli koordinasyonları skapulohumeral ritim olarak bilinmektedir ve omuza skapulanın sabit olduğu durumdan daha büyük hareket aralığı sağlar. Kol yükselmesinin ilk 90° 'sinde (sagittal, frontal veya diyagonal düzlemlerde), klavikula sternoklavikular eklemden hareketin yaklaşık 35°-45°'si boyunca yükselir. Rotasyon akromiyoklavikular eklemden humeral yükselmenin ilk 30° 'sinde meydana gelir ve tekrar kolun 135°'den maksimuma yükselmesi esnasında olur. [2]



Şekil 1.28. Omzun yükselmesine klavikula ve skapulanın rotasyonu ile beraber olur. [2]

Humerusun konumlandırılması omurganın hareketleri tarafından daha kolaylaştırılır. Eller dış bir yükü taşıdığına skapulanın ve skapulohumeral ritmin yönlendirilmesi değiştirilirken dinamik skapular stabilizasyon üst ekstremitte hareketlerine bir platform sağlar. Genel olarak skapohumeral ilişkiler kolun yüksüz koşulda hareket etmesine göre karşılaştırıldığında kol yüklendiğinde ve amaçlı hareketle meşgul olduğunda daha sabittir. Skapulanın hareket modelleri aynı zamanda çocuklarda ve daha ileri yaşlarda daha farklıdır. Yetişkinlere kıyasla çocuklar, humeral yükselmede skapulotorasik eklemden daha büyük katkı alırlar. Yaşlanma ile skapular rotasyonun azalması ve aynı zamanda glenohumeral abdüksiyonsa posterior eğimin azalması söz konusudur.

Skapulanın anormal hareketi omuz patolojilerinin çeşitliliğine katkı sağlar. Bu patolojiler omuz sıkışması, rotator kaf yırtıkları, glenohumeral instabilite ve sert omuzdur. [2, 8]

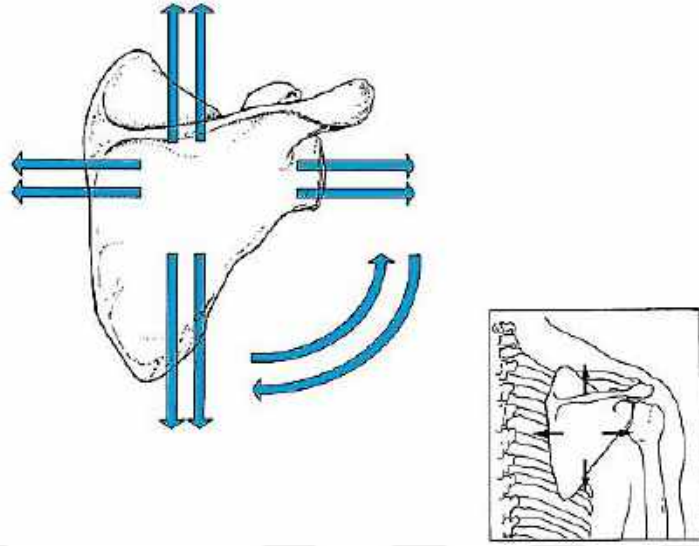


Şekil 1.29. Omzun rotator kaf yırtığı artropatisinin CT görüntüsü. **a.** Subkondral kemiğin çökmesi, **b.** ostofit oluşumu ve humeral başın superiorda (**a**) ve posteriorda (**b**) çıkması (sublukasyonu) ^[8]

1.1.2.4.1. Skapulanın Kaslarının Hareketleri

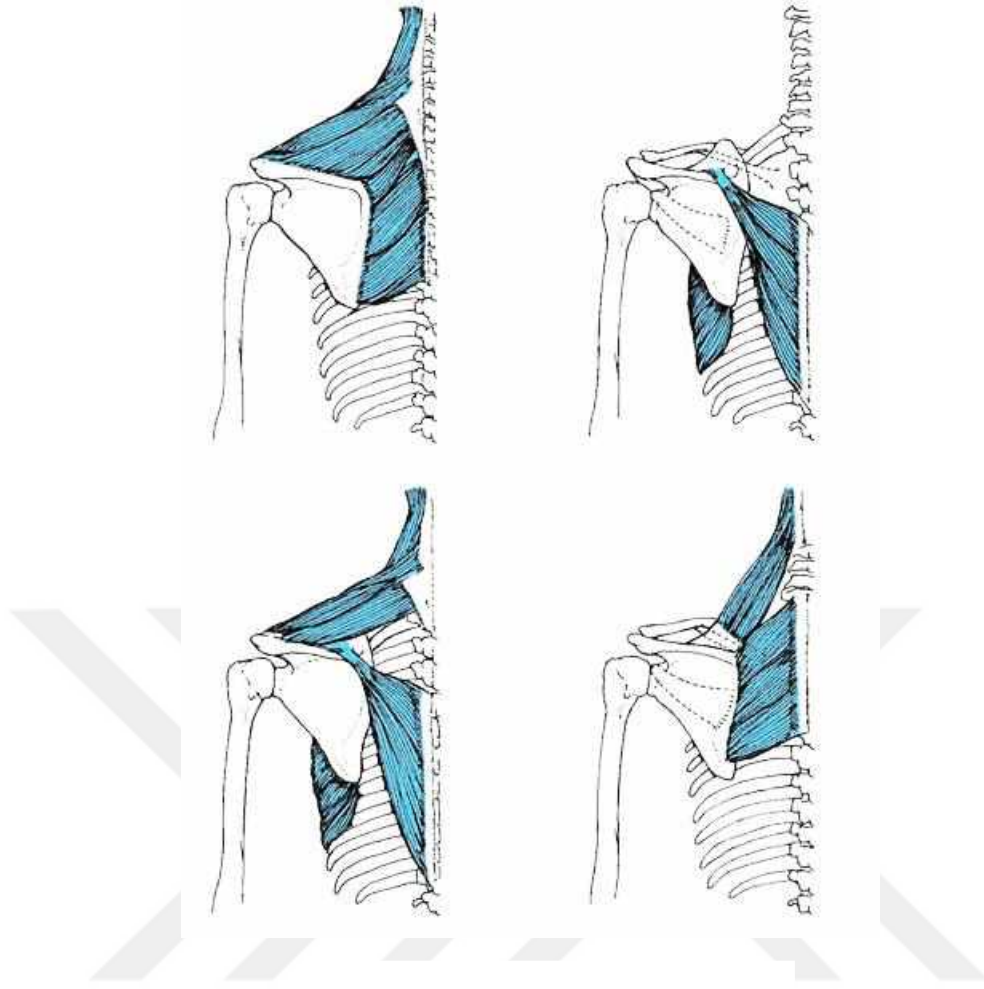
Skapulaya bağlanan kaslar levator skapula, romboidler, serratus anterior, pektoralis minör, subklavius ve trapezius'un dört kısmıdır. Şekil 1.30 ve 1.31 kasılma esnasında skapula üzerinde olan kasların uyguladığı kuvvetlerin yönlerini göstermektedir.

Skapular kuvvetler iki genel fonksiyona sahiptir. İlki, skapulayı stabilize etmeleridir. Böylelikle gerilme esnasında omuz kasları için sabit bir taban oluşur. Örneğin; bir insan çanta taşıırken yükseltici skapula, trapezius, ve romboidler ek ağırlık karşısında omzu stabilize eder. İkincisi, skapular kaslar glenohumeral eklemi uygun bir şekilde konumlandırarak üst ekstremitate hareketlerini kolaylaştırır. ^[2]



Şekil 1.30. Skapular Kasların Hareketleri

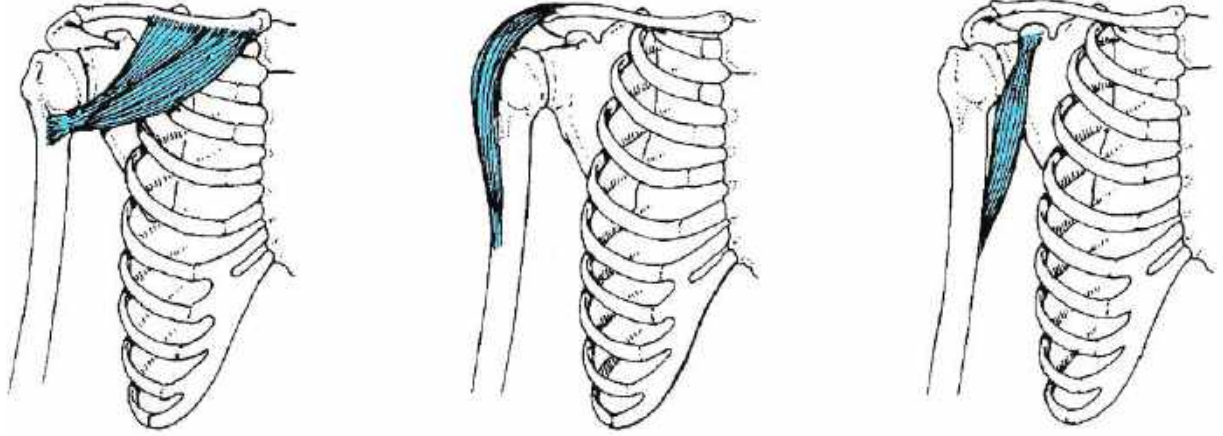
Örneğin; elle atış esnasında romboidler kol ve el hazırlık fazında posterior hareket ederken tüm omzu hareket ettirmek için kasılır. Kol ve el atışı gerçekleştirmek için anterior hareket ettiğinde romboidlerdeki gerilme omzun öne hareketini mümkün kılmak için azalır ve böylelikle humerusun dış rotasyonu kolaylaşır. ^[2]



Şekil 1.31. Skapulanın Kasları

1.1.2.4.2. Glenohumeral Eklem Kaslarının Hareketleri

Glenohumeral eklemden birçok eklem geçer. Çünkü kendi bağlanma bölgeleri ve çekme çizgileri sebebiyle bazı kaslar humerusun birden fazla hareketine katkıda bulunur. Daha ileri komplikasyon bir kasta gerilme ile üretilen hareketin omzun büyük hareket aralığı sebebiyle yönlendirmeyi değiştirebilmesidir. Glenohumeral eklem yapısının temel instabilitesi ile eklem stabilitesinin önemli bir kısmı eklemi çaprazlayan kaslardaki ve tendonlardaki gerilmeden türetilir. Fakat bu kaslardan biri gerilme oluşturulduğunda karşıt oluşturulan gerilme eklem dislokasyonunu önlemek için gereklidir. Omuz kasları **Tablo 1.2'**de gösterilmektedir. ^[2]



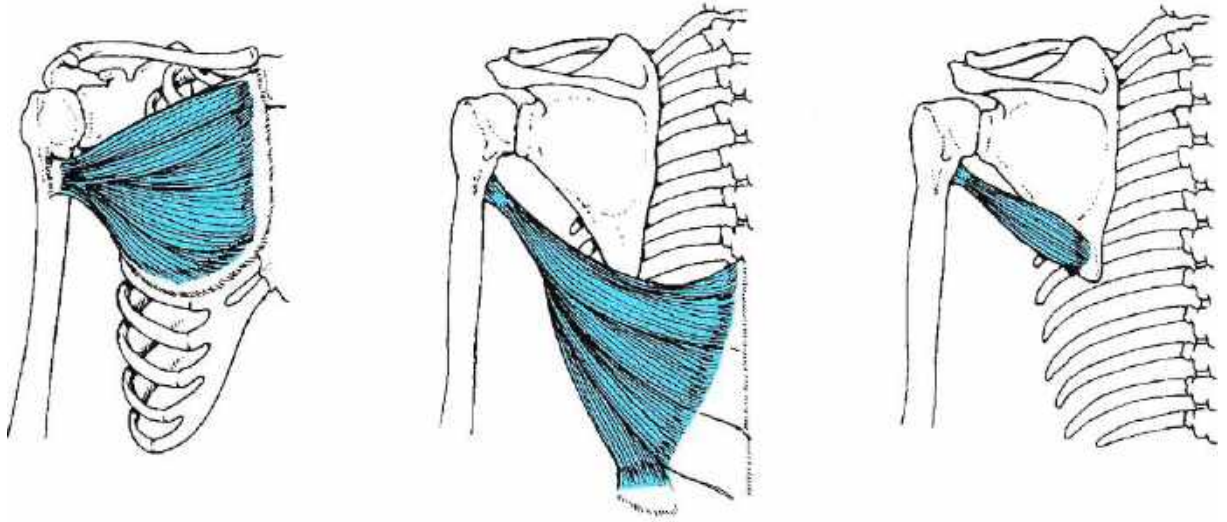
Şekil 1.32. Omzun majör fleksör kasları

1.1.2.4.2.1. Glenohumeral Eklemdede Fleksiyon

Glenohumeral eklemi çaprazlayan kaslar anteriorde omzun fleksiyonuna katılır (Şekil 1.32). Birincil fleksörler anterior deltois ve pektoralis majörün klavikular kısmıdır. Küçük korakobrakiyalis ve biceps brachii'nin kısa başı fleksiyonda yardımcı olur. Biceps'in uzun başı omuzdan geçtiği için dirsek ve ön kol hareket etmediğinde izole omuz hareketinde aktif değildir.

1.1.2.4.2.2. Glenohumeral Eklemdede Ekstansiyon

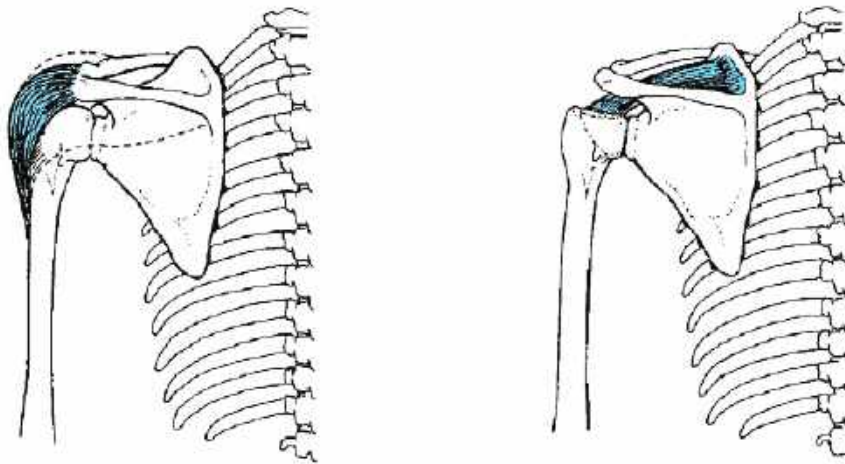
Omuz ekstansiyonu dirençli olmadığında fleksör kuvvetlerin eksentrik kasılmasının hareketi kontrol veya durdurmasıyla yerçekimi kuvveti birincil hareket ettiricidir. Direnç olduğunda glenohumeral eklemde posteriorundaki kasılma kasları (özellikle sternokostal pektoralis, latismus dorsi ve teres majör) humerusu uzatır. Posterior deltoid özellikle humerus eksternal rotasyonda ekstansiyona yardım eder. Aynı zamanda triseps brakii'nin uzun başı kasın dirsekte geçmesi sebebiyle yardımcı olur. Kasın kasılması dirseğin fleksiyonda olduğu zaman kesinlikle daha etkilidir. Omuz ekstensörleri Şekil 1.33'da gösterilmektedir.



Şekil 1.33. Omzun majör ekstensör kasları

1.1.2.4.2.3. Glenohumeral Eklemdede Abdüksiyon

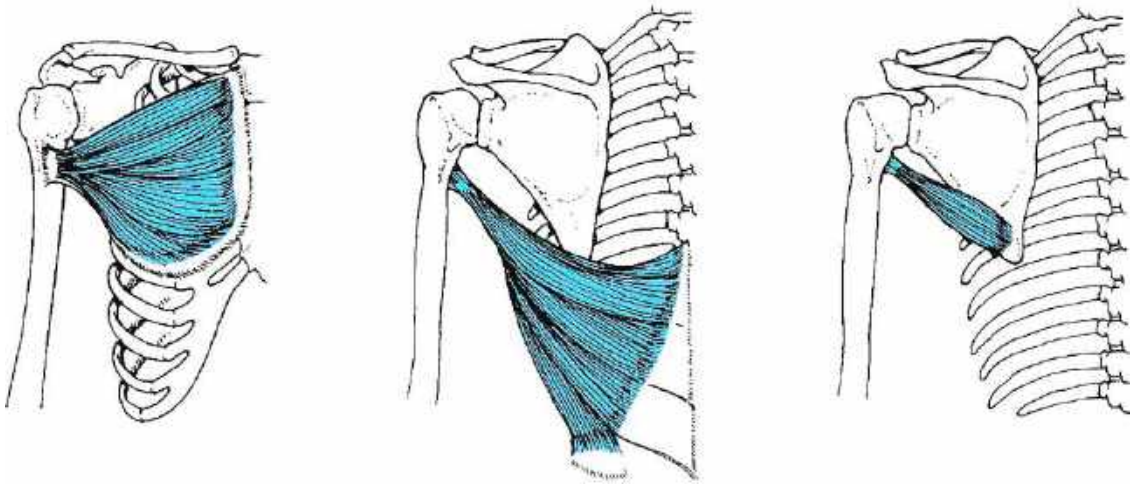
Orta Deltoid ve supraspinatus humerusun majör abdüktörleridir. Her iki kas da omzu glenohumeral eklemin üstünden geçerler (Şekil 1.34). Hareketin yaklaşık ilk 110°'lik kısmında aktif olan supraspinatus abdüksiyonu başlatır. Orta deltoid'in kasılması esnasında (abdüksiyonun yaklaşık 90° ila 180°'lik kısmında meydana gelir) infraspinatus, subskapularis ve teres minor orta deltoidin ürettiği dislokale edici komponent kuvveti superiorda nötralize eder.



Şekil 1.34. Omzun majör abdüktör kasları

1.1.2.4.2.4. Glenohumeral Eklemde Addüksiyon

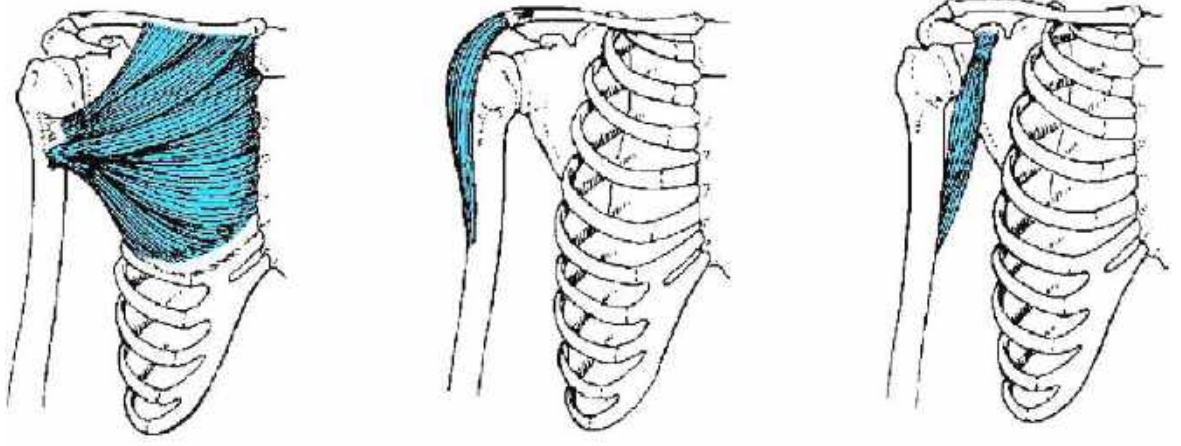
Omuzda ekstensiyonla beraber abdüktörlerin hareket hızını kontrol etmesiyle addüksiyon direnç olmadığında yerçekimi kuvvetinden ortaya çıkar. Direncin eklenmesiyle primer addüktörler latismus dorsi, teres majör ve sternokostal pektoralis'tir ve eklemde alt kısmında yer alırlar (Şekil 1.35). Bisepsin kısa başı ve trisepsin uzun başı kol 90° nin üstüne yükseldiğinde minör yardımcı olarak katkı sağlar. Korakobrakialis ve subskapularis de aynı zamanda yardımcı olur.



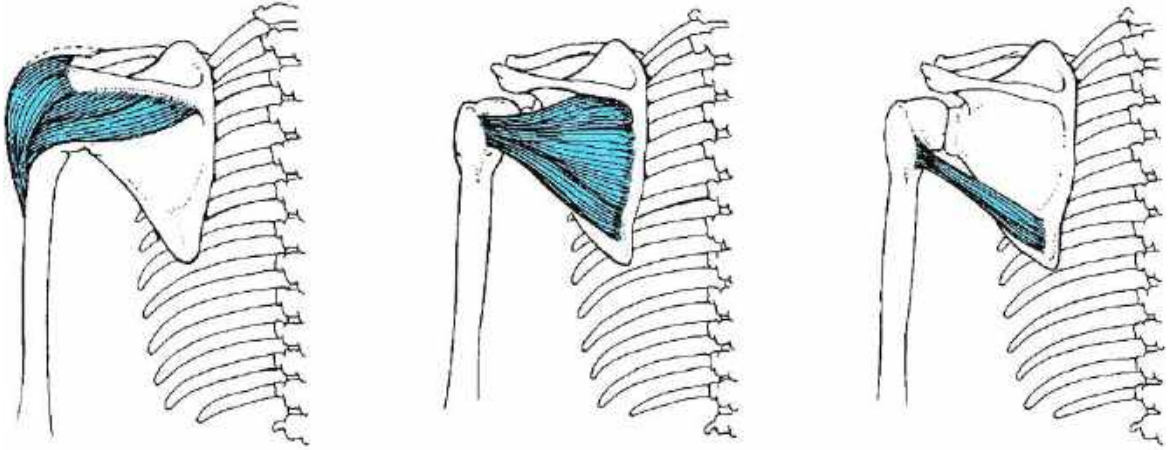
Şekil 1.35. Omuzun majör addüktör kasları

1.1.2.4.2.5. Glenohumeral Eklemde Yatay Addüksiyon ve Abdüksiyon

Pektoralis majör ve anterior deltoidin başları ve korakobiraiyalisi gibi eklemde anterior olan kaslar biseps brakii'nin kısa başının da yardımıyla yatay addüksiyon üretirler. Eklemde posterior olan kaslar yatay abdüksiyonu etkiler. Majör yatay abdüktörler deltoid, infraspinatus ve teres minörün orta ve posterior kısımlarıdır. Buna teres minör ve latismus dorsi de yardım eder. Majör yatay addüktörler ve abdüktörler Şekil 1.36 ve 1.37'de gösterilmektedir.



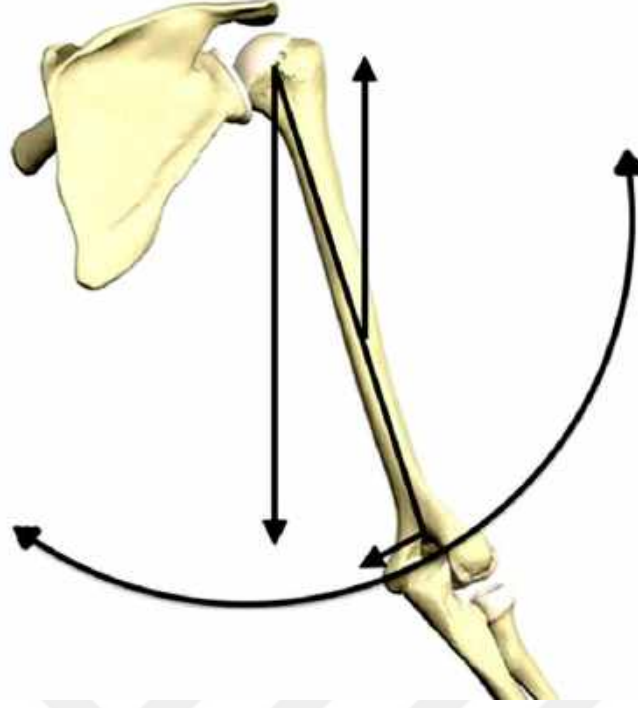
Şekil 1.36. Omzun majör yatay addüktörleri



Şekil 1.37. Omzun majör yatay abdüktörleri

1.1.2.5.Omuzdaki Yükler

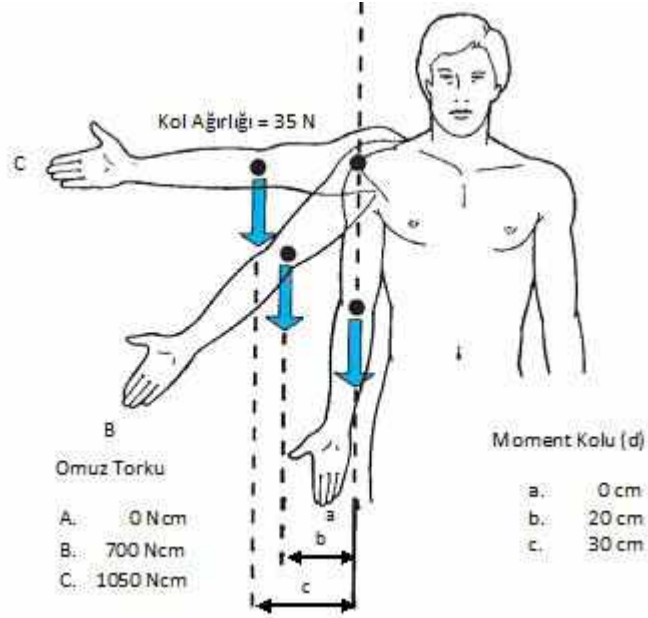
Omuz kemeri eklemlerinin iç içe geçmesi sebebiyle yük taşımada ve şok sönmlemede bir bütün olarak fonksiyon gösterirler. Glenohumeral eklemin kol için direk mekanik destek sağlamasından dolayı diğer omuz eklemlerinden daha büyük yükler taşır. [2]



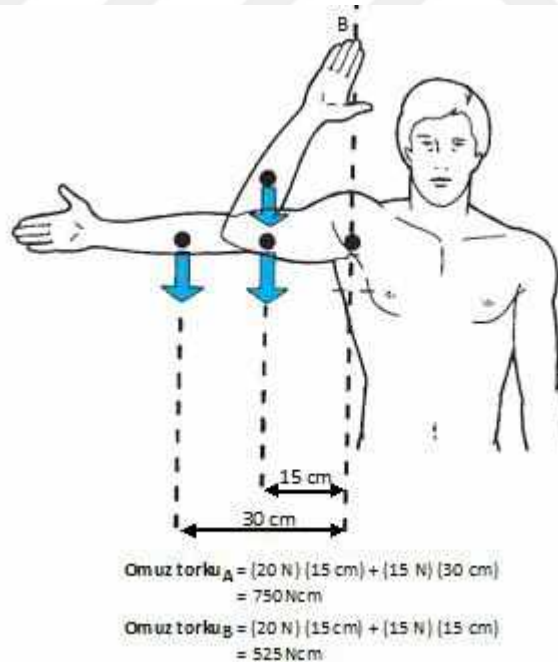
Şekil 1.38. Glenohumeral eklemden rol oynayan kuvvetler. Ağır olarak rotator kaf kasları glenohumeral eklemi stabilize etmektedir ve aynı zamanda bu kaslar eklem hareketine büyük oranda katkıda bulunmaktadır. Çoğunlukla abduksiyon, dış rotasyon ve iç rotasyon hareketlerinde rol alırlarken aynı zamanda eklem kompresyonunda önemli rol oynarlar. [5]

Vücut pozisyonu etkisini analiz ederken vücut ağırlığının vücut yerçekimi merkezinde hareket ettiği varsayılabilir. Öte yandan omuz gibi bir eklemden vücut kısımlarının etkisini analiz ederken her bir vücut kısmının bölgesel kütle merkezinde rol oynadığı varsayılabilir. Omuz göre tüm kol bölgesi için moment kolu böylelikle ağırlık vektörü (kolun yerçekimi merkezinde rol oynar) ile omuz arasındaki çevresel uzaklıktır (Şekil 1.39). [5]

Dirsek fleksiyondayken üst kol ve ön kol – el bölgeleri etkileri ayrı ayrı analiz edilmelidir. [2] (Şekil 1.40).

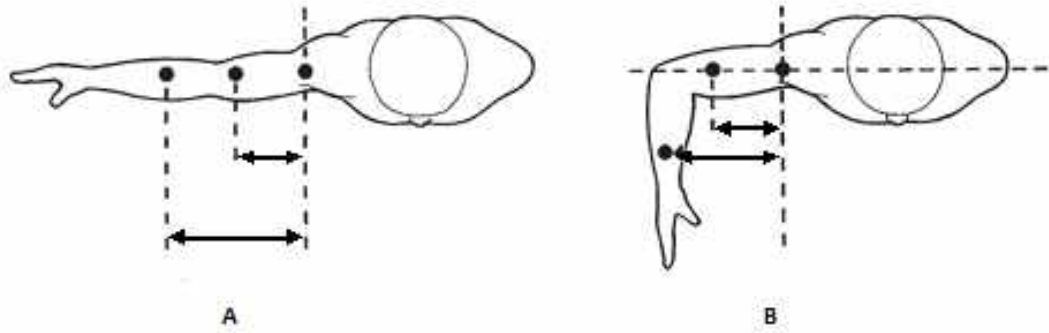


Şekil 1.39. Kolun ağırlığı ile omuzda yaratılan tork kol ağırlığı ile kol merkezi yerçekimi ile omuz arası çevresel uzaklığın çarpımıdır (Kolun moment kolu). (Chaffin DB and Andersson GBJ, Occupational Biomechanics (2nd ed), New York,1991, John Wiley & Sons)



Şekil 1.40. Her bir kol bölgesinde yaratılan tork bölge ağırlığı ile bölge moment kolunun çarpımıdır (Chaffin DB and Andersson GBJ, Occupational Biomechanics (2nd ed), New York,1991, John Wiley & Sons).

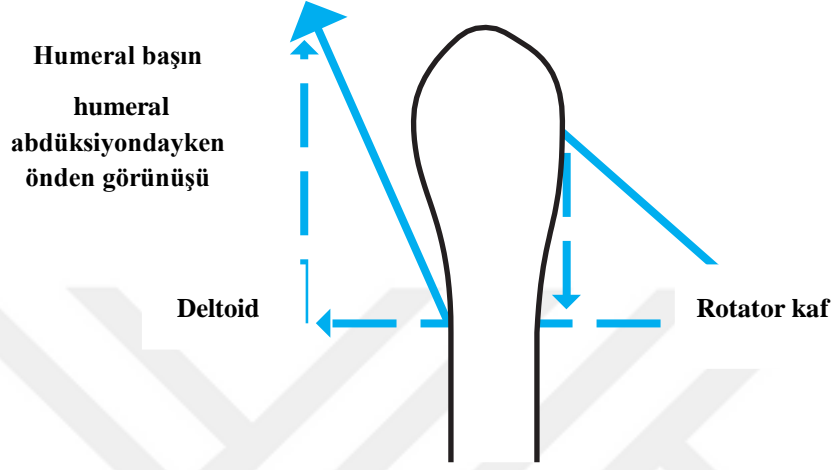
Kol ağırlığının vücut ağırlığının yaklaşık 5%'si olmasına rağmen yatay uzayan kolun uzunluğu büyük bölgesel moment kolu yaratır ve böylelikle büyük torklar omuz kasları tarafından karşılanmalıdır. Bu kasların uzayan kola destek olmak için kasıldığında glenohumeral eklem vücudun yaklaşık 50% ağırlığına gelen kompresif kuvvetleri taşır. Bu yükün yaklaşık yarısına düşürülmesine rağmen dirseğin ön kol ve elin moment kolu sebebiyle maksimum fleksiyonda olduğunda, bu humerusta ek omuz kaslarının aktivasyonunu gerektiren rotasyonel bir torka yerini bırakabilir (Şekil 1.41). Omuz yüklemesinde kol pozisyonunun etkisi sebebiyle çalışanlar masada otururken kolun 20° veya daha azı abduksiyonuna ve 25° veya daha azı fleksiyona kalkıştıklarında ergonomistler önerilir. Devam ettirilen baş üstü bir pozisyonda kolu yukarda tutan çalışanlar biceps ve supraspinatusda kısmen dejeneratif tendinitis'e elverişli olurlar. [2]



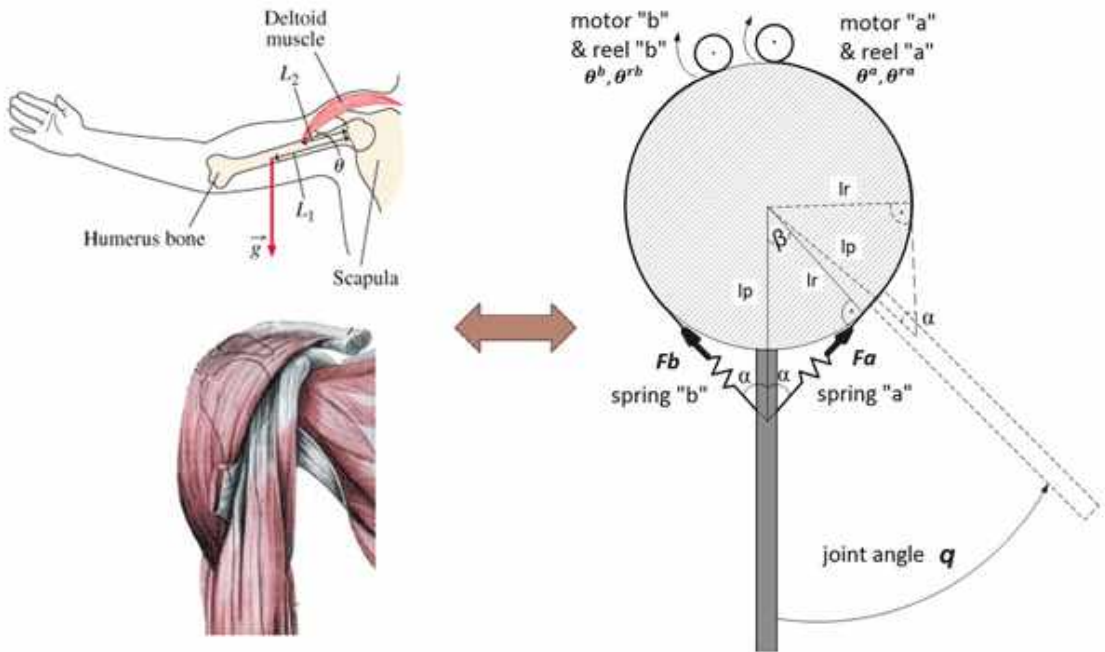
Şekil 1.41. A. Kol bölgelerinin ağırlığı moment kolu ile omuzda bir frontal düzlem torku yaratır. **B.** Üst kol bölgesi omuzda bir frontal düzlem torku yaratır. Ön kol – el ağırlığı omuzda moment kolu ile frontal düzlem ve sagittal düzlem torku yaratır (Chaffin DB and Andersson GBJ, Occupational Biomechanics (2nd ed), New York, 1991, John Wiley & Sons).

Humerusa, glenoid fossaya göre küçük açılarda bağlanan kaslar eklemde kompresyona karşıbirincil olarak shear'e katkıda bulunurlar. Bu kaslar, aksi takdirde eklemi dislokale edebilecek güçlü kas kasılmaları karşısında glenoid çukurdaki humerusu stabilize etme

gibi önemli bir role hizmet ederler. Örneğin, Kol yükseldiğinde deltoid ve rotator kaf kasları, rotator kafın aşağı shear kuvveti tarafından etkisizleştirilen deltoidin ürettiği yukarı shear kuvveti sebebiyle ard arda hareket ederler (Şekil 1.42). Maksimum shear kuvveti kol yaklaşık 60° 'de yükseltildiğinde glenohumeral eklemden mevcut bulunmaktadır. [2]



Şekil 1.42. Humerusun abdüksiyonu deltoidin ve rotator kaf kaslarının birlikte hareketini gerektirir. Kas kuvvetlerinin dikey bileşenleri genellikle birbirlerini etkisizleştirdikleri için zıt yönlü yatay bileşenler humerusta rotasyon üretir.



Şekil 1.43. Deltoid kasındaki kuvvetler, ve açı ve vektörlerle ifade edilişi

Tablo 1.2. Omuz Kasları II [2]

KAS	PROKSİMAL BAĞLANMA	DİSTAL BAĞLANMA	PRİMER HAREKETLER	İNNERVASYON
Deltoid	Klavikulanın dış üçte biri, akromiyonun üstü acromion, skapular spine	Humerusun deltoid çıkıntısı		Koltuk altı (C ₅ , C ₆)
(Anterior)			Fleksiyon, horizontal adüksiyon medial rotasyon	
(Orta)			Abdüksiyon, horizontal abdüksiyon	
(Posterior)			Ekstensiyon, horizontal abdüksiyon lateral rotasyon	
Pektoralis major		Baş aşağısında humerusun lateral yönelmesi		
(Klavikular)	Klavikulanın orta üçte ikilik kısmı		Flexion, horizontal adduction, medial rotation	Lateral pektoral (C ₅ -T ₁)
(Sternal)	Anterior sternum ve ilk altı kostanın kırırdağı		Extension, adduction, horizontal adduction, medial rotation	Medial pektoral (C ₅ -T ₁)
Supra-spinatus	Supraspinoz fossa	Humerusun büyük çıkıntısı	Abdüksiyon, lateral rotasyon yardımı ile	Supraskapular (C ₅ , C ₆)

Korako-brakialis	Skapulanın korakoid çıkıntısı	Medial anterior humerus	Flexion, adduction, horizontal addüksiyon	Muskulokütenöz (C ₅ -C ₇)
Latissimus dorsi	Alt altı torasik ve tüm lumbar vertebra, posterior sakrum, iliyak çıkıntı, alt üç kosta	Anterior humerus	Ekstensiyon, addüksiyon, medial rotasyon, horizontal abdüksiyon	Thorakodorsal (C ₆ -C ₈)
Teres major	Alt, lateral, dorsal skapula	Anterior humerus	Ekstensiyon, addüksiyon, medial rotasyon	Subskapular (C ₅ , C ₆)
Infra-spinatus	Infraspinöz fossa	Humerusun büyük çıkıntısı	Lateral rotasyon, horizontal abdüksiyon	Subskapular (C ₅ , C ₆)
Teres minor	Skapulanın Posterior, lateral sınırı	Humerusun büyük tüberkül ve komşu sapı	Lateral rotasyon, horizontal abdüksiyon	Koltuk Altı (C ₅ , C ₆)
Sub-skapularis	Skapulanın tüm anterior yüzeyi	Humerusun küçük tüberozitesi	Medial rotasyon	Subskapular (C ₅ , C ₆)
Biceps brakii		Radial tüberozite		Muskulokütenöz (C ₅ -C ₇)
(Uzun baş)	Glenoid fossa'nın üst kenarı		Abdüksiyon yardımı ile	
(Kısa baş)	Skapulanın korakoid çıkıntısı		Fleksiyon, addüksiyon, medial rotasyon ve horizontal addüksiyon yardımı ile	
Triseps brakii (Uzun baş)	Glenoid fossa'nın hemen altı	Ulnanın olekranon çıkıntısı	Ekstensiyon ve Addüksiyon yardımı ile	Radial (C ₅ -T ₁)

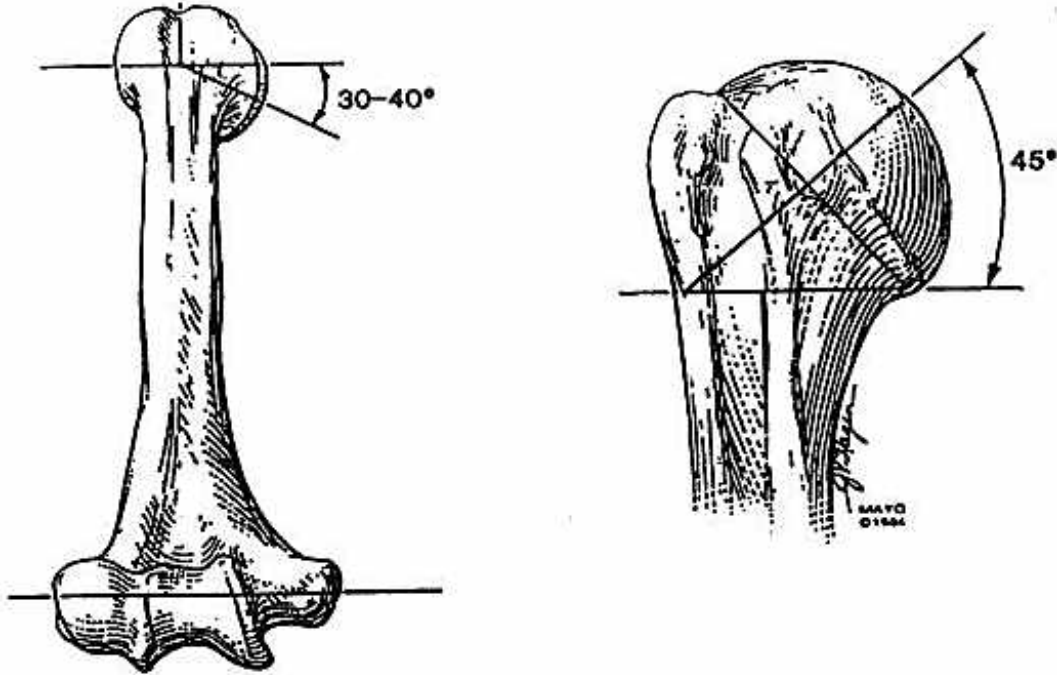
1.1.2.6. Omuz Eklemi Biyomekaniğinde Geometrik Tanımlamalar

1.1.2.6.1. Prensipler ve Uygulamaları

Omuz koldan toraksa bağlanan bir grup yapıları temsil eder. Belirgin dört eklemsel hareketlerinin birleşimi -glenohumeral, akromioklavikular, sternoklavikular ve skapulotoraksik- kolun boşlukta konumlanmasına imkân sağlar. ^[9]

1.1.2.6.2. Eklem Yüzeylerinin Geometrisi

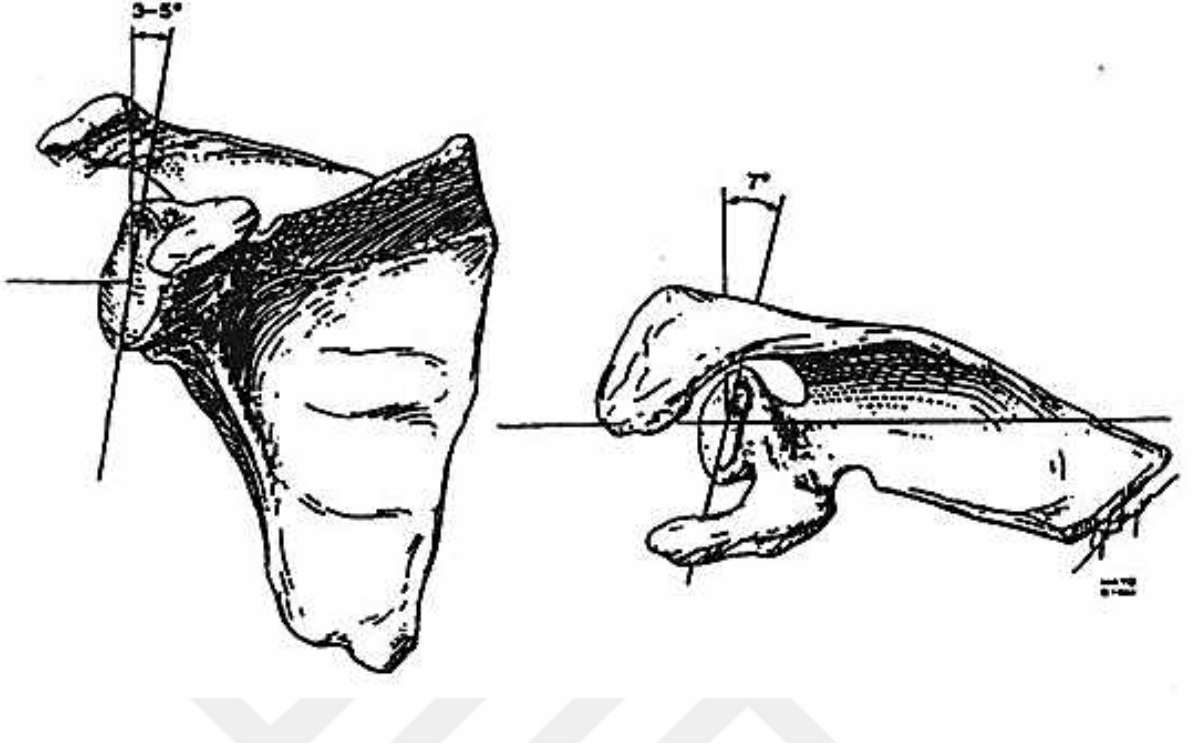
Humerusun eklem yüzeyi, dairenin yaklaşık üçte biri kadardır (Şekil 1.44). Eklem yüzeyi yaklaşık 45° yukarı eğim doğrultusundadır ve distal humerusun kondiller çizgisine göre yaklaşık 30° geriye dönüktür. ^[9] Humeral başın ortalama yarıçap kavisi koronal düzlemde 24.0 ± 2.1 mm'dir. Çap kavisi anteroposterior ve aksiller-lateral görüşte benzerdir ve sırasıyla 13.1 ± 1.3 mm ve 22.9 ± 2.9 mm ölçülmektedir (Mcpherson 1997). Humeral eklem yüzeyi merkezde daireseldir. Nitekim, çevresel yarıçap aksiller düzlemde koronal düzlemdekinden 2 mm daha azdır. Bu sebeple eklem yüzeyinin periferal kontürü 0.92' lik bir oranla eliptiktir. (Ianotti 1992) Son zamanlar proksimal humerusun üç boyutlu geometrisi yaygınlıkla çalışılmaktadır. Kürenin bir parçası olan eklem yüzeyi bireylerde eğime ve geriye yönelmesine göre değişmektedir ve çeşitli medial ve posteral offset'lere sahiptir. (boileau 1997). Bu bulguların, yumuşak doku tamiri için implant ve protez tasarımında ve yerleşiminde önemli etkileri olmuştur ^[9].



Şekil 1.44. Humerusun eklem yüzeyinin bikondilar eksene göre iki boyutlu yönlenmesi

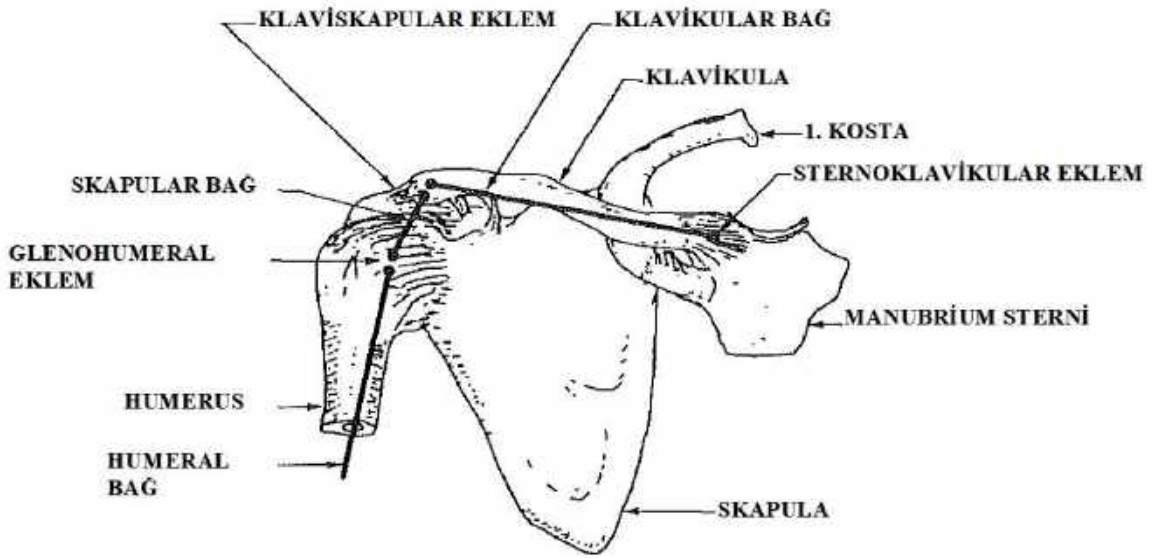
Glenoid çukuru küçük, armut şekilli, kartilaj-örtülü kemiksi çukurdan oluşmaktadır ve superior/anterior yönde 29.0 ± 3.5 mm ve anterior/posterior yönde 29.0 ± 3.2 mm olarak ölçülmüştür (Ianotti 1992). Glenoidin anterior/posterior yönlenmesi, alt yarısı üst yarısından daha büyük olarak armut şeklindedir (1). Alt yarının üst yarıya oranı $1:0.80 \pm 0.01$ 'dir (Ionatti 1992). Glenoid, koronal düzlemde superiordan inferiora göredaha kavislidir ve göreceli olarak anteriorda posteriora göre daha düzdür (sagittal düzlemde). Glenoid derinliği anteroposterior görünümde 5.0 ± 1.1 mm ve aksiller-lateralde 2.9 ± 1.0 mm 'dir (Mcpherson). Glenoid skapulanın medial sınırına göre 50° lik hafif bir yukarı eğime sahiptir ve ortalama yaklaşık 70° ile geriye yönelmektedir (Şekil 1.45). Humeral baş ile glenoid başın boyutsal ilişkisi koronal düzlemde yaklaşık 0.8 ve yatay veya tranvers düzlemde 0.6 'dır. Glenoid çukurun yüzey alanı humeral başın sadece üçte biri ile dörde biridir (Kent 1971). Humeral başta eklem kıkırdağının arkı ve glenoid ön ve aksiyal düzlemde ölçülmüştür (Jobe 1995). Koronal düzlemde humeral başlar 159° lik bir arka sahiptir ve 96° lik kısmı glenoid ile örtülüdür ve böylece 63° lik kıkırdak açıktadır. Tranvers düzlemde 160° lik humeral baş karşılığında 74° lik glenoid bulunur ve 86° lik kısım açıktadır. [9]

Omuz kompleksinin en göze çarpıcı özelliği omuz kompleksindeki kemikler arasında bağımsız eklemlerin bulunmasıdır, örneğin; klavikula, skapula, humerus ve toraks (Şekil 1.46). Yukarılarda da belirtildiği gibi sternoklavikular ve kalviskapular eklemler kalvikulanın iki eklemidir. Glenohumeral eklem skapulanın glenoid çukuru ile humerusun eklemleştigi kısmi bir top-yuva eklemidir. Skapulanın torsoya göre hareketi bazen dördüncü artikülasyon olarak tanımlanmaktadır ve skapulotorasik eklem adını almaktadır. Aslında skapulotorasik artikülasyon bir eklem değildir fakat bu tanım skapulanın toraks üzerindeki hareketlerini tanımlarken önem kazanmaktadır. [9]

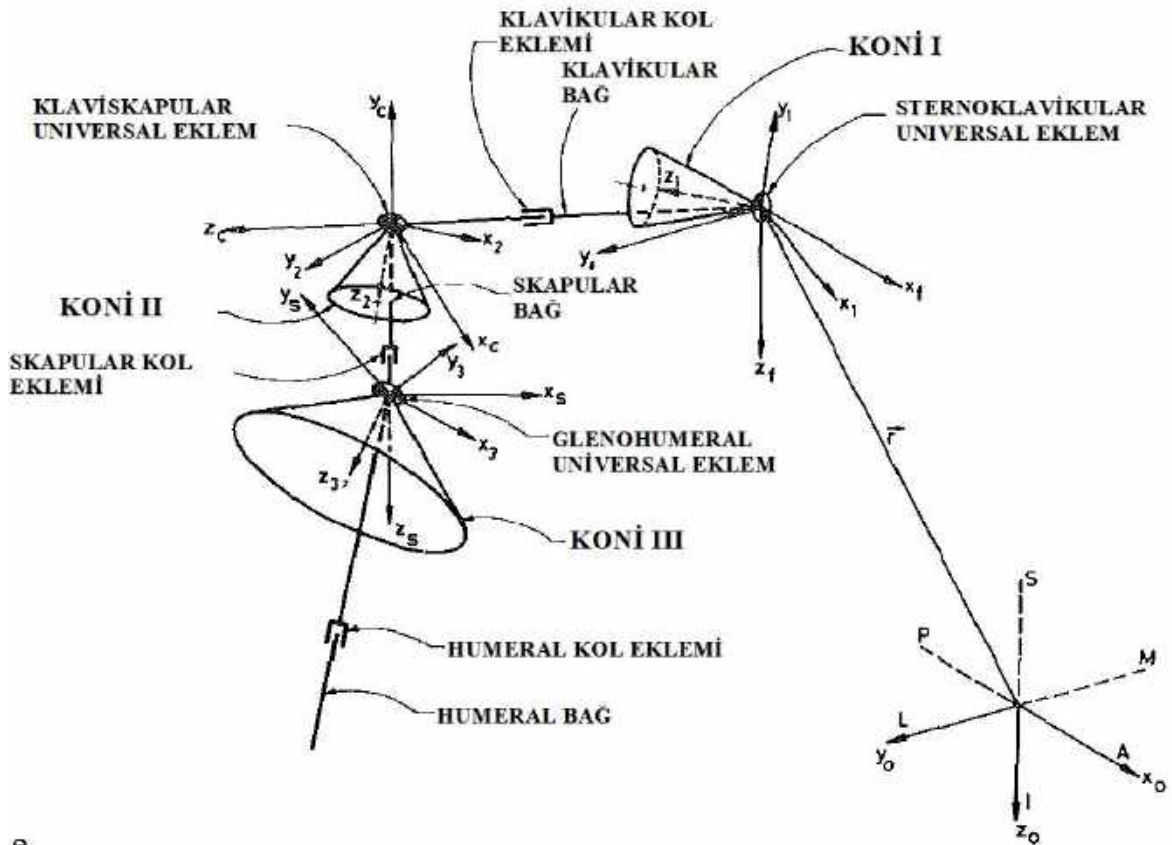


Şekil 1.45. Glenoid yüzleri hafifçe superior ve anteriorda skapula gövdesine göre arkaya eğimlidir. [9]

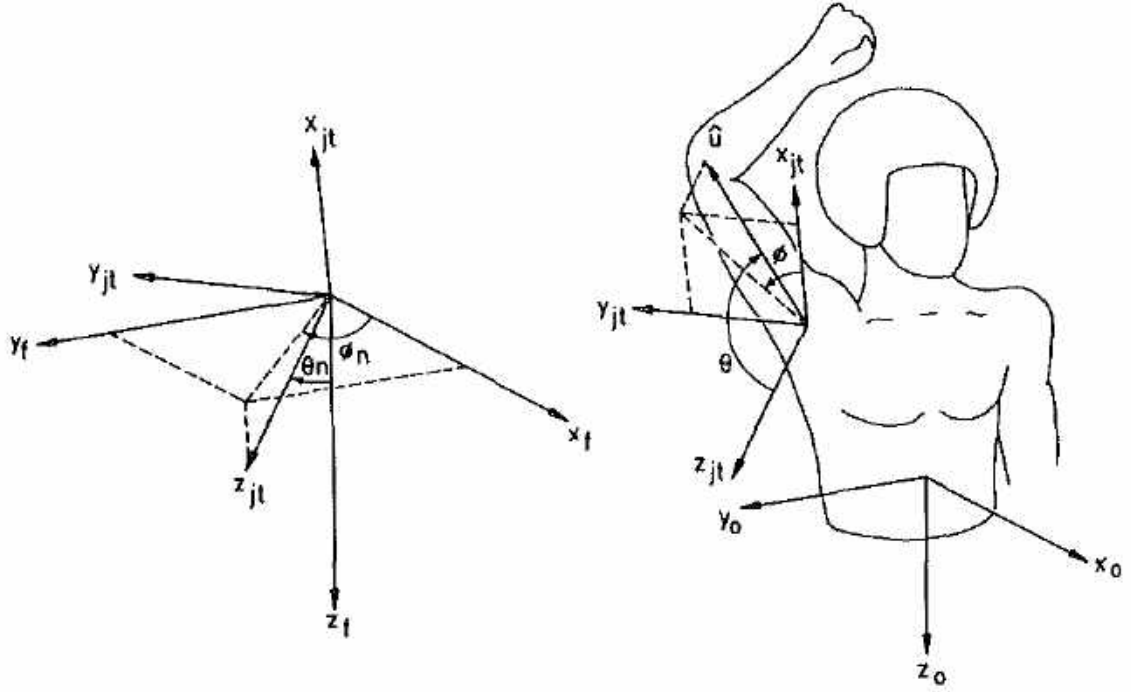
Birçok koordinat sistemi omuz mekanizmasının kantitatif açıklamasının tanımlanmasına ihtiyaç duymaktadır.



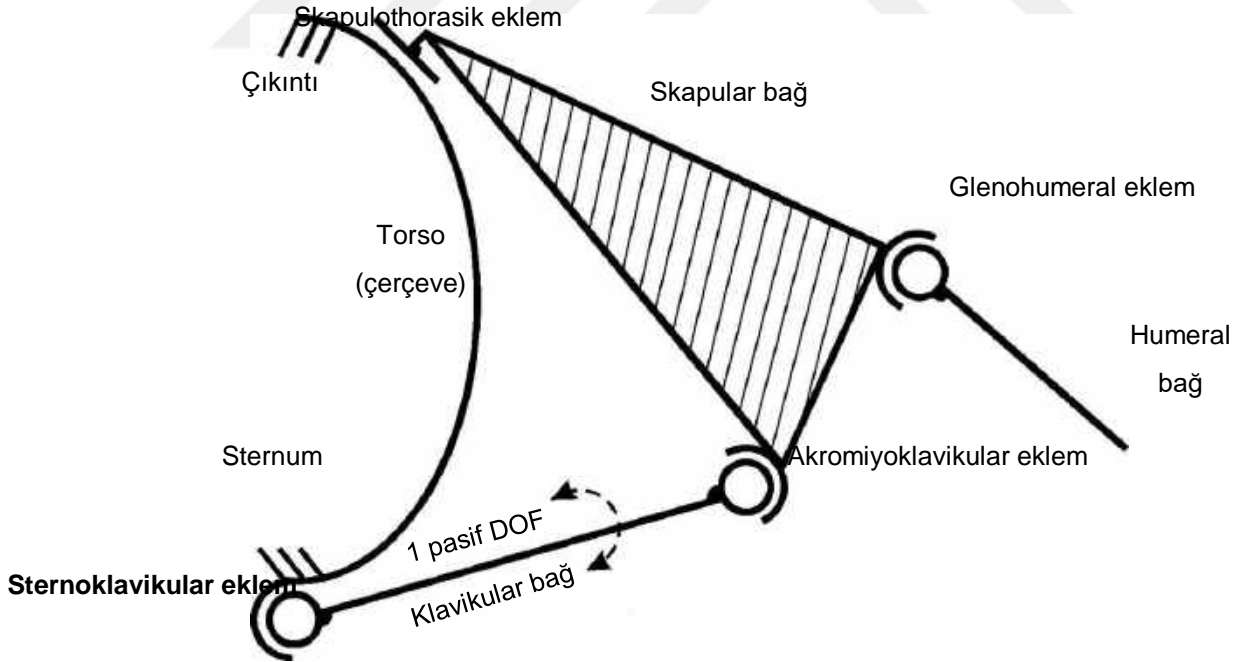
Şekil 1.46. Omuz kompleksinin esas kemik ve eklemleri. Kalın çizgiler klavikular, skapular ve humeral bağları göstermektedir.



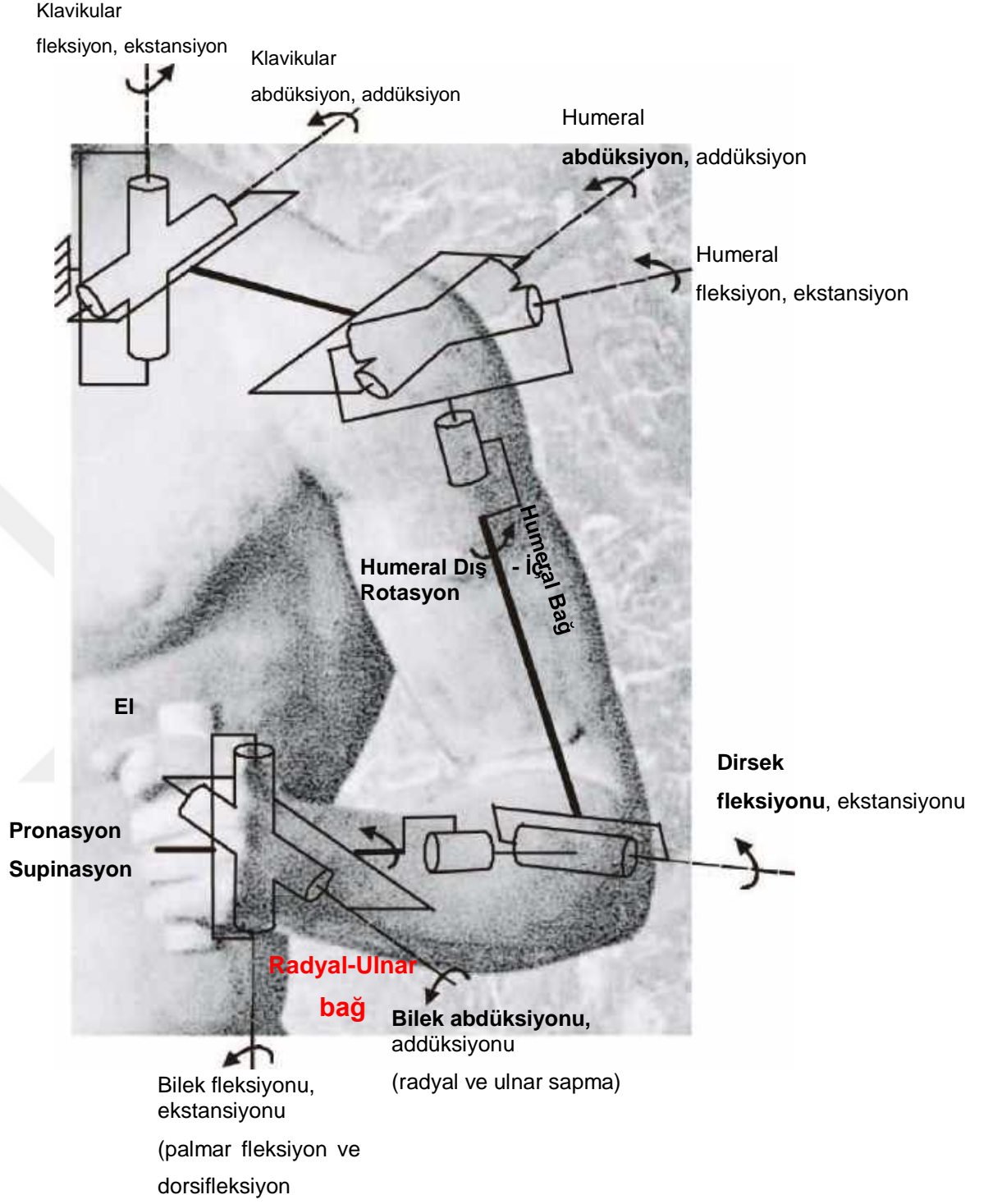
Şekil 1.47. Omuz kompleksinin modelinin şematik gösterimi



Şekil 1.48. Sabitlenmiş vücut (x_f, y_f, z_f) ve eklemlerin (x_{jt}, y_{jt}, z_{jt}) sistemlerinin bağıl oryantasyonu ve humerus oryantasyonunu tanımlayan küresel açılar, ϕ ve θ (Engin ve Chen, 1986a)



Şekil 1.49. Omuz kompleksinin kinematik diagramı. Omuz kemeri, planar eklem ve iki küresel eklem ile eklem yapar (pasif DOF, çift okla gösterilen bu iki küresel eklemin çakışmasından meydana gelmektedir üç kemikten oluşur (torso, skapular bağ ve klavikular bağ)).



Şekil 1.50. Dört bağ ile (klavikula veya kalvikular bağ, kol veya humeral bağ, ön kol veya radyal-ulnar bağ, el) ve dokuz DOF ile açık kinematik zincir olarak insan üst ekstremitenin kinematik modeli.

1.1.2.6.3. Eklem Teması

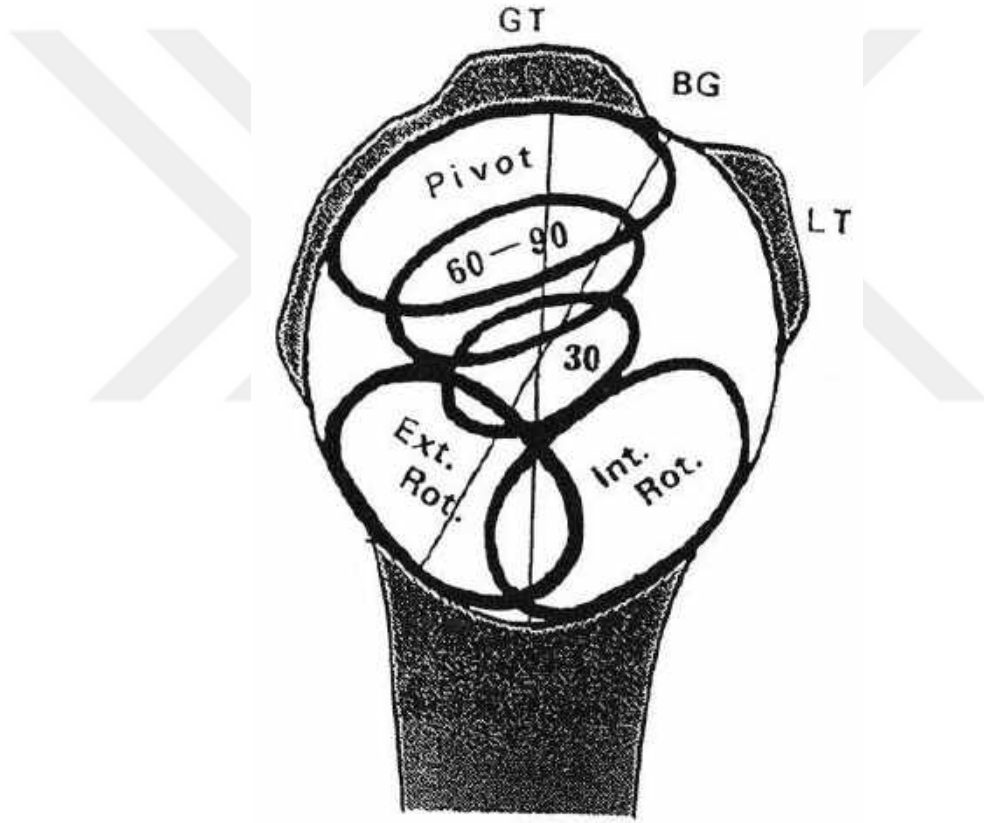
Humeral baş ile glenoid arasındaki derece uygunluğu ve kısıtlılığı konformite indeksi (humeral baş yarıçapı / glenoid yarıçapı) ve kısıt indeksi (kapanma arkı / 36°) ile tarif edilmiştir. (McPherson 1997). 93 kadavra örneği çalışmasına göre ortalama konformite indeksi koronal düzlemde 0.72 ve sagittal düzlemde 0.63 'tür. Glenoidde koronal vs sagittal düzlemde (0.18 vs 0.13) daha çok kısıt mevcuttur. Bu anatomik özellikler humeral başın superior-inferior ötelenmesini engellemeye yardımcı olurken sagittal düzlemde ötelenmeye imkan vermektedir. Glenohumral eklem eklem temas alanları diğer uç noktadaki eklem pozisyonlarına nispeten orta kaldırma pozisyonlarında daha büyük olma eğilimindedirler (Tablo 1.3).^[9]

Tablo 1.3. Glenohumeral eklem temasları

Yükselme açısı (°)	SR 'daki Temas Alanları (cm ²)	SR'a 20° internaldeki Temas Alanları (cm ²)
0	0.87 ± 1.01	1.70 ± 1.68
30	2.09 ± 1.54	2.44 ± 2.15
60	3.48 ± 1.69	4.56 ± 1.84
90	4.95 ± 2.15	3.92 ± 2.10
120	5.07 ± 2.35	4.84 ± 1.84
150	3.52 ± 2.29	2.33 ± 1.47
180	2.59 ± 2.90	2.51 ± NA

Not: SR = Skapular düzlemde omzun maksimal yükselmesine imkan veren başlangıç eksternal rotasyondur. (Yaklaşık 400 ± 80) (Soslowsky)

Bu sonuçlar glenohumeral yüzeylerin bu daha fonksiyonel pozisyonlarda maksimum olduğunu ve böylece eklem yüklerinin daha stabil konfigürasyonda daha fazla bölgeye dağıldığını öne sürmektedir. Temas noktası iç rotasyonda ileri ve aşağı hareket eder (Şekil 1.51). Eksternal rotasyonda temas posterior/inferior. Kol kaldırmada temas noktası yukarı hareket eder. Lipitt ve arkadaşları (1998) 100 defa kompresyon kuvveti ile bölünen gleonoid çukurdan humeral başa geçen gerekli kuvvet olarak tanımlanan stabilite oranını hesaplamışlardır. Stailite oranı superior-inferior yönde %50 ila %60 aralığında ve anterior-posterior yönde %34 ila %40 aralığındadır. Labrum çıkarıldıktan sonra oran yaklaşık %20 kadar düşmüştür. Eklem uygunluğu, kasların aktif pozisyonundayken humeral baş ötelenmesinde önemli etkileri olduğu bulunmuştur (Karduna).^[9]

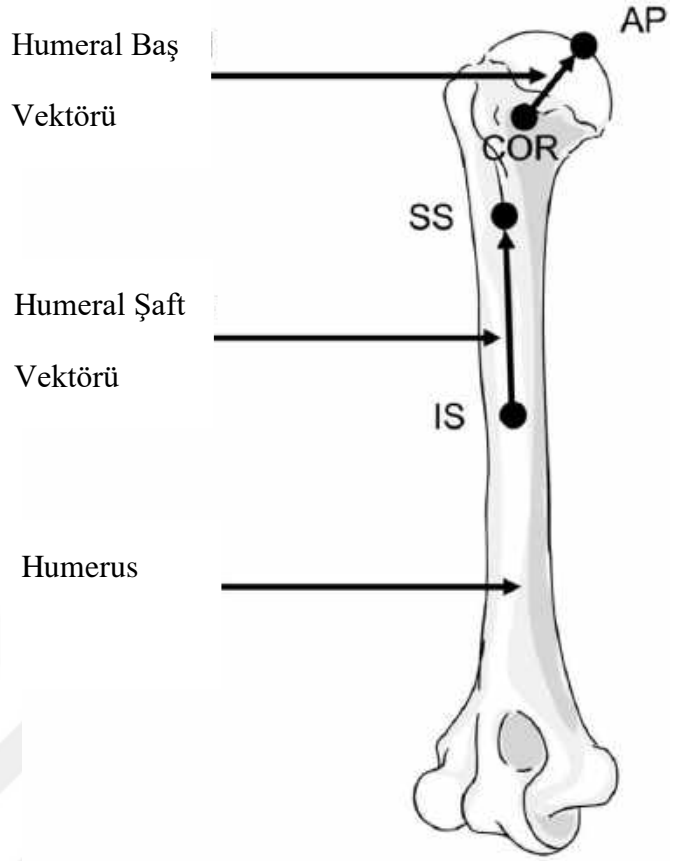


Şekil 1.51. Glenoid hareketleri ve pozisyonlarının bir fonksiyonu olarak humeral temas noktaları

Şekil 1.52. İmplant/protez

yerleştirme vektörleri. Humerus üzerinde gösterilen 2 vektör implantın / protezin uygun

yerleşimini göstermektedir. Humeral baş vektörü, humeral baş rotasyon merkezinden (COR) humeral artikülasyon noktasına doğrudur. Humeral shaft vektörü ise inferior shaft merkezinden (SI) superior shaft merkezine (SS) doğrudur.



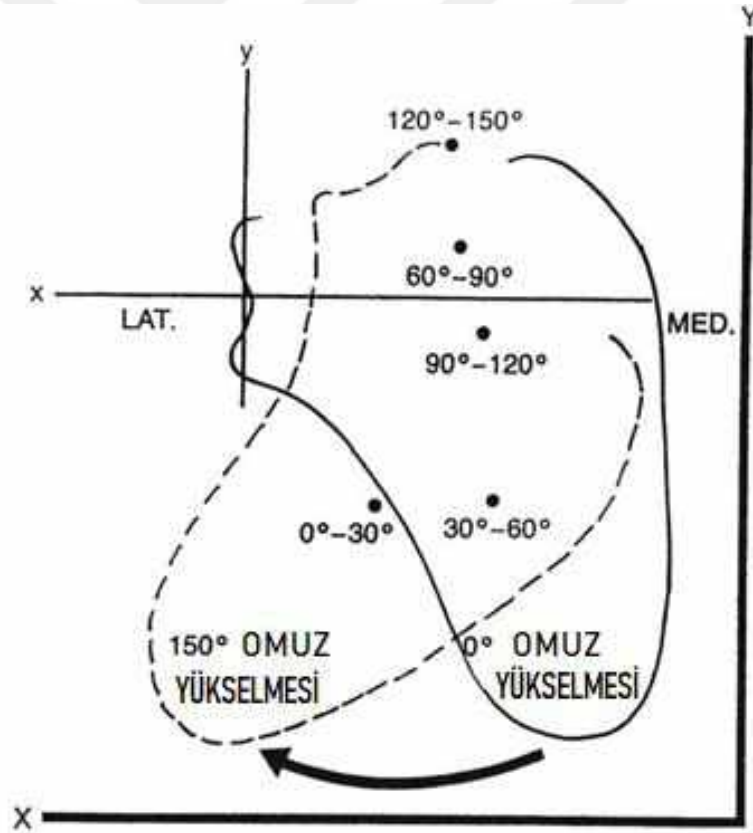
1.1.2.6.4. Rotasyon Eksenini

Omuz kompleksi dört farklı artikülasyona sahiptir: glenohumeral eklem, akromioklavikular eklem, sternoklavikular eklem ve skapulotorakik eklem. Omzun en geniş hareketi (yarıküreyi aşan) her bir eklem senkronize ve eş zamanlı katılımı sonucunda gerçekleşir. Omzun en önemli fonksiyonu kolun kaldırılmasıdır.

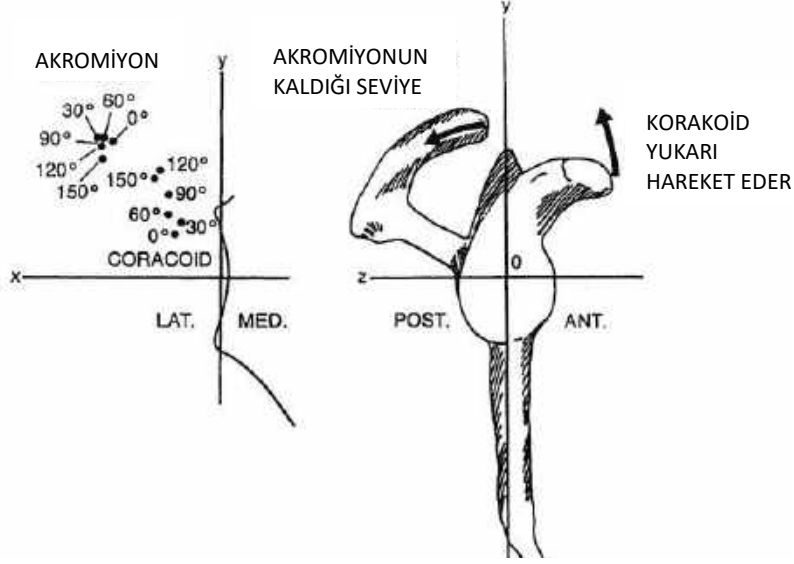
Glenohumeral eklem yüzey hareketi birincil olarak rotasyoneldir. Glenohumeral eklem merkez rotasyonu humeral başın geometrik merkezinin $6,0 \pm 1,8$ mm içinde yerleşik konum noktaları ile tanımlanmıştır (Poppen). Fakat hareket tamamen rotasyonel değildir. Humeral baş glenoid göre yer değiştirir. $0-30^{\circ}$ den ve sıklıkla 3° ila 60° den glenoid çukurun üstüne yaklaşık 3 mm hareket eder ve bu da yuvarlanma ve kaymanın olduğunu göstermektedir. Daha sonra humeral baş sadece yaklaşık 1 mm daha yer değiştirir. Kol kaldırılmasında skapular düzlemde skapula toraksa doğru hareket eder (poppen). $0^{\circ}-30^{\circ}$ den skapula kendi orta kısmına hareket eder ve 60° den glenoid doğru rotasyon merkezine kayarak ilerler. Bu da skapulanın alt ucunda büyük lateral yer değiştirme ile sonuçlanır (Şekil 1.55). Kol yükselmesinde skapulanın rotasyon merkezi akromiyonun ucuna konumlanır (Şekil 1.55).^[9]

Tablo 1.4. Kol Yükselmesi: Glenohumeral / Skapulotorasik ^[9]

Araştırmacı	Glenohumeral / Skapulotorasik
Inman ve ark. [1994]	2:1
Freedman ve Muno [1966]	1.35:1
Dody ve ark. [1975]	1.74:1
Poppen ve Walker [1976]	4.3:1 (<24° Yükselme)
	1.25:1 (>24° Yükselme)
Saha [1971]	2.3:1 (30-135° Yükselme)



Şekil 1.53. Skapulanın toraks üzerinde skapular düzlemde rotasyonu ^[9]



Şekil 1.54. A. Skapular düzlemde kol yükselmesi aralıklarında röntrenogramlarda akromiyon ve korokoid prosesin uçlarının grafiği. Bu bulgular x eksenindeki skapulanun dönmesini veya eksternal rotasyonunu göstermektedir. **B.** Bu hareket esnasında skapulanın lateral görünümü (krokoid çıkıntı yukarı ilerlerken akromiyon glenoid gibi aynı yatay düzlemde kalmaktadır) (Poppen).^[9]

1.1.2.7. Biyomekanik Açıdan Omzun Fonksiyonel Anatomisi

Toraksda skapular stabilizasyon, trapez kasının üst ve alt liflerinin serratus anterior ve pectoralis minör kası ile bağlanmasını içerir. Kol yükselmesiyle skapula yükselmesi aktivasyon ile ve serratus anterior ve alt trapez kaslarının üst trapez ve pectoralis minör kası ile bağlanması yoluyla gerçekleştirilir. Serratus anterior kasının alt ve orta kısımlarında bulunan bölümler normal ve anormal skapular hareket ve kontrolünün önemli yardımcılarıdır. Serratus anterior kasının skapular vertebral sınırına ve iç açısına girişi, skapular üst rotasyonu ve posterior eğim için skapula ve toraksla bağ yapan diğer bütün kaslardan çok daha büyük moment kolu yaratmaktadır. Bu sebeple serratus anterior kası skapulanın ana hareket ettiricisi olarak tanımlanmaktadır. Bu kas tarihsel olarak çeşitli yukarı itme hareketleri esnasındaki yüksek EMG aktivitesi sebebiyle skapulanın uzatıcı kası olarak tanımlanmıştır. Serratus anterior kası aslında çok yönlüdür ve kol yükselmesi esnasında üç boyutlu hareketin tüm bileşenlerine katkı sağlar. Özellikle bu kas, skapulanın toraksa vertebral sınır ve iç açısı stabilizasyonunu yaparken ve skapular

yaralanmayı önlerken skapulanın üst rotasyonunu, posterior eğimini ve eksternal rotasyonunu gerçekleştirir. Serratus anterior'ün aynı zamanda skapulunun stabilizeri olan bir rolü vardır. Serratus anterior aktivasyonunun en yüksek seviyesi hem atma hareketinin kaldırma fazında hem de kol yükselmesinin ilk evrelerinde gerçekleşmektedir. Görünen o ki serratusun bu aktivitelerdeki esas rolü skapulunun kol hareketindeki bir eksternal rotatorü/stabilizeri olmasıdır. [5]

Serratus anterior kası ile beraber trapez kasının üç kısmı, skapulunun hareket ve dinamik stabilitesini sağlayan ortak bir kuvvet olarak hareket etmeleri sebebiyle önemleri genellikle kabul edilmektedir. Bununla birlikte bu kuvvet birliğine, trapez kasının üst, orta ve alt kısımları farklı şekillerle katılır. [5]

Serratus anterior kası kasıldığında kuvveti skapulayı göğüs duvarı etrafında lateral olarak çekme eğiliminde iken, sabit bir uzunlukta çalışarak rotasyon eksenini stabilize eden trapez kasının alt lifleri bu yerdeğişimine direnir. Trapez kasının üst kısmının rolü belirsizdir. Trapezin nukal kısmı liflerinin skapula yerine klavikulada rol oynaması sebebiyle skapula yükselmesine katılmadığı buna bir delildir. Buna rağmen lifleri klavikulayı yukarı değil, arkaya ve ortaya çekmişçesine transvers olarak yönlendirilmektedir. Johnson ve arkadaşlarının bir anatomik çalışmasında yazarlar trapez kası fiberlerinin transvers yönlendirilmesi, bu ekseninde klavikulaya direkt medial moment uyguladığının düşüncesindedir. Bu sayede klavikulanın lateral ucunu mediale ve yukarıya çekebilmektedir. Bu mekanizmanın sonucu sternoklavikular eklemine önemli bası kuvvetlerini sürdürmek zorunda olduğu ve serratus anterior kas kuvvetini güçlendirerek skapulunun üst rotasyonuna izin vermesi gerektiğidir. Orta trapez kası güçlü olması ile birlikte skapulunun rotasyon eksenine çok yakın durmaktadır. [5]

Böylelikle kasların üst rotator moment yaratma kabiliyetleri göreceli olarak kısa moment kolları tarafından oluşmaktadır. Verileri bazında birçok yazar orta ve alt liflerin tork yaratmak yerine skapulunun yatay ve dikey dengesini koruduğu sonucundadır. Orta ve kısa trapez kas kısımlarının bu stabilizasyon rolü aynı zamanda birçok yazar tarafından ileri sürülmüştür.

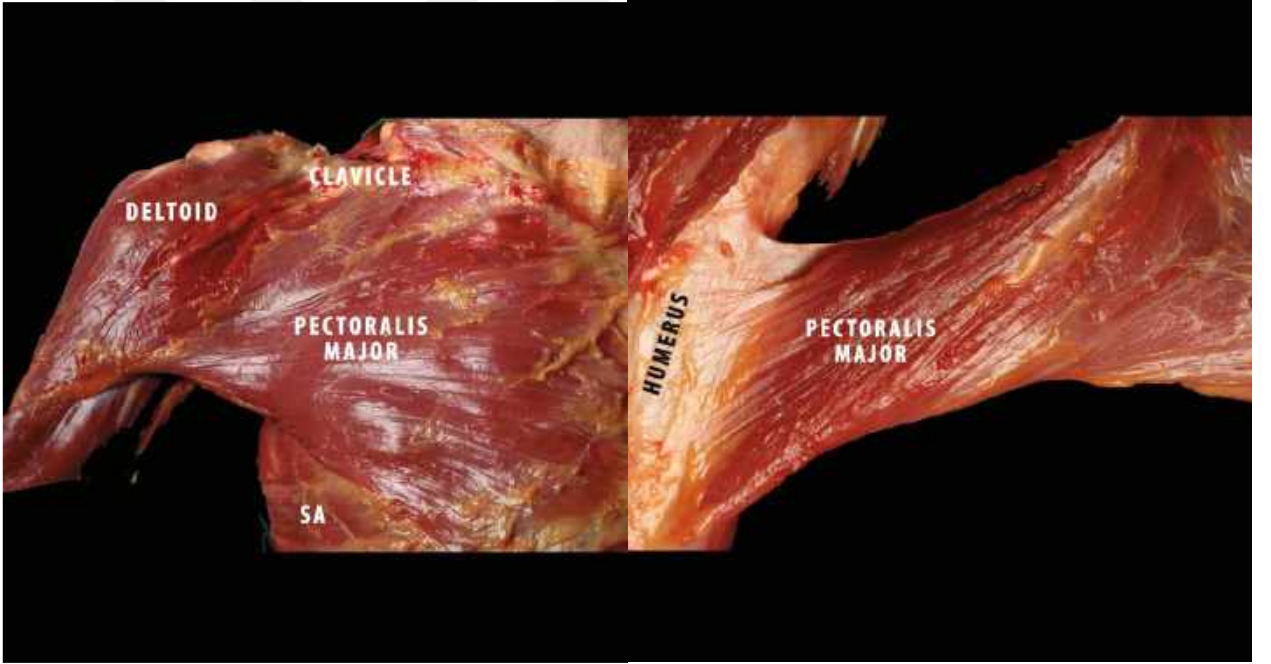
Pektoralis minör kası, skapula stabilitesinde ve hareketinde serratus anterior ve trapez kasları ile birlikte önemli bir role sahiptir. Üç kas tarafında yaratılan kuvvet çifti skapulunun torasik duvarda doğru yönlendirilmesini elde etmesi açısından öneme sahiptir.

Pectoralis minörün ana hareketi skapulanın toraks etrafında öne doğru çıkmasını sağlamaktır. Serratus anterior kası ile bereber skapulayı toraksa yakın tutmak için çalışır ve daha sonra skapulayı öne doğru çeker. Normalde pektoralis minör kası kol yükselmesi esnasında, skapulanın üste ve dışa dönmesine ve arkaya eğilmesine izin vererek uzar (Şekil 1.56). Kas stabilizasyonunun optimal işlevi sadece bu kasların, eklem sinerjist, antogonist ve ana hareket ettiricileri ile ilişkili olan kuvvetleri oluşturmalarına değil, doğru kas aktivasyon zamanlamasına bağlıdır. Optimal kas aktivasyonuna imkân veren skapular pozisyon içeri çekilme ve eksternal rotasyondur. Skapular çekilme, omuz hareketleri ve fonksiyonları ile bağlantılı olan normal skapulohumeral ritmin esası ve yapı taşıdır. Gövde ve kalça ile aynı olan skapula ve kolun sinerjistik kas aktivasyonları sonucunda oluşur ve skapulaya bağlı kasların maksimum aktivasyonuna olanak sağlar. Çekilmiş skapula böylelikle tüm rotator kaf kaslarının kaynaklarının sabitemeli olarak davranabilmektedir. Öne doğru çıkmanın kas gücünü ve hareketini sınırladığı gösterilmiştir. Kebatse ve arkadaşları, sıklıkla skapular diskinesizli hastalarda görülen aşırı skapular öne çıkışı, maksimum rotator kaf aktivasyonunu %23 azalttığını göstermişlerdir. Smith ve arkadaşları, maksimum rotator kaf kuvvetinin doğal skapular öne çıkma/geri çekilme pozisyonları ile bağlantılı olarak elde edildiğini rapor etmişlerdir. Aynı zamanda aşırı öne çıkma veya geri çekilme pozisyonlarının rotator kaf abduksiyon kuvvetini azalttığını göstermişlerdir. Kibler ve arkadaşları, omuz ağrılı hastalarda supraspinatus kuvvetinin skapular geri çekilme pozisyonunda %24 arttığını göstermişlerdir. ^[5]

Latismus dorsi kası, humerus iç rotatörü ve addüktörü olarak rol oynar. Aynı zamanda omzu uzatır ve humerusu çekmesi sebebiyle dolaylı olarak skapulayı aşağı döndürür. Latismus dorsi kasının farklı humeral ve skapular bağlantıları arasındaki ilişki glenohumeral eklem stabilitesinde önemli bir rol oynar. Kolun kavrama pozisyonunda (abduksiyon ve eksternal rotasyon) latismus dorsinin distal girişi ile kartilaj arası uzaklık kısadır ve tip 1 skapular bağlantılar mevcuttur, kas gerilmiştir, distal tendon daha çok dikey yöndedir ve skapularis tendonun lateral sınırı kas ile kaplanmıştır. Bu durumda latismus dorsi kası humeral baş için anteroinferior bir yatak (hamak) oluşturmaktadır. Aynı kol pozisyonunda, latismus dorsi distal girişi ile kıkırdak arasındaki uzaklık büyükse tip 2 skapular bağlantı vardır, latismus dorsi kası alt skapula kasını kaplamamıştır ve iki

tendon birbirleri arasında bir boşluk bırakarak abdüksiyonda bile bir diğerinden sapmaktadır. Böylelikle hamak etkisi olmamaktadır. [5]

Pektoralis majör hareketi başlangıç noktasına bağlıdır. Bu kasın lateral bağlantı yapısını görmek ilginçtir. Aslında tendon lifleri iki başlı oluşun lateral yanından girdiğinde kasın üç kısmı başlangıcıyla ilgili olarak ters çevirilmiştir, böylece ‘dönen tendonu’ oluşturmaktadırlar (Şekil 1.55). Kas dirence karşı internal rotasyonda etkindir. Fleksiyonda klavikular kısım bir ölçüde deltoid kasının anterior kısmı ile ilişkili iken alt lifler antagonistiktir. Bu kas glenohumeral eklemin güçlü bir addüktörüdür ve skapulanın lateral açısının dolaylı bir depresörü olarak çalışmaktadır. Pektoralis majör ve latismus dorsi kasları omzun glenohumeral stabilitesini ve uygun kol hareketini birlikte sağlarlar. [5]



Şekil 1.55. Toraksın anterior görünüşü (sağ taraf). Bu görüntü pektoralis majör kasını göstermektedir. Kas klavikuldani sternumdan ve kaburgalardan başlamaktadır. Laterel olarak aksiler fold’un anterior kısmını oluşturmaktadır. Pektoralis majör kasının ana rölü kolun iç rotasyonudur (SA Serratus Anterior). b. Pektoralis majör kasının lateral girişinin büyütülmüş görüntüsü (sağ taraf). Pektoralis majörün lateral giriş şeklinin detayları. Kasın üç kısmı (superior, orta ve iç) başlangıca zıt düzende girerken ‘dönen tendonu’ oluşturur. Bu şekil kol hareketi esnasında üç kas kısmının farklı hareketlerini öne sürmektedir.

Deltoid, kol yükselmesi esnasında tüm omzun en büyük momentine sahip olması ve en büyük kesit alanında olması sebebiyle omzun ana yükselticisi olarak düşünülmektedir. Deltoid'in üç katmanı içyapı ve fonksiyon olarak farklılaşmaktadır. Anterior ve posterior deltoid, çoklu tüy görümlü (multipennate), daha güçlü ve daha kısa eksürsiyona (1 cm) sahip orta deltoid'den daha uzun eksürsiyona sahiplerdir ve paralel lifleri vardır. Orta deltoid humerusun tüm yükselme hareketlerinde yer almaktadır. Bol kollajenleriyle kasın kasılmasına en sık dahil olan kısmıdır. Skapular düzlemde yükselme özellikle 90°'nin üzerindeki hareketlerde, posterior parçanın bazı hareketleriyle anterior ve orta deltoidin sayesinde gerçekleşmektedir. Bu biyomekanik prensip, anterior ve orta deltoidin hareket aralığı boyunca yüksek aktivite gösterirken posterior deltoidin hareketin son fazına kadar aşırı düşük aktivite gösterdiği EMG verisine yansıtılmıştır.

Koronal düzlemde abdüksiyon anterior kısmın katılımını düşürürken posterior kısmın katılımını arttırmaktadır. Fleksiyon orta ve anterior deltoidin ve pektoralis majörün klavikular kısmının sonucunda ve bicepsin biraz katkısı sonucunda gerçekleşmektedir. ^[5]

Deltoid kas fonksiyonunun hareketi falasıyla çalışılmış olmasına rağmen bu kasın omuz stabilizörü olması konusuyla çok az ilgilenilmiştir. Birçok çalışma eklem boyunca kas kasılmasının stabilite artışına sebep olabildiğini göstermektedir. Dinamik stabilite mekanizması hareket aralığı boyunca potansiyel olarak etki edebilse de önem derecesi glenohumeral eklem pozisyonuna göre değişebilmektedir. Motzkin ve arkadaşları, klinik deneylerde kullanılan iki tekniği (sulkus ve abdükte alt stabilite testi) simüle ederek omuz kadavralarında pasif doku kitlelerinin ve deltoid kasının, alt humeral yer değişimine statik bağlı stabilize etme etkisini araştırmışlardır. Sonuçta statik deltoid kası omzun alt stabilitesine anlamlı etki sağlamadığını bildirmişlerdir. Kido ve arkadaşları deltoid kasının her kısmının anterior stabilize etme fonksiyonunu açıkça göstermişlerdir. Kas omuz ile kolun abdüksiyonda ve eksternal rotasyonda anterior stabilizörüdür. Her bir kısım sabit yük olduğunda anterior stabiliteye eşit olarak katılmaktadır. Bildiğimiz kadarıyla deltoid kasının omzun anterior stabilizörü olduğunu gösteren ilk çalışmadır. Kaslar arasında dinamik stabilizasyonun dört mekanizması mevcuttur. (1) kasın kitle etkisinin pasif gerilimi; (2) eklemsel yüzeylerin kompresyonuna neden olan kasılma; (3) ikincil olarak pasif ligamanları geren kasılma; (4) kasılan kasın bariyer etkisi. ^[5]

Kol kaldırıldığında deltoid kasının kasılması glenohumeral eklem üzerinde kolun yanda durduğundan daha fazla baskı yapar (mekanizma 2). Dahası, eksternal rotasyonlu kol ile

deltoid kas giriři dođal rotasyonda olan koldan daha arkada yer almaktadır. Bylelikle muhtemel odur ki omuz ekleminin posterior tarafında yer alan deltoid kası bariyer etkisinden (mekanizma 4) daha ok pasif gerilme mekanizması (mekanizma 1) yoluyla hareket eder. Deltoid kasının  kısımları arasında stabilize etkisi aısından farklılık olmadığı iin ana mekanizma kitle etkisi ile pasif gerilme yerine humeral bařın glenoid fossa'yı sıkıřtırması gibi grlmektedir. Bu deneyde kullanılan 90° lik abduksiyon ve dıř rotasyon pozisyonu, genellikle klinik ortamda gzlenen anterior instabilitedeki pozisyonu simle etmektedir. Bu pozisyon aynı zamanda ge kaldırma ve ivmelenme arasındaki atıř hareketi esnasında da gzlenmektedir. Yrtlen bir EMG alıřmasında, Di Giovine ve arkadaşları deltoid kasının  kısının erken kaldırma esnasında yksek aktivite gsterdiđini fakat ge kaldırma ve ivmelenme esnasında aktivitenin orta seviyelere dřtđn bildirmişlerdir. Bylelikle deltoid kasının orta kasılması omzun anterior stabilitesinde payı olabilen ge kaldırma ve ivmelenme esnasında gerekleşir. Lee'nin bir biyomekanik alıřmasında deltoidin omuz stabilitesindeki nemli fonksiyonunu anlatmaktadır. Deltoid anterior omuz instabilitesi pozisyonunda nemli shear kuvvetini ve bası kuvvetini yaratır. Skapular dzlemdeki kol ile dinamik stabilite sađlar ve sadece kol koronal dzlemde iken omuz stabilitesini azaltır. [5]

Omuz kompleksi sternoklavikular eklem, akromiyoklavikular eklem, glenohumeral (GH) eklem ve skapulotoraksik (ST) eklem gibi birok eklemden oluřmaktadır. Bu eklemler normal omuz hareketini tařımak iin beraber alıřırlar. Birok hareket GH ve ST eklemlerinde meydana gelir. GH ile ST hareketinin toplam omuz hareketindeki oranı 2:1'dir. Yani 180° abduksiyonda 120° lik hareket GH'nin ve 60° lik hareket ST'nindir. 2:1'lik oran hareket arkına dođru deđiřen tm ark hareketinin zerinde bir ortalamadır. Bu sebeple sabit deđildir. Abduksiyonun bařlangı kısmında GH hareketi baskındır ve oran 4:4 dr (GH 'den ST'ye). Omuz 90° abduksiyonun tesinde hareket ettiđi iin GH ile ST hareket oranı 1:1 olur.

Rotator kaf kaslarının ana fonksiyonu glenoid zerindeki humeral bařı sıkıřtırarak eklemle stabilite sađlamak olduđu halde bazı omuz hareketleriyle iliřkili ve yardımcıdırlar. Glenoid yzeyi ve deđiřik omuz pozisyonları ile yapılan sınırlı stabilizasyon sebebiyle eklemin eklem pozisyonlarının aralıđının zerinde dayanıklı yumuřak doku stabilizasyonuna ihtiya duyduđu ngrlmektedir. Omuz stabil bir hareket destek

noktasını sadece koronel ve transvers düzlemlerde kuvvet çiftleriyle dengelendiğinde (moment dengesi) sağlanabilir. [5]

Koronal Düzlem Kuvvet Çifti: Deltoid ve supraspinatus abdüksiyona eşit olarak katkı sağlarlar. Kol abdükte edildiğinde sonuçta ortaya çıkan eklem tepki kuvveti glenoide doğru yönlendirilir. Bu humeral başı glenoide doğru sıkıştırır ve kol abdükte olduğunda ve baş üstüneyken eklem stabilitesini artırır. Hareket aralığı boyunca ortaya çıkan sıkıştırıcı eklem tepki kuvveti transvers düzlemde eklem stabilitesine katkı sağlar.

Transvers Düzlem Kuvvet Çifti: Bu superior humeral baş yerdeğiştirmesi ile kaf yırtıklarına mukavemet gösteren üstün mekanizmadır. Supskapularis ve infraspınatus arasındaki kuvvet çifti dengede olduğu sürece eklem merkezde ve fonksiyonel kalmaktadır. Sağlam rotator kaf kemer şeklinde, kablo benzeri humerusun büyük tüborisatasından giren ince hilal şeklindeki dokuyu kalınlaştırmaktadır. Bu da kablo-yarım ay kompleksi olarak bilinmektedir. Bu kablo benzeri yapı kalınlaşan bir korakohumeral ligameti temsil eder ve devamlı olarak avusküler bölge marjinde bulunmaktadır. Rotator kablo biceps tendonunun hemen arkasında ön bağlantısından infraspınatus tendonunun inferior sınırının yanındaki arka bağlantısına doğru uzar. [5]

1.1.3. Yaygın Eklem Hasarları Ve Patolojileri

Ağırlığı destekleyen insan vücudu eklemleri kas kuvvetleriyle yüklüdür ve aynı zamanda vücut kısımları için hareket alanı sağlarlar. Bu nedenle akut ve aşırı kullanım hasarlarına olduğu kadar enfeksiyon ve dejeneratif koşullara da maruz kalmaktadırlar. Omuz travmatik ve aşırı kullanım hasarlarına duyarlıdır. Bunlar sporla ilgili hasarların %8-13'nü içerir. [2]

1.1.3.1. Dislokasyonlar

Bir eklemden eklem kemiklerinin yerdeğiştirmesi dislokasyon olarak tanımlanır. Bu hasarlar genellikle düşme sonucu veya yüksek şiddetli kuvvetleri içeren diğer kazalar sonucu oluşur. Dislokasyonların yaygın yerleri, omuzlar, parmaklar, dizler, dirsekler ve çenededir. Görünür eklem deformite semptomları, aşırı acı, şişme, uyuşma veya karıncalanma ve eklem hareket kabiliyetinde bazı kayıplardır. Dislokasyonlu eklem etrafındaki ligamentlere, sinirlere ve kan damarlarına hasar vermesine yol açabilir. Dislokasyonlu eklem bir an önce azaltılması (veya uygun bir şekilde yeniden lokasyonlanması) acının azaltılması ve eklem giden kanın engellenmemesi için

önemlidir. Dislokasyonlu eklemin azaltılması eğitimli tıp uzmanı tarafından yapılmalıdır. [2]

Glenohumeral eklem vücutta en sık dislokale olan eklemdir. Glenohumeral eklemin gevşek yapısı aşırı hareketliliği sağlar fakat az stabiliteye ve anterior, posterior ve inferior yönlerde dislokasyonlara sebep olmaktadır. Güçlü korakohumeral ligament genellikle superior yönde yerdeğiştirmeyi önler Glenohumeral dislokasyonlar humerus abdükte ve eksternal rotasyonda iken meydana gelir ve anteriorü-inferior dislokasyonlar diğer yönlerdekinden daha fazladır. Eklemi dislokasyonlara daha yatkınlaştıran faktörler glenoid çukurun boyut yetersizliği, glenoid çukurun anterior eğimi, humeral başın yetersiz retroversiyonu ve rotator kaf kaslarının açıklıklarıdır. Glenohumeral dislokasyon bisiklet gibi bir kaza esnasında veya güreş veya futbol gibi bir spor esnasında devam eden büyük dış bir kuvvet sebebiyle gerçekleşebilir. Bir kere eklem dislokale olduğunda çevre kıkırdak dokunun elastik sınırlarının ötesinde gerilmesi bir sonraki dislokasyonlara eklemi yatkın hale getirir. Glenohumeral kapsüler gevşeklik aynı zamanda genetik faktörlerle mevcut olabilir. Bu şartlardaki bireyler atletik bir olaya katılmadan önce omuz kaslarını güçlendirmelidirler. [2]

Akromiyoklavikular eklemin dislokasyonları veya ayrılmaları güreşçi ve futbolcular arasında çok yaygındır. Katı olarak fazla gerilmiş kol tüm vücut düşme kuvvetini taşıdığına bu büyük olasılıkla akromiyoklavikular ayrılma veya klavikulanın kırılmasıyla sonuçlanır. [2]

1.1.3.2. Rotator Kaf Hasarı

Medial rotasyon ile birlikte abdüksiyon ve fleksiyon içeren güçlü baş üstü hareketleriyle meşgul olan çalışanlar ve atletler arasında çok yaygın bir hasardır ve adı rotator kaf sıkışması sendromudur. Genellikle subakromiyal sıkışma sendromu veya omuz sıkışma sendromu olarak bilinir. Bu omzun ilerleyen fonksiyon kaybı ve yetersizlik ile beraber en yaygın bozukluğudur. Sebebi çevre kemik ve yumuşak doku yapılarının rotator kaf tendonlarına uyguladığı ilerleyen baskıdır. Belirtileri anterior omuz kapsülünde aşırı hareketlilik, posterior kapsülde çok az hareketlilik, humerusun sınırlı iç rotasyonu ile beraber aşırı dış rotasyon ve glenohumeral eklemin genel ligamental gevşekliğidir. Bu alttaki tendon ve bursada enflemasyona veya ciddi vakalarda rotator kaf tendonlarından birinde yırtığa sebep olur. Muhtemelen kan damarları baskıya en çok duyarlı olması

sebebiyle en çok etklenen kas supraspinatus'tur. Bu koşullara superior ve anterior omuz bölgelerinde acı ve hassaslık ve bazen de omuz güçsüzlüğü eşlik eder. Belirtiler özellikle yükselme ve içe rotasyonu içeren humerusun dönen hareketleri ile şiddetlenir. [2]

Omuz sıkışması sendromuna sebep olan aktiviteler atış (özellikle cirit gibi bir uygulama), tenis, yüzme (özellikle serbest stil, sırt üstü ve kelebek)' dir. Yarışçı yüzücüler arasında sendrom yüzücü omzu olarak bilinir. Raporlar omuz acısı şikayetinin %50'sinin yarışçı yüzücüler arasında olduğunu göstermektedir. Yaşlı golfçüler aynı zamanda ayrılmış rotator kaf fonksiyonu geliştiriler ve ikincil olarak subakromiyal boşlukta sıkışan osteofit oluşumu gibi dejeneratif değişiklikler meydana gelir. [2]

Bir insanı sıkışma sendromuna müsait hale getiren anatomik faktörler çok az eğimli düz akromiyon, akromiyoklavikular eklemden kemik çıkıntıları ve üstte konumlanmış humeral baştır. Rotator kaf sorunlarının biyomekaniksel sebepleri göz önünde bulundurarak sayısız teoriler ileri sürülmüştür. Sıkışma teorisi genetik faktörlerin skapulanın akromiyon çıkıntısı ile humerus başı arasındaki boşluğun çok dar oluşmasına sebep olduğunu ileri sürmektedir. Bu durumda rotator kaf ve ilgili bursa her kol yükseltildiğinde akromiyon, akromiyoklavikular ligament ve humeral başın arasında sıkışmakta ve oluşan sürtünme ile tahriş ve yıpranma meydana gelmektedir. Bir alternatif teori kas-tendon biriminin tekrarlı aşırı gerilmesi sebebiyle supraspinatus tendonu enflemasyonunun majör faktör olduğunu ileri sürmektedir. Rotator kaf tendonları gerilip zayıfladığında kendi normal fonksiyonları olan humeral başı glenoid çukurda tutmayı gerçekleştirememektedirler. Sonuç olarak deltoid kası abduksiyonda humeral başı çok yükseğe çeker ve sıkışma ve sonrasında rotator kaf'da yıpranma ve yırtığa yol açmaktadır. Bu sorun yüzücüler arasında nispeten daha yaygındır. Araştırmalar yüzmenin hazırlık fazında omuz medial rotasyonda ve kol yukarı kaldırıldığında serratus anterior skapulayı döndürmekte olduğunu ve böylelikle supraspinatus, infraspinatus ve orta deltoidin humerusu serbestçe abdukte ettiğini göstermektedir. Serratusun bu görevi başarmak için yaklaşık maksimum gerilme ürettiğini ve yorulduğunu ve aynı zamanda skapulanın humerusu abdukte edebilmek için yeterli dönmediğini ve sıkışmanın gelişebileceği hipotezi ileri sürülmüştür. Yüzücülerde omuz sıkışmasına yol açmaya meyilli yüzme teknikleri arasında çekme fazında kolun medial rotasyonunun fazla miktarda olması, kol baş üstünde iken lateral rotasyonuna geç başlaması ve nefes almanın yalnızca tek bir tarafta yapılması gibi teşvik edici faktörler bulunmaktadır. [2]


1.1.3.3.Rotasyonel Hasarlar

Labrum, rotator kaf kaslarının ve biceps brakii tendon yırtıkları omzun tekrarlı ve zorlayıcı rotasyonundan kaynaklanan hasarlar arasındadır. Atış, tenis servisi, voleybolda ani yükseliş zorlayıcı rotasyonel hareketlerin örnekleridir. Bağlantılı kaslar humerusu yeterince stabilize etmezlerse, humerus glenoid çukurdan daha çok glenoid labrumu artiküle edebilir ve bu da labrumda yıpranmaya yol açar.

Çoğu yırtıklar labrumun anterior-superior bölgesinde yer alır. Özellikle supraspinatustaki rotator kaf yırtıkları aşırı rotasyonel aktivitelerinin yavaşlama fazında kas gruplarının aşırı gerilme gereksinimleriyle alakalıdır. Supraspinatus tendonu girişi yanında az vaskülarite bölgesi mevcuttur. Bu bölge rotator kaf enflemasyonu ve yırtıklarının en yaygın olduğu bölgedir. Yaşlanma ile vaskülarizasyonun azalması gerçeği neden 40 yaş üzeri bireylerde rotator kaf yırtıklarının daha sık meydana geldiğini açıklayabilir. Glenoid çukura bağlanma bölgesindeki biceps brakii tendon yırtıkları, bir atış esnasında dirsek ekstansiyon oranını negatif ivmelendirdiği zaman bicepsde şiddetli gerilim oluşmasına sebep olabilir.

Şekil 1.56. Beysbol topu atışı gibi kol üstü spor aktiviteleri genellikle omzun aşırı kullanımından kaynaklı hasarlara yol açar. Atış hareketleriyle alakalı omzun diğer patolojileri eklemin yumuşak doku kalsifikasyonları ve eklemsele yüzeylerde dejeneratif değişikliklerdir. Bursit, bir veya daha fazla bursanın enflemasyonudur ve genellikle bursadaki sürtünme ile oluşan başka bir aşırı kullanım hasarıdır.

[2]



1.1.3.4.Subskapular Nöropati

Subskapular nöropati veya skapular sinir palsisi baş üstü aktivitelerinde bulunan ve ağır kaldıran atletlerde yaygın olarak meydana gelir. Voleybol, beysbol, futbol ve raketbol oyuncularında olduğu gibi sırt çantası ile gezen, cimnastikçi ve dansçılarda rapor edilmiştir. Durum skapular sinirin sıkışmasından ortaya çıkar ki en çok skapular çentikte meydana gelir. Voleybol oyuncularında ekstrem oözü abdüksiyonu ve lateral rotasyon esnasında tekrarlı germe ile alakalı olduğu kadar servis atma pozisyonunda da meydana gelir. [2]

1.1.3.5.Burkulma

Burkulmalar bir eklem etrafındaki ligamenlerin, tendonların ve bağ dokularının gerilme veya yırtılmasıyla sonuçlanan anormal yerdeğişirmeler veya eklem kemiklerinin bükülmesi sebebiyle oluşan hasarlardır. Burkulmalar herhangi bir eklemden meydana gelebilir fakat en çok ayak bileğinde yaygındır. Lateral ayak bileği burkulması, bileğin en büyük yük taşıyan eklem olmasından ve medial taraftaki oranda lateral tarafta daha az ligament desteği olmasından dolayı özellikle daha yaygındır. Burkulmalar hasarın ciddiyetine göre birinci, ikinci ve üçüncü derece olarak sınıflandırılabilir. Burkulmaların geleneksel tedavileri dinlenme, buz kompresyonu ve bileği yüksekte tutmadır. [10]

1.1.3.6.Burs (Kesecik) İltihabı

Bursalar kasların veya tendonların kemikler üzerinde kaydıkları yerde yastık noktaları fonksiyonu olan içi sıvı dolu torbalardır. Normal koşullar altında bursalar pürüzsüz ve neredeyse sürtünmesiz kayan yüzeyler yaratır. Bursitis veya bursa iltihabı ile etkilenen alanın etrafındaki hareket acılı olur ve daha fazla hareket iltihabı arttırır ve sorunu ağırlaştırır. Bursitis bölgede aşırı kullanım tipi, tekrarlı, minör etkiler sebebiyle veya akut yaralanmaları müteakip etraftaki bursanın iltihabı sebebiyle oluşur. Bu durum dinlenmeyi buz ve anti enflamatuar ilaçlarla tedavi edilir. Örneğin antreman uzunluğunu aniden arttıran koşucular Aşil tendonu ve topuk kemiği arasındaki bursanın iltihabını tecrübe edebilirler. Acı ve muhtemel bazı şişmeler bursitis semptomlarıdır. [10]

1.1.3.7.Artrit

Artirit acı ve şişme ile beraber eklem iltihabını içeren bir patolijidir. Fazlasıyla yaşlanma ile yaygındır ve yüzün üzerinde artirit tanımlanmıştır. [10]

1.1.3.7.1. Romatoid Artirit

Artiritin en çok halsizleştiren ve acı veren şeklidir ve sağlam dokulara saldıran vucüt immun sistemini içeren otoimmün sistem bozukluğudur. Yetişkinlerde daha yaygındır fakat gençlerde de romatoid artirit mevcuttur. Tipik özellikleri sinoviyal zarların kalınlaşması ve iltihaplanması ve eklem kemiklerinin birleşmesi veya ossifikasyonu ve iltihaplanma ile sonuçlanan eklem kıkırdağının bozulmasıdır. Diğer semptomlar anemi, yorulma, kas atrofisi, osteoporoz ve diğer sistemik değişikliklerdir. ^[10, 11]

1.1.3.7.2. Osteoartirit

Osteoartirit veya dejeneratif eklem hastalığı artiritin en yaygın şeklidir. Eklem kıkırdağının biyomekanik özelliklerinin artan bozunumu ile sonuçlanan bozuklukların tüm ailesi olarak inanılmaktadır. Bozukluğun ilk aşamalarında eklem kıkırdağı pürüzsüz ve parlak görünümünü kaybeder ve pürüzlü ve düzensiz olur. En nihayetinde kıkırdak tamamen ayrılır ve eklem kemik yüzeyini açıkta bırakır. Subkondral kemiğin kalınlaşması ve osteofitlerin oluşması veya kemik çıkıntısı beraberindeki özelliklerdir. Acı, şişme, hareket aralığı kısıtı ve sertliği tüm semptomlardır. Acı dinlenme ile geçer ve eklem sertliği hareket ile geliştirilir. Osteoartiritin sebebi genellikle bilinmez. Eklem kıkırdağının alışılmış yüklem koşullarındaki değişikliklere uyumlu olur gibi görünse de yaşam tarzı faktörleri ile osteoartirit sıklığı ilişkilendirilme çalışmaları karmaşık sonuçlar vermiştir. Ağır kaldırma, çiftçilik, elit sporlara katılmayı gerektiren meslekler, kalça osteoartiritinin yüksek empedansı ile ilişkilendirilirken yaşam boyu düzenli fiziksel aktivite seviyeleri ve diz osteoartiriti arasında herhangi bir ilişki bulunmamıştır.

Yetişkinlerde eklem kıkırdağının avasküler olması sebebiyle besin dağıtımını ve atık ürünlerin uzaklaştırılmasını içeren sıvı değiş-tokuşu döngüsel mekanik yüklenmeye bağlıdır. Sonuçta sinoviyal eklemlerde çok az bir döngüsel mekanik stres kıkırdağın bozulmasına yol açar. Şu anki düşünce çok az mekanik stres ve aşırı mekanik stresin her ikisi de osteoartiritin gelişmesine yol açabilir ve düzenli bir döngüsel yüklem artiküler kıkırdağın sağlığını optimize eder. ^[10]

1.1.4. Omuz Replasman Cerrahisi

Omuz replasman cerrahisi, tahrip edici eklem hastalıkları nedeniyle çeşitli eklem ağrısı çeken hastalar için 1990' larda yaygın olarak kullanılmaya başlamıştır. Öncelikle, omuz cerrahisi için iki çeşit implant vardır: hemiaroplasti (sadece humeral baş replasmanı) ve total omuz replasmanı (humeral başın ve glenoidin replasmanı). Son zamanlarda rotator kuff kusurlarında ters omuz replasman cerrahisi geliştirilmiştir. Bu durumda normal anatominin tersi bir top-yuva yerleşimi mevcuttur ve omuz küresi (glenosfer) glenoide (skapulanın eklemesel yüzeyi) bağlıdır ve yuvası humerusa bağlıdır. ^[1, 12]

İlk omuz replasmanı, Paris'te Fransız cerrah Jules-Emiles Pean tarafından gerçekleştirilmiştir. Omuz protezi kauçuk ve platinden yapılmıştır ve otuz yedi yaşında tüberküloz artritisi hastaya implant edilmiştir. ^[1, 12] Fakat omuz protezi ilk 1980'lerde doğal omuz anatomisine sahip Neer'in serbest tasarımları ile yaygın hale gelmiştir. İkinci nesil implantlar 1980'lerin sonlarında üretilmiştir ve bu implantlara modüler protezler denilmektedir (örneğin Biomet, Cofield ve Global modelleri). ^[1]

1.1.4.1.Replasman Çeşitleri

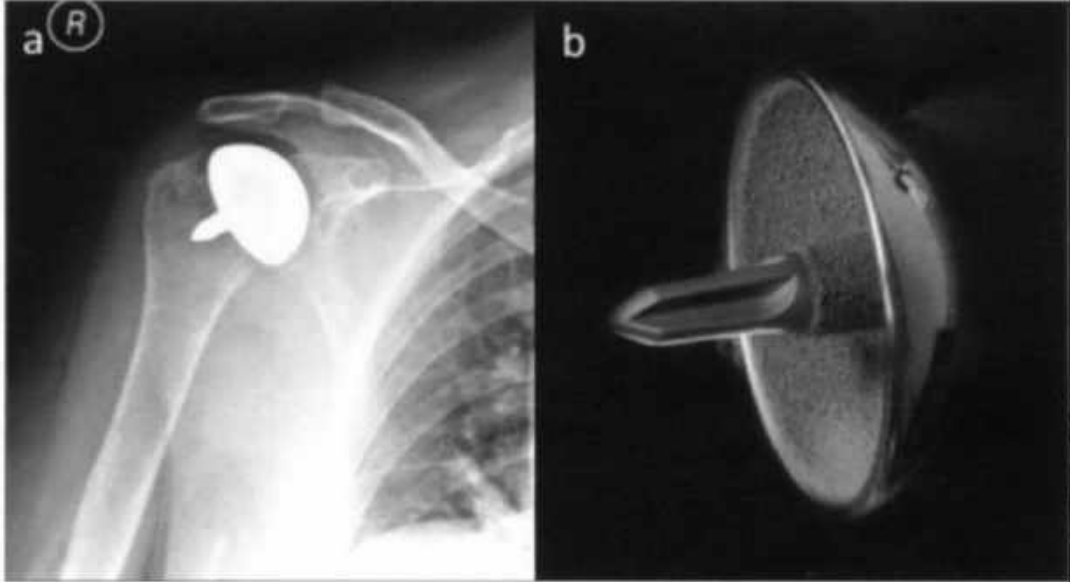
Omuz replasman cerrahisinin üç farklı çeşidi vardır: hemiaroplasti (HAS), total omuz replasmanı (TSR), ve ters omuz replasmanı (RSR). Seçilen implant hastaya ve altta yatan patolojiye bağlıdır.

1.1.4.1.1. Hemiartoplasti

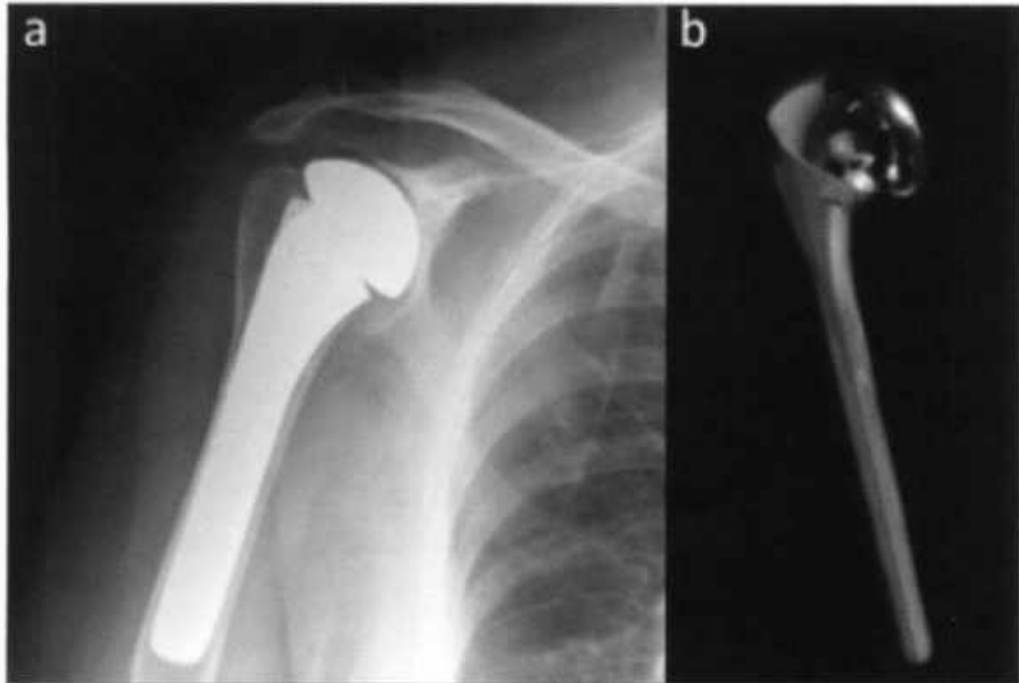
Bir hemiaroplasti (HAS) sadece humeral başın replasmanını içerir. Doğal glenoid ile eklemlenir. Bu grup, yeniden kaplama da denilen yüzey replasmanlarını (Şekil 1.57) ve saplı protezleri içerir (Şekil 1.58). Yüzey replasmanları fokal artritisi, hala yeterli destek kemik bulunan avasküler nekrozları ve humeral başta kırık hasarlarını tedavi eder. ^[13] Bu prosedür, normal anatominin yenilenmesine çalışılırken kemik stoğunu korur. ^[14] Saplı HAS humeral baş kırıkları olan, patolojik kırıkları olan, fokal kırık hasarı olan veya humeral başın avasküler nekrozu olan hastalarda kullanılır. ^[15]

HAS iyi ağrı tedavisine izin verirken, bazıları fonksiyon dönüşünde zayıf performans rapor edilmiştir. ^[16] Yine de glenoidin açıkta bırakılmasına gerek olmadığı için teknik olarak TSR'den daha kolay ve daha az invaziv bir operasyondur. Uzun süreli glenoid

komponentini kaybetme problemini bertaraf eder fakat glenoid aşınması ve beraberindeki kemik kaybı ile ilişkili olabilir.



Şekil 1.57. Yeniden kaplama implantı a) radyograf görüntüsü b) implantasyon

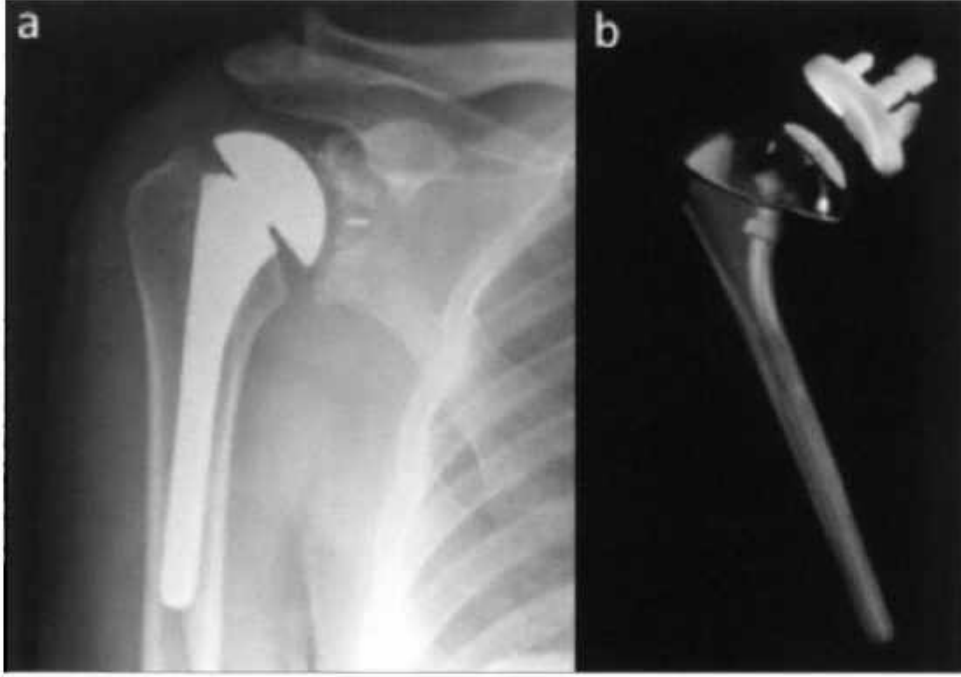


Şekil 1.58. Hemiartoplasti saplı implant a) Radyograf görüntüsü b) İmplantasyon öncesi görünüm

1.1.4.1.2. Total Omuz Replasmanı

Total omuz replasmanı (TSR) her iki humeral baş ve glenoid hastalığı varlığında gerçekleştirilir ve bunlar primer artrit ve post-travmatik artritistir. [17] Fakat yeterli kemik stoğu glenoid komponentin katı fiksasyonunu sağlamak için gereklidir. İyi fonksiyon için rotator kaf'ın TSR veya HAS gerçekleştirilirken intakt olması gerekir. TSR kemiğin yumuşak olduğu romatoid artrit gibi inflamator artropatilerde kullanılır ve böylece glenoid aşınma riski HAS'dan daha yüksek olur. Fakat bu kesin bir gösterge değildir.

TSR daha iyi orta dönemli fonksiyonel sonuç sağlayabilmesine rağmen [18, 19] glenoid komponentin kaybı ile ilgili şüpheler vardır [20, 21] ve bu yüzden TSR geleneksel olarak daha yaşlı, daha az fiziksel talebi olan popülasyonda implante edilir.



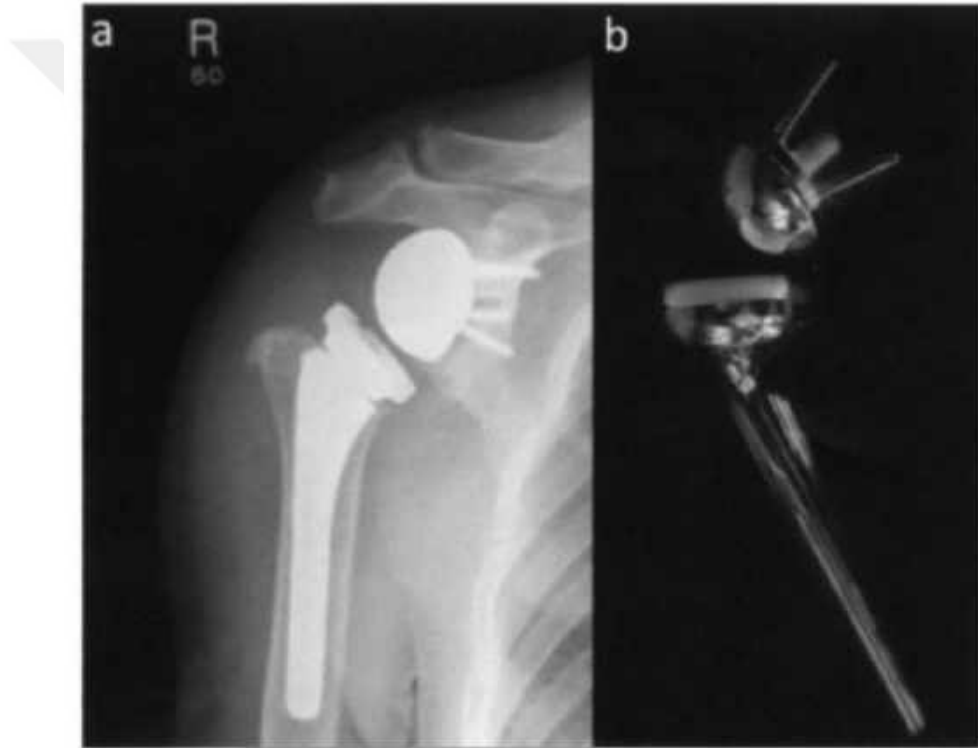Şekil 1.59. Total omuz replasman implantı a) radyograf görüntüsü b) implantasyon

1.1.4.1.3. Ters Omuz Replasmanı

Yarı-kısıtlı ters omuz protezi, 1980'lerin sonlarında Grammont tarafından tasarlanmıştır. [22] İsminden de anlaşıldığı üzere biyomekaniği geliştirmek için Grammont prensiblerinden bir ters yöne çevirme vardır. Eklem rotasyon merkezi medialize ve distalize edilmelidir. RSR'de bu glenoid'de mekanik torku azaltırken fonksiyonel

kuvvetini arttıran deltoid kasında gerilimi artırır. Bunun glenoküre kaybı riskini azaltacağı düşünülmüştür.

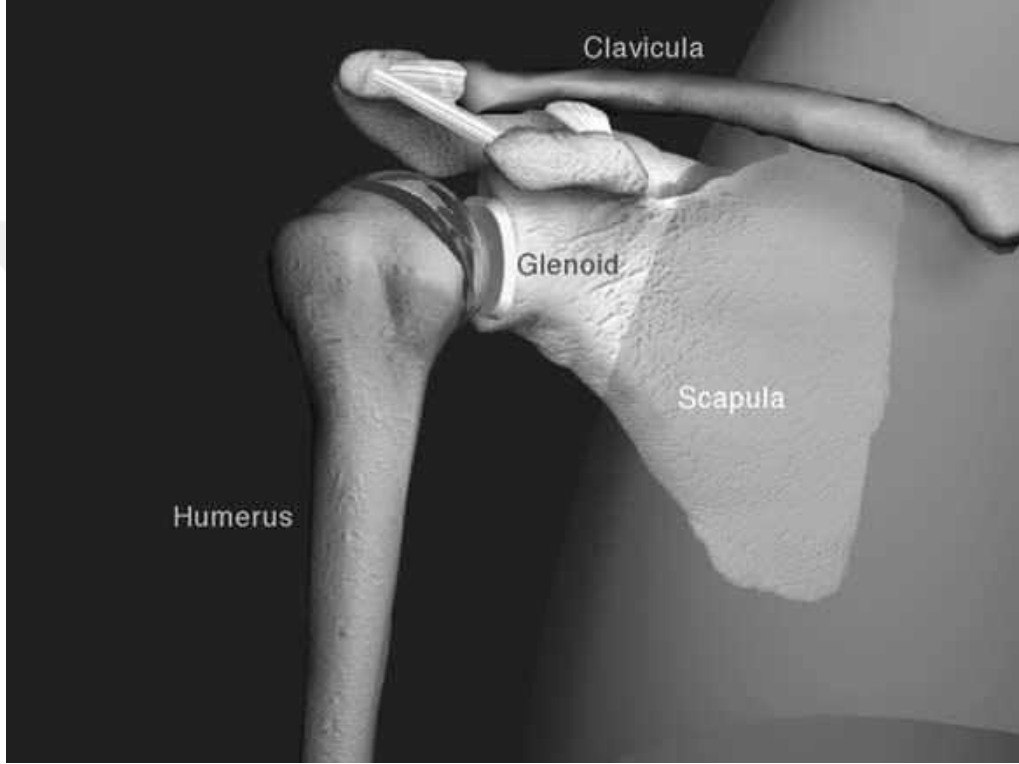
Ters omuz replasmanları genellikle tamir edilemeyen şiddetli rotator kaf yırtıkları olan yaşlı hastalarda yapılmaktadır. RSR'nin diğer uygulamaları TSR'nin (kemik grefti gerektiren glenoid rekonstrüksiyonu olduğunda) revizyonunu içermektedir. [23] Son yıllarda RSR belirtileri proksimal humeral malünyon ve kaynamayan, akut kırıklara ve hatalı hemistoplastiden sonra revizyon cerrahisine [24, 25], proksimal humerusta tümör rezeksiyonundan sonra rekonstrüksiyona [26] ve omuzun yalancı parazisine [27] kadar genişlemiştir. İyi fonksiyona sahip olmak için fonksiyonel ve güçlü deltoid olması gerekmektedir. Operasyon aksiler sinir palsi varlığında uygun değildir.



Şekil 1.60. Ters omuz replasman implantı a) radyograf görüntüsü b) implantasyon öncesi

Kalça ve dizde eklem replasmanı romatoid artirit, osteoartirit ve travma tedavileri için başarılı bir prosedürdür. Aksine omuz eklem replasmanı daha az başarılıdır: endoprotezlerin %44'ü radyografik olarak ortalama 9,7 yıllık incelemelerde gevşemiştir. [28] Omuzun istenilen hareketliliği genellikle elde edilemez.

Omuz eklemi kalça veya diz eklemlerine göre daha kompleks bir yapıdır. Humerus ve skapula arasında bir bağlantı oluşturur ve göğüs kafesine klavikula ile bağlanır. Skapula göğüs kafesi arkasında belli mesafede glenoid kavitesinde de hareket ederek kayabilmektedir. Bu şekilde humerus başı döner ve kola geniş hareket kabiliyeti verir (Şekil 1.61).^[29]



Şekil 1.61 .Omuz anatomisi. Bu omuzda total omuz protezi humeral başın ve glenoid kavitenin alacak şekilde yerleştirilmiştir.

Omuz eklemi genel karmaşasına ek olarak iki farklı faktör omuz replasmanının yetersiz sonuçlarına etki eder: omuz protez tasarımı tam olarak gelişmekten çok uzaktır ve omuz anatomisi yüzünden bu omuz protezlerini yerleştirmek zordur. Var olan dokuya zararı sınırlamak için küçük tutulan insizyon nedeniyle cerrahi sırasında ortopedik cerrahın izleme alanı baya kısıtlıdır. Sonuç olarak sadece skapula yuvası ve humerus başı açıktadır. Hastanın yönelimi nedeniyle skapula derinin altına kaymaktadır. Sonuçta glenoid komponentinin yerleşimi büyük olasılıkla hatalı olur.^[29]

Bu çalışmada tüm bu sorunların üstesinden gelerek ileri seviyede omuz protezi geliştirilmesi ve cerrahi prosedürün iyileştirilmesi amacıyla bilgisayar yardımı ile omuz

protezi geliştirilecektir. Geliştirilmiş omuz protezi tasarlanabilmesi için ve yeterli ameliyat öncesi planlama için ameliyat öncesi klinik ve fonksiyonel değerlendirmeler ve CT, MRI ve X-ray görüntüleri esastır. Kadavra omuz kesitlerinden Mikro-CT görüntüleri kemik özellikleri hakkında bilgi sağlar. Görüntülerden elde edilecek veriler parametreler, yüzeyler ve kas bağlanma bölgeleri geliştireceğimiz omuz modeli için ve Sonlu Eleman Analizleri için bir girdi olarak kullanılacaktır. Modeller sadece omuz protezi tasarımının analizi ve geliştirilmesi için değil aynı zamanda omuz fonksiyonunda implant yerleştirilmesinin etkileri araştırılması için kullanılacaktır. Geliştirilmiş implant tasarımı klinik öncesi testler ile optimize edilmesi sonrası kliniksel düzencek olarak kullanılabilir. Ameliyat öncesi planlama aşamasında tüm bilgiler-görüntüler, çıkarılmış bilgiler ve üretilen model- asıl cerrahi planlamak için cerrah tarafından kullanılabilir.

Omuz protez tasarımları var olan protez tasarımları ile veya kavramsal olarak yeni tasarımların iyileştirilmesi ile geliştirilebilir. [30, 31] Yeni fiksasyon teknikleri, yeni materyaller ve yeni yüzey topolojisi göz önünde bulundurulmalıdır.

Sonlu elemanlar analizi bu tasarım sürecinde önemli bir rol oynamaktadır. Sonlu elemanlar analizi için veriler hastanın fonksiyonel ve klinik verileri ile birlikte omuzun kas-iskelet modeli ile sağlanır. [32, 33] Sonlu elemanlar analizi için ek veriler bilgisayarlı tomografi ve MRI (Manyetik Rezonans Görüntüleme) ile elde edilen kemik yüzeylerinin şekli ve kas bağlanma bölgelerinin pozisyonu hakkındaki bilgilerdir. Mikro CT, kemik özelliklerini belirlemede kullanılır.

Cerrahi işlem, yaygın kullanılan iki boyutlu X-ray yerine CT, MRI gibi üç boyutlu görüntüleme teknikleri kullanılarak ve o anki cerrahi prosedürün analizi ile geliştirilebilir. [29]

1.1.4.2. Ameliyat Öncesi Planlama

Geleneksel olarak ortopedik cerrahlar omuz protez yerleşimini, hasta omzunun röntgen görüntüsünü ve bir çok protez tasarımının iki boyutlu dış hat şekillerini kullanarak planlamaktadır.

CT ve MRI görüntüleriyle hasta omzunun üç boyutlu yapısını kullanarak kemik geometrisini anlamak iki boyutlu geleneksel radyograflardan çok daha iyi sonuç verir.

Ek olarak daha yüksek seviye parametreleri bu üç boyutlu datayı kullanarak hesaplanabilir. Bu parametreler beklenen simule performans ve ameliyet sonucu için kas-iskelet ve sonlu elemanlar modellerini kişiselleştirmek için kullanılabilir. CT verileri aynı zamanda replasman prosedürünün direk kılavuzluğu için kullanılabilir. Örneğin; cerraha protez implantasyonu için omuz eklemine var olan rotasyon merkezini göstererek daha uygun bölge seçmesine yardımcı olabilir. Ameliyat öncesi planlama yapmak için interaktif bir prosedür, medikal görüntü verisinin etkili gösterilişi, elde edilmiş parametreler ve simule edilmiş performans önemlidir.

1.1.5. Kas-İskelet (Muskuloskeletal) Sisteminde Sonlu Elemanlar Analizi

Modellemelerin biyomekanikte geniş bir kullanımı vardır. Bunlar hem asıl yapıları kullanan fiziksel modeller hem de teorik temsilleri kullanan matematiksel modellerdir. Sonlu elemanlar modelleri, birçok denklemin yaklaşık değerini bulan bilgisayarlara dayandığı için numerik matematik modelleridir. Sonlu elemanlar analizi ortopedi ile ilgili birçok tahmin (hesaplama) sağlamaktadır. Bazı durumlarda bu tahminlerin doğruluğunu ispatlamak amacıyla fiziksel modellerle karşılaştırmaları yapılmaktadır. Ne yazık ki, bazı durumlarda sonlu elemanlar analizi direk deneylere karşı doğrulanmamakla beraber eğer bu analiz deneysel veya klinik bulgularla aynı sonucu üretmişse analizin indirek doğrulanması mümkündür. ^[34]

Huiskes ve Chao'nun 1983 derleme makalesine göre ortopedide ilk sonlu elemanlar analizi 1972 yılında uygulanmıştır. ^[34] O zamanda bu yana sonlu elemanlar analizi üç ana amaç için kullanılmıştır:

- (i) Protezlerin tasarımı ve klinik öncesi analizi için;
- (ii) Kas-iskelet yapıları ile ilgili temel biyomekanik bilgi birikimini elde etmek için;
- (iii) Dokularda zamana bağlı uyum sürecini araştırmak için kullanılmıştır. ^[34]

1.1.5.1.Yapısal Analizlerde Sonlu Elemanlar Yönteminin Tanımı

Bir yapının sonlu elemanlar temsilini yaratmak için öncelikle kavramsal olarak elemanlar denilen basit parçalara bölünür. Tek bir eleman düşünüldüğünde: düğümlerdeki 'kuvvetler' ve 'yer değişimler', aynı eleman için 'rijitlik matrisi' ile ilgilidir ve $[K_0]$ ile ifade edilmektedir. Her bir eleman, bütün yapıyı oluşturmak için komşu elemanlardaki

düğümlemlerle ‘birleşen’ düğümlere sahiptir. Düğüm için rijitlik ifadesi, bu düğüme dahil olan elemanların tüm rijitlik ifadelerinin eklenmesidir. Bu yöntemle, tüm yapının rijitlik matrisi ([K] ile ifade edilir) bireysel elemanların yeniden birleştirilmesi ile elde edilebilir. Buna geniş çaplı rijitlik matrisi denilmektedir. ^[34] Üç boyutlu sonlu elemanlar örgüsünde n adet düğüm varsa, [K] 3n x 3n matris olacaktır ve yapının denklemi ise aşağıdaki gibidir:

$$\{F\} = [K] \{ \delta \} \quad (\text{denklem 1}) \quad [34]$$

Bu denklem tüm düğüm kuvvetleri {F} ve tüm düğüm yer değiştirmeleri { δ } için kullanılabilir. Denge prensibi gereği dışarıdan kuvvet uygulanmayan düğümler haricinde her bir düğümdeki kuvvetler sıfır olmalıdır. Bu bilgi ışığında {F}’e girdiler yapılabilir ve denklem (1), tüm düğüm yer değiştirmelerini elde etmek adına, { δ } için çözülebilir. Gerilme ve stress gerekirse düğüm yer değiştirmelerinden hesaplanabilir. ^[34]

1.1.5.2.Sonlu Elemanlar Örgülerinin Otomatik Üretimi

Kas-iskelet dokularının düzensiz geometrisinden dolayı, sonlu elemanlar modellemesi, giderek artarak bilgisayarlı tomografi (CT) taraması kullanılarak oluşturulan dijital görüntüler ile gerçekleştirilmektedir. Örgü sınıra düğümleri yerleştirerek yarı-otomatik olarak üretilebildiği gibi daha yaygın olarak taramadan elde edilen ve direkt sonlu elemanlar içine dönüştürülen voksel bilgisi ile de elde edilebilir. Bu tarz bir örgüde tüm elemanlar eşit boyuttadır. MicroCT taraması, büyük trabeküler kemik örnekleri için voksel verisini üreten dijital fotoğraf kesitlerini kullanan method gibi aynı zamanda mikrometre seviyesinde geometriyi belirlemek için kullanılabilir. Voksel-üretilen modellere özgü sorunların ilki arayüzlerdeki görüntülerin bulanıklaşabilmesi sebebiyle yerleşim sınırlarına özel görüntü çözünürlük algoritmalarına gerek duyulması, ikincisi ise dijital ‘kesitlerin’, teknik olarak zor olan birbirlerine doğru şekilde üst üste getirilmelerine ihtiyaç duymalarıdır. Dahası yüksek çözünürlüklü voksel verisinden üretilen sonlu elemanlar modellerinin geniş çaplı rijitlik matrisi çok büyük olabilir ve etkili çözümler için özel algoritmalara gereksinim duyulabilir. Bu geniş çaplı rijitlik matrisinin yerleşiminden sakınan eleman-ile-eleman tekniğinin, benzer boyut ve voksel üreten elemanların uyumu ile gerçekleştirilebilen dizi-ile-dizi multiplasyon stratejilerinin

birlikte kullanımı ile gerçekleştirilebilir. Bu voksel yaklaşımının dezavantajı elemanların eşit boyutlu tuğlalar olması sebebiyle örgü yüzeyi pürüzlü olmasıdır ve bu sebeple kesin yüzey stresi hesaplanamazsa da bu tuğla elemanları yerine düzgün dörtyüzlü kullanılarak kısmen aşılabılır. ^[34]

1.1.5.3.Homojenizasyon – Devamlı heterojen ile problemlerin çözümü

Dokular, birçok farklı katı ve sıvı bileşen içeren yüksek oranda heterojen malzemelerdir. Bu devamlı olmayan bir malzeme devamlı olarak modellendiğinde deliklerin pürüzsüzleştirildiği materyalin özelliklerinin üzerine bir uzunluk skalası belirlenmesi gerektiğinden bir bilgisayar sorunu teşkil eder. Bu sadece o uzunluk skalasındadır ve devamlı modellerin sonuçlarını teorik olarak ön gören uzunluk skalasından daha küçük değildir. Fakat sıklıkla bu uzunluk skalasından daha küçük uzunluk skalasındaki sonuçlar gereklidir (hücrese seviyede) ve bu seviyede bir çözüm bilgisayar açısından uygulanamayabilir. Bu homojenizasyonun amacı aynı makroskopik davranışa sahip olan homeen devamlılık ile heterojen bir ortam sunmaktır. Bu geniş çaplı sonlu elemanlar modelinde hesaplanan makro seviyedeki gerilmelere dayanan mikro seviyedeki gerilmeleri hesaplamak için kullanılabilir.

Bu basit homojenizasyon varsayımı malzemenin mikroyapısının tekrarlanabilir yani periyodik olmasıdır. ^[34] Periyodik mikroyapılarda x süreklilik seviyesi koordinat sistemi ve y periyodik hacimde koordinat sistemidir ve süreklilikteki yer değişimi aşağıdaki gibi yazılabilir:

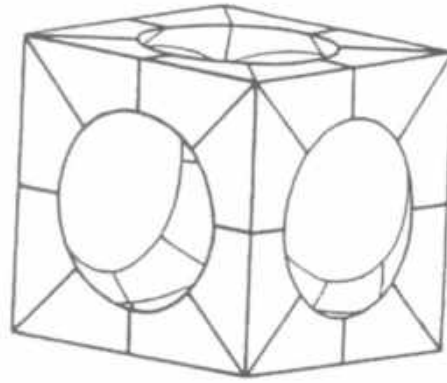
$$u(x, y) = u_o(x) + \eta_1 u_{1i}(x, y) + \eta_2 u_{2i}(x, y) + \dots \quad \text{Denklem (2)}^{[34]}$$

$u_o(x)$ süreklilik seviyesindeki yer değiştirme ve $\eta_1 u_{1i}(x, y)$, $\eta_2 u_{2i}(x, y)$ düzensizlik ve η süreklilik skalasında mikroyapısal orandır. Bu η bilindiği zaman bir modifiye edilmiş yer değiştirme-gerilme denkleminin yazılmasını mümkün kılar. ^[34]

1.1.5.4. İskelet kısımlarına uygulanan Sonlu Elemanlar Analizi

1.1.5.4.1. Kemik ve Kemikler

Kortikal kemik dokusu modellenmiştir ve osteonlardaki ve birleştirici hatlardaki stres dağılımı yaklaşık -30 ila 10 MPa olarak hesaplanmıştır ve mikroçatlama etkisi analiz edilmiştir. Plastisite etkisini içeren deney esnasındaki kemikteki stres dağılımı birçok yazar tarafından analiz edilmiştir. Crolet ve arkadaşları, homojenizasyon teorisini sıkı Haversian kemiğine uygulamıştır ve Haversian lamelleri içindeki farklı lif yapılarının elastisitesini hesaplamışlardır. Trabeküler kemik yapısının ilk sonlu eleman modellerinden biri kemik birimini tekrarlayan bir üç boyutlu model kullanmıştır (Şekil 62). Kemik dokusunun izotropik malzeme sabitini kullanarak trabeküler kemiğin görünür seviyedeki anizotropik malzeme sabiti ve tek bir trabeküldeki stres dağılımı hesaplanmıştır. [34]



Şekil 1.62. Poroz trabeküler kemik sonlu elemanlar modelinde basit bir yapı olarak bir birim hücre

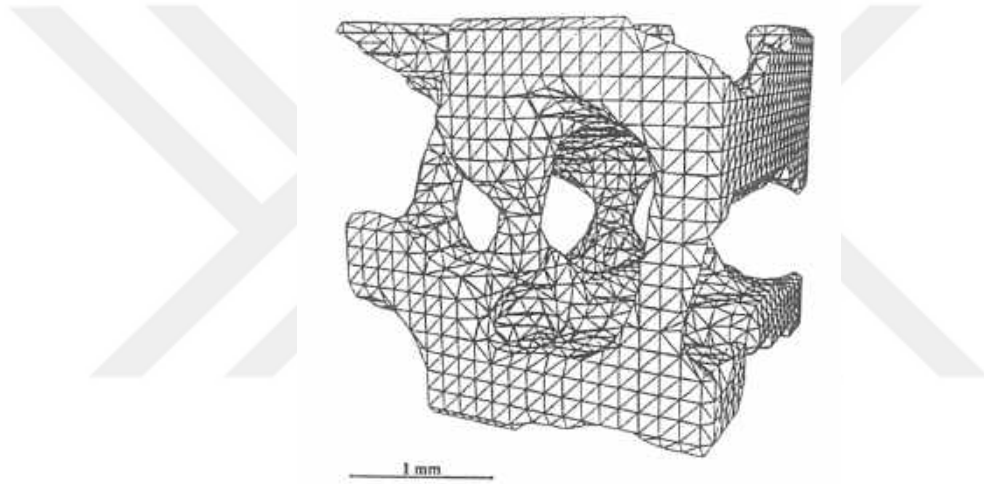
Homojenizasyon teorisi trabeküler mikroyapının farklı çeşitleri (örneğin; direk mikroyapısı, bir küresel gözenek mikroyapısı ve kapalı bir katman mikroyapısı) için trabeküler seviye streslerini ve ostosit lakünanın çevresinde gerilmeleri hesaplamak için kullanılmaktadır. Hollister ve arkadaşları aynı zamanda 1 mm^3 trabeküler kemik elemanının mikroyapısal sonlu elemanlar modelini üretmişlerdir ve hesaplamışlardır. Örneğin; ‘doku gerilme-enerji’sinin ‘süreklilik gerilme enerji’sine oranı 300’den daha büyük olabilir. 10 mm^3 ’lük büyük ölçekli sonlu elemanlar modelini oluşturan seri yeniden yapılandırma tekniklerini kullanan farklı bir yaklaşım Rietbergen ve arkadaşları tarafından gerçekleştirilmiştir. Trabeküler dokuda gerçek stres histogramlarını hesaplayabilmişlerdir ve tüm yüklemenin tamamen kompresif olduğu zaman bile

trabekülün gerilme yüklemesi altında olabileceğini bulmuşlardır. Bu yazarlar, aynı zamanda trabeküler kemiğin elastik özelliklerinin en uygun ortopedik temsili yaratan sonlu elemanlar modelini kullanmışlardır. Trabeküler kemik örneklerinin rijitlik ölçümlerindeki deneysel sonuçlarıyla kendi modellerini karşılaştırarak trabeküler doku modülünü 5.91 GPa olarak bulmuşlardır. Benzer bir elastisite modülü, tek bir trabekülün eğme testinde sonlu elemanlar modelini kullanarak hesaplanmıştır. Miiller and Rieggsegger 250 µm çözünürlükteki CT taramasını pürüzsüz yüzey temsillerini garanti etmek adına dörtyüzlü elemanlar ile sonlu elemanlar analizi oluşturmak için kullanmışlardır (Şekil 1.63). Görünür elastisite modülünü 0,564 GPa olarak hesaplamışlardır ve daha sonraki bir çalışmada elastisite modülündeki azalmayı kemik artofisinden kaynaklandığını belirlemişlerdir. Sonlu elemanlar modellemesi silindirik ve kübik trabeküler kemik örneklerinde farklı stres alanlarını hesaplamak ve trabeküler kemikte hasar yığınının simüle etmek için kullanılmıştır. Brekelmans ve arkadaşları, ilk defa tüm kemikteki (femur) sonlu elemanlar analizini yayınlamışlardır. Abdüktör kaslarının büyük ölçüde orta-diyafiz femur stresini belirlediğini göstermişlerdir. [34]

Kaslar o kadar önemlidir ki eğme testinin özelliği olan kompresyon/gerilme dağılımı yerine kompresif yükün tümü orta-diyafizde mevcut olabilmektedir. Brown and Hild kemik başının mekanik çöküşüne eğilimli olan daha rijit kemikteki stres artışına osteonekroz gelişiminin sebep olduğunu üç boyutlu femoral baş modeli kullanarak göstermişlerdir. Femoral baş kırığı tahminini kemiğin hem linear hem de non-linear stres-gerilme bağıntısını kullanarak üç boyutlu sonlu elemanlar modelinde analiz etmişlerdir. Sonuçlar gerilim ölçer verisiyle iyi bir uyum göstermiştir ve von Misses stresinin kırık bölgesini düşmede intertrokanterik bölge ve tek ayak üstünde alt bölge olarak en iyi gösterdiğini ön görmüştür. Distal femur Nambu ve arkadaşları tarafından sonlu elemanlar modelini kullanarak analiz edilmiştir ve hastalık bölgesi ile lateral kondiller hızlıca gerilmelerin değiştirilmesiyle korele edilmiştir. İki boyutlu modeller stres trajektörlerini atın proksimal femurunu, kalkaneusunu ve üst tibia'sını trabeküler uyumda korele etmiştir. Kalkaneus üç boyutlu modeli kullanarak Yettram ve Camilleiri, Wolff kanuna göre teorik stres yönleriyle eşleşen trabeküler oryantasyonu tahmin ederek insan kalkaneusunda rol alan kuvvetleri hesaplayabilmişlerdir. Pelvis sonlu eleman modelleri Oonishi ve arkadaşları ve Rapperport ve arkadaşları tarafından rapor edilmiştir. Dalstra ve arkadaşları ise çok daha geniş ve geçerli modeli henüz yayınlamışlardır. Pelvis

geometrisini belirlemek için CT taramasını kullanmışlardır ve doğrulama amacıyla pelvisin akrilik dolgulu yatakta üst kısmı alttayken ve yeniden gerilmişkenki durumunda gerilmeleri hesaplamışlardır. [34]

Sonlu elemanlar modellerini homojen malzeme özellikleri ve homojen olmayan 'gerçekçi' özellikler ile test etmişlerdir ve homojen modelle sadece 30% fazla tahmin etmişlerdir. Ulnanın ışın elemanlarını kullanan bir sonlu elemanlar modelinde kırık iyileşmesinde doğal frekanslarda bir artış ön görmüşlerdir. Hobatho ve arkadaşları CT taraması verisini tibianın sonlu elemanlar modelini geliştirmede kullanmışlardır (Şekil 1.64) ve modeli rezonans frekansını %3 içinde bularak doğrulamışlardır. [34]



Şekil 1.63. 21 x 20 x 20 vokseldeki (3.6 x 3.4 x 3.4 mm) örgüsel kemik yapısının üç boyutlu yüzey gösterimi



Şekil 1.64. CT görüntülerini kullanarak üç boyutlu sonlu elemanlar modeli. Örgüsel yapı 1077 elemanı içermektedir. (Hobatho ve arkadaşları)

1.1.5.5. Protezlere ve diğer ortopedik cihazlara uygulanan Sonlu Elemanlar

Metodu

1.1.5.5.1. Kalça eklemi femoral komponent

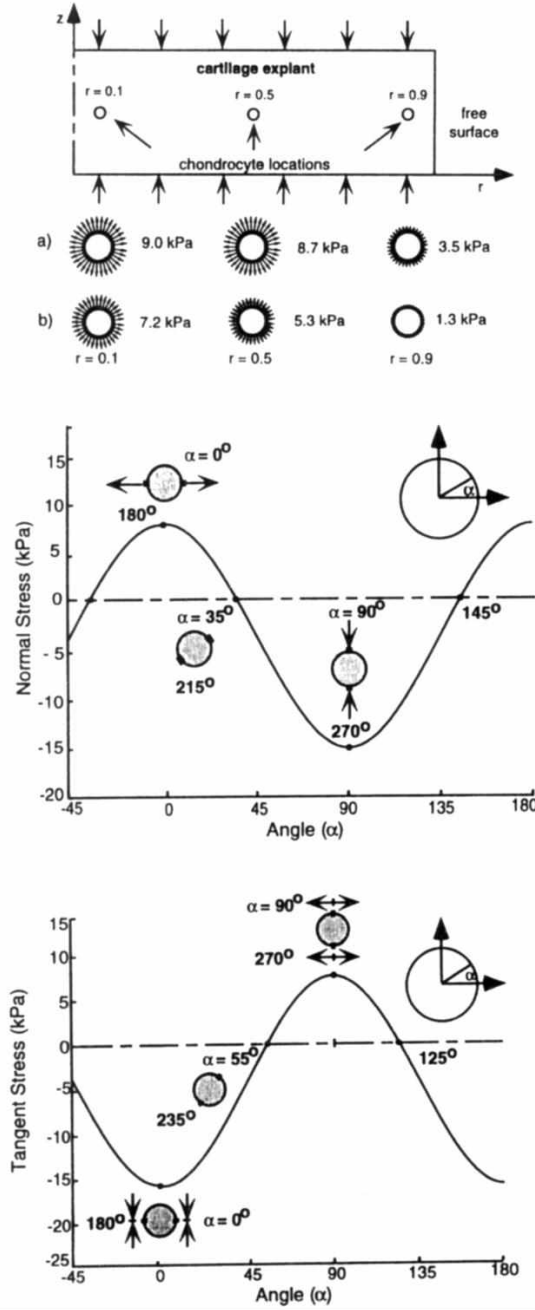
Yıllardan beri kalça replasmanının biyomekanik açıdan sorunu vücut ağırlının dinamik yükünün sürekli taşınması gerektiğinden çok büyüktür. 1983'ten bu yana 2 boyutlu ve aksi-simetrik modelleme elemanların sınırlı kullanımlarıyla beraber üç boyutlu modeller için kullanılmaktadır. O zamandan beri kalça replasmanı için sonlu elemanlar modeli çok yaygınlaşmıştır ve pazarda yüzlerce farklı tasarım yer alarak yılda 800.000 operasyon gerçekleştirilmektedir. Rohlmann ve arkadaşları kalça replasmanını ilk sunan kişilerdir ve musculature etkisini de göstererek protezde, çimentoda ve kemikteki stresleri hesaplamışlardır. Daha ileri araştırmalarda birçok bileşende malzeme seçiminin strese olan etkisini gösterilmiştir. Örneğin; daha rijit protezin daha yüksek protez streslerini ve daha düşük katı çimento ve çimento arayüzü streslerini yarattığı gösterilmiştir. Collar'ın protez sapına etkisi çeşitli modellerle özellikle test edilmiştir. Bu konuda ileri sürülen görüş collar'ın femurun excised yüzeyinde temas ederek kaldığında daha fazla fizyolojik calcar stresleri yarattığı, eğer düzgün bir şekilde temas edemez ise de olmamasının daha iyi olacağıydı. [34]

1.1.5.5.2. Kıkırdak ve Yumuşak Dokular

Spilker ve arkadaşları kıkırdak için, Mow ve arkadaşları ise su içeren yumuşak dokular için bifazik teorili sonlu elemanlar formülasyonu geliştirmişlerdir. Bifazik teori dokunu sıkıştırılamaz bir katı ile ideal akışkan karışımı olduğunu varsayar. Sonlu elemanlar formülasyonunda sıkıştırılamazlık ceza metodu olarak tanıtılır ve ağırlıklı kalıntı yaklaşımı iki fazı da çözmek için kullanılır. Sonlu elemanlar modelleri deneysel verilerin mümkün olduğu üç standart test için geliştirilmiştir. Bunlar, sınırlı kompresyon testi, sınırlı olmayan kompresyon testi ve sertlik testleridir. Prendergast ve arkadaşları, permeabilitenin gerilmeye bağlı olduğu (non-linear permeabilite) durum da dâhil olan mümkün sonlu elemanlar kodlarının zemin mekaniği kabiliyetiyle elde edilen benzer çözümler göstermiştir. Sınırlı olmayan kompresyon testinde bir sürtünme analizinde ve eğimli subkondral yüzeydeki kıkırdak sertlik analizi de yayınlanmıştır. Mow ve arkadaşları (Şekil 1.65) tek eksenli kompresyon yüklemesinde kıkırdak eksplantındaki bir kondrosit etrafındaki biofiziksel çevreyi hesaplamışlardır. Suh ve arkadaşları dinamik yüklemeye bifazik kıkırdak tabakasının deformasyonunu, sıvı basıncını ve hızını test

etmişlerdir ve kıkırdak altı kemiğin delinmesinin sabit durumdaki gerilmede az etkisinin olduğunu fakat akış fazı ile hidrostatik basınçta önemli etkilerinin olduğunu ön görmüşlerdir.

Sonlu gerilmelerin etkisi (gerilmenin çok küçük olduğu varsayılamadığı durumlarda) araştırılmıştır ve sınır kompresyon ve sertlik testlerinde uzun zamandan beri çalışılmaktadır. Poroelastik (katı kısmı elastik sıvı kısmı vizkoz olan malzeme) yaklaşımlar yumuşak dokula için geliştirilmiştir ve Simon tarafından karşılaştırmalı şekilde incelenmiştir. Sonlu elemanlar temelli poroelastisite teorisini kullanarak modülite ve permeabiliteyi belirleyen bilgisayar yöntemleri sunulmuştur. Lai ve arkadaşları tarafından karışımdaki (trifazik teori) mobil iyonların etkilerini içeren bir teori ortaya atılmıştır. Snijders intervertebral disklerdeki trifazik mekanikleri açıklayan bir sonlu elemanlar metodu geliştirmiştir. ^[34]



Şekil 1.65.

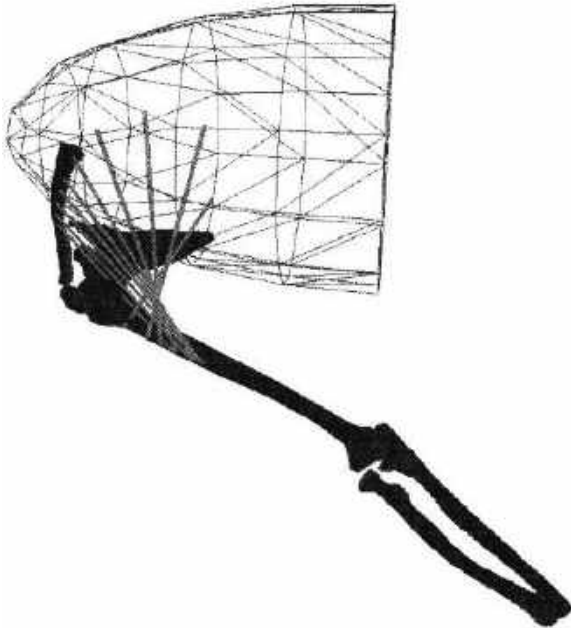
(i) Tek eksenli kompresif akma testinde yüklenen kıkırdak eksplantının kesit yüzeyi. Oklar üç pozisyondaki uygulanan kompresif yükün yönünü göstermektedir. (a) 30 saniye sonra (b) 300 saniye sonra;

(ii) Hücre yüzeyinde normal stres (iii) üçgenel stres. (ii) ve (iii) ün sonuçları 30 saniye yüklemededir.

Biyomekanik arařtırmalarda bilgisayar simülasyonu önemli bir araçtır. ^[35] Ters dinamik simülasyonlarda kaydedilmiş hareketler model için bir girdidir ve kas kuvvetleri ve/veya kas aktivasyonları hareket eşitlikleri ile hesaplanır. Bu eşitlikler verilen pozisyon, hız ve ivmelenme sebebiyle cebirsel formattadır. Dahası dinamik simülasyonlar tipik olarak nöral, kas verileri model için bir inputtur ve sonuçlanan hareketler hareket denklemlerinin

integrasyonu (differansiyel) ile hesaplanır. Hareket denklemlerini çözmek için evrensel bilgisayar paketleri geliştirilmiştir.

Bu amaçla geliştirilen bilgisayar programları, her bir morfolojik yapının uygun bir eleman ile temsil edildiği ve mekanik davranışlarının bilindiği sonlu elemanlar yaklaşımına dayanır. Kompleks bir mekanizma mantıklı olarak basit bir araçla inşa edilebilir. Sistem elemanları ekleme, çıkarma ve koordinatları değiştirmek için epey esnekler. Biyomekanik uygulamalarda bazı özel amaçlı elemanlar geliştirilmiştir. ^[34] Kemikler, bağlanma noktaları gövdede sabitlenerek ile katı gövdeler olarak temsil edilmektedirler (lokal koordinat sistem ile). Eklemler, kaslar ve ligamentler farklı özelliklerdeki (dikey, kayan, uzayabilen, kısalabilen) elemanlar ile gösterilirler. Bir kas kemik konturunu sarıyorsa farklı özel elemanlar kullanılır. Her seferinde kemik kontürü (yuvarlak, silindir, elipsoid) çevresinde en kısa yol adımı hesaplanır. ^[35] Omuz bölgesindeki uygulamada skapulanın



Şekil 1.66. Omuz modelinde kas çizgilerinin görüntülenmesi (görüntüleme SIMM, Musculographics, Inc. tarafından yapılmıştır)

toraks üzerinde kayması, skapula ve toraks arasındaki medial sınırın kompresyon kuvvetlerini tanımlayan özel geliştirilmiş yüzey elemanları ile temsil edilir. Her bir eleman için dinamik davranış kullanıcı kaynaklı alt programlar ile tanımlanabilir. ^[35]

Tüm elemanlar için deformasyon faktörü (E) ve pozisyon veya yönlenme koordinatları X arasındaki matematiksel ilişki hesaplanır. Yeni elemanlar,

elemanın deformasyonu ve koordinatları arasındaki kesin bir ilişkinin özelleştirilmesi ile geliştirilebilir. Gerçek bir iş prensibini (deformasyonla alakalı stresler veya koordinatlarla ilgili

kuvvetler) ve iç kuvvetleri içeren prensipleri (ör; d'Alembert prensibi) kullanarak hareket denklemleri tüm mekanizma için geliştirilir. Daha önce çalışılmış modeller kaydedilebilir ve tüm hareketler herhangi bir açıdan ve büyüklükten görüntülenebilir (Şekil 1.66).

Uygulamalar bazı küçük ölçekler 1-DOF ve 2-DOF için geliştirilmiştir ama aynı zamanda omuz ve dirsek için büyük ölçekli modeller için de geliştirilmiştir. Van der Helm (1994a) abduksiyon ve ileri fleksiyonun ter statik analizi için 95 kas hattı aksiyonu ile omuz modelini kullanmıştır. Happee ve Van der Helm (1996), modeli, kas dinamiklerini göz önünde bulundurularak bir ters kas modeli uygulamasını içeren amaca yönelik kol hareketlerinin ters dinamik analizi için kullanmıştır. Sonuç olarak klinik uygulamalarda sonlu elemanlar yöntemi yaygınlıkla kullanılmaktadır. Omuz artrodesiz hassasiyet analizi (Van der Helm ve Pronk) ve glenohumeral endoprotez (leest ve ark) gibi klinik uygulama çalışmaları yapılmıştır. Doktorlar tarafından yapılan güncel araştırma başlıkları geribesleme çemberini içeren ileri dinamik simulasyonları ve klinik bir düzenekteki hareket kayıtlarına modeli bağlama gibi konuları içermektedir. [35]

1.1.6. Katmanlı Üretim Teknikleri ve 3D Printer ile Üretim

Ekleme tekniği kullanan bir üretim yöntemi olan katmanlı üretim (AM) veya hızlı prototipleme (RP) teknolojisi, geleneksel üretim tekniklerinin yerine geçmesi bakımından büyük bir potansiyele sahiptir. Bu teknoloji, fiziksel yapıların, doğrudan bir 3D geometrik model CAD sistemi tarafından sağlanan verilerle üretimini mümkün kılar. Katmanlı üretim teknolojileri, imalat işlemine göre 'Amerikan Topluluğu Test ve Malzeme Standartları kuruluşu' (ASTM Aktif Standart F2792, Haziran, 2012) poli-jet, binder jetting (inkjet), malzeme ekstrüzyonu, tabaka laminasyonu, toz yatak füzyonu, stereo litografi ve doğrudan enerji biriktirme (direct enerji deposition) de dahil olmak üzere yedi kategoride sınıflandırılmıştır. Doğrudan metal lazer sinterleme (DMLS) aynı zamanda seçici lazer eritme (SLM) olarak da bilinir ve tasarımların metal malzemelerle üretimini mümkün kılan 3D baskı tekniklerinden biridir. AM teknolojileri, 3D modelleme yazılımında oluşturulan bir tasarımı kullanır ve dijital ışık prosesleme (DLP) teknolojisi ile 3D nesneyi üretir. [36]

Katmanlı üretim ve hızlı prototipleme olarak da bilinen 3D baskı, ilk olarak 1980'lerin sonunda geliştirilmiştir ve hemen akabinde tıp ve cerrahi alanında uygulanmıştır. 3D

hacimsel görüntülemeyle beraber dijital teknolojinin uygulanması ilk defa 1983 yılında kraniyomaksillofasial bölgede tanıtılmıştır. 1990'larda, bilgisayar destekli tasarım ve bilgisayarlı imalat teknikleri kraniyomaksillofasial cerrahide kullanılmaya başlandı. Birçok rapor, DICOM (Tıpta Dijital Görüntüleme ve İletişim) görüntülerinden elde edilen 3D-printer ile üretilen modellerin ve bunların cerrahi tedavi planlamasında kullanımlarının tatmin edici doğruluğunu göstermiştir. [37]

“Amerikan Test ve Malzemeler Derneği” (ASTM) Uluslararası Komitesi tarafından tarafından kategorize edilen 3D printer üretim yöntemleri:

Kazan polimerizasyonu: Işığa duyarlı bir reçine teknesi katmanlı bir şekilde bir ışık kaynağına maruz bırakılmasına dayanmaktadır. Diş hekimliğinde kullanılan örnekler stereolitografi veya directed ışık projeksiyonudur. Bu baskı türü, destekleri sökmek, kullanılmayan malzemeyi sökmek ve malzemenin kürlenmesini tamamlamak gibi makul miktarda bir postprosesleme işlemi gerektirir. Bu tip yazıcıların kullanımı diş hekimliğinde popüler hale gelmiştir.

Malzemelerin ekstrüzyonu: Bilinen bir çaptaki ısıtmalı bir ekstrüzyon presinden çekilmiş bir filament kullanımı esasına dayanır. Bu teknolojideki printerlar, hobiciler tarafından kullanılan ucuz masaüstü yazıcılardır; ancak, diş hekimliğinde ve tıpta biyomodellerin kullanımı gibi bazı uygulamaları da vardır. [37] Bu yöntemin aynı zamanda bazı gerekli postprosesleme işlemleri mevcuttur. [37]

Malzeme püskürtme: Bu yöntemde, birden fazla porttan püskürtülmüş bir malzeme kullanılır ve malzeme daha sonra katman katman tarafından kürlenir. Bu yöntem, aynı baskıda çeşitli renkte veya farklı durometredeki (sertlikte) birçok malzemelerin kullanımına izin verir. Destekler genellikle kolayca çıkarılır ve baskı tamamlanır. [37]

Bağlayıcı jet: Genellikle bir alçı malzemesi olan bir toz yatağı mevcuttur. Bir printer ucu katman katman renkli bir bağlayıcı malzeme akıtır. Toz, parçayı destekler.

Tamamlanan kısım oldukça kırılğan olduğundan genellikle bir miktar postprosesleme işlemine ihtiyaç duyar.

Toz yatak füzyonu: Metal, naylon ve diğer polimerler gibi malzemelerin farklı tozları bir lazer veya elektron ışını kaynağı ile kaynaştırılır. Bu teknoloji makul bir postprosesleme işlemi gerektirir ve diş hekimliğinde sabit ve hareketli protezlerde kullanılan kobalt krom ve titanyum çerçevelerin üretiminde kullanılır.

Doğrudan enerji biriktirme: Toz, lazer gibi bir kaynağın altına doğrudan akar, ve malzeme gerektiği gibi yerleştirilir. Bu method, metal bir parçanın onarımında çok kullanışlıdır.

Levha laminasyon: Her katmanda anahat kesilirken bir malzeme tabakası bir bağlayıcı ile birleştirilir. Çözünürlük, tabakanın kalınlığına bağlıdır.

Hastalık teşhisi, cerrahi eğitim ve planlama, 3D basılmış modellerin (biyomodeller) imalatı, katmanlı üretim teknolojisinin en yaygın kullanım alanı gibi görünmektedir.

Çene yüz cerrahisinde, ilgili alanın (defekt bölgesi) taranması ile bir modelin basılması, daha karmaşık olguların amaliyat öncesi planlamasına ve prosedürden önce üretilen parçaların oturtma testine imkan verir. [37]

Bu yöntemin, üretilen protezlerin oturtma (fit) uyumunda bir artışa ve operasyon süresinde 30 ila 90 dakika azalmaya yol açtığı gösterilmiştir. Dahası büyük kraniyal defektlerin tedavisi, kişiye özel kraniyel rekonstürksiyon implant protezleri gerektirir. Bu tür defektler için Direkt Metal Lazer sinterleme katmanlı üretim teknolojisi kullanılarak imal edilen özel titanyum implantların kullanımının, üretiminin ve ameliyat sırasında yerleştirilmesinin geleneksel yöntemlere kıyasla çok daha hızlı olduğu gösterilmiştir. [37]

Bu hızlı prototipleme, karmaşık geometrilere sahip vücut parçalarının farklı malzemeler kullanarak daha az zaman ve maliyetle üretimini sağlar. [38] Üç boyutlu baskı ortopedik cerrahide hızla büyüyen bir teknolojidir [39] ve omuz protezi kalitesinin artırılmasına katkıda bulunur. Dahası, bu teknik klinisyenlere hastanın birebir anatomisini ameliyat öncesi inceleme fırsatı sağlar ve hastaya herhangi bir temas yapmadan ameliyat öncesi planlama yapma olanağı sağlar. Son zamanlarda, kişiye özel tedavi popüler hale gelmektedir ve sadece bu teknik bu amaca hizmet etmektedir. Ayrıca, anatomik yapıların 3D modellerinin kullanımı tıp eğitimde de yaygın bir şekilde kullanılmaktadır. Tıp eğitim alanında bu yöntem etkili, zaman kazandıran ve ekonomiktir. [38]

1.2. Tezin Amacı

Bilgisayar destekli protez tasarımı ve üretilmesi, doğruluk oranı yüksek cerrahi performans sağlar. Bilgisayar yardımlı protez tasarım programlarının en son ürünlerden biri olan MIMICS (Materialise's Interactive Medical Image Control System, Materialise, Ann Arbor, MI, USA) yazılımı, çok ileri seviyede ve doğal insan anatomisine en yakın protez tasarlama ve üretme imkanı sunmaktadır.

Çalışmanın amacı, çeşitli hastalıklardan ötürü eklem replasman cerrahisine ihtiyaç duyan hastaların kendi CT görüntülerini bilgisayar programı vasıtasıyla işlenmesi ile hastaya özel doğal anatomiye yakın omuz protezinin tasarlanması, sonlu elemanlar yazılımında (ANSYS) analizinin yapılması ve tasarımın katmanlı üretim yöntemlerinden biri olan 3D metal printer'da üretimini gerçekleştirmektir.

Bu çalışmada, 3D baskı teknolojisi ile kişiye özel omuz protezi üretimi gerçekleştirilmiştir. Bu amaçla 3 boyutlu tasarım çalışması, Mimics (Materialise, Ann Arbor, MI, USA) yazılımı kullanılarak omuz kemiği geometrilerinin 3 boyutlu yeniden yapılandırılması ile gerçekleştirilmiştir. Dahası, katmanlı üretim tekniklerinden biri olan metal 3D yazıcı, ters omuz protezinin imalat işlemini gerçekleştirmiştir. Geleneksel üretim yöntemleri ile karşılaştırıldığında 3 boyutlu baskı yöntemi, üretimde daha kısa süreye sahiptir ve doğrudan prototiplemeyi mümkün kılan pratik bir üretim tekniğidir.

1.3. Hipotez

Çalışma sayesinde hastanın kendi CT görüntülerinin işlenmesiyle tasarlanan omuz protez geometrisi doğal omuz anatomisine daha yakın olarak tasarlanıp üretilecektir. Bir kaç çeşitte ve boyutta olan standart ticari protezlerin aksine hastanın kendi anatomik şekillerinden oluşturulmuş protezin iç ve dış yükler karşısında mukavemetinin daha yüksek olacağı ve uzun dönem kullanılabileceğini savunulmaktadır. Bu hastaya özel protezin omuz anatomik yapısını yeniden oluşturacağını, omuz eklemi iç kuvvetlerin iletimini ve omuz biyomekaniğini restore edebileceği savunulmaktadır. Ayrıca bu yöntem sayesinde cerrah ameliyat esnasında cerrahi prosedürde zorlanmayacak ve hastaya en uygun ve defekt bölgesiyle birebir eşleşen protezi kolaylıkla implante edebilecektir.

2.1. Materyal ve Metot

2.1.1. Araştırmanın tipi

Araştırmanın tipi deneysel niteliktedir.

2.1.2. Araştırmanın Yeri ve Zamanı

Araştırmada tasarım analizleri ve doğrulamaları ve tüm çalışmalar Yıldız Teknik Üniversitesi Biyomühendislik Anabilim Dalı Laboratuvarlarında yapılmıştır.

2.1.3. Araştırmanın evreni ve örneklemi

Bu çalışmada insan üzerine bir çalışma yapılmamıştır.

2.1.4. Çalışma materyali

- Bilgisayarlı Tomografi (CT)
(Philips, Brilliance, 64 slice CT scanner, Koninklijke Philips N.V, Netherlands)
- CT görüntülerini üç boyutlu yazılıma aktaran ve işleyen bilgisayar programı (MIMICS, Materialise, Ann Arbor, MI, USA)
- Protez tasarlamak için bilgisayar programı (3-Matic, Materialise NV, Leuven, Belçika)
- Sonlu Elemanlar Bilgisayar Yazılımı (ANSYS, Inc., Canonsburg, PA, USA)
- Modellemeler ve hesaplamalar için donanımlı bilgisayar (ASUS)
- Protez Tasarımı için malzeme (Titanyum Alaşımı ve UHMWPE)
- 3D Metal Printer (Concept Laser, GE Additive, Lichtenfels, Deutschland)
- 3D Printer (Plastik, Stratasys, Edina, Minnesota, USA)
- 3D Printer (PLA, MarkerBot Replicator 2X, MakerBot Industries, NY, USA)
- 3D Printer (Z Printer 650, Z Corporation, Rock Hill, South Carolina, USA)

2.1.5. Araştırmanın değişkenleri

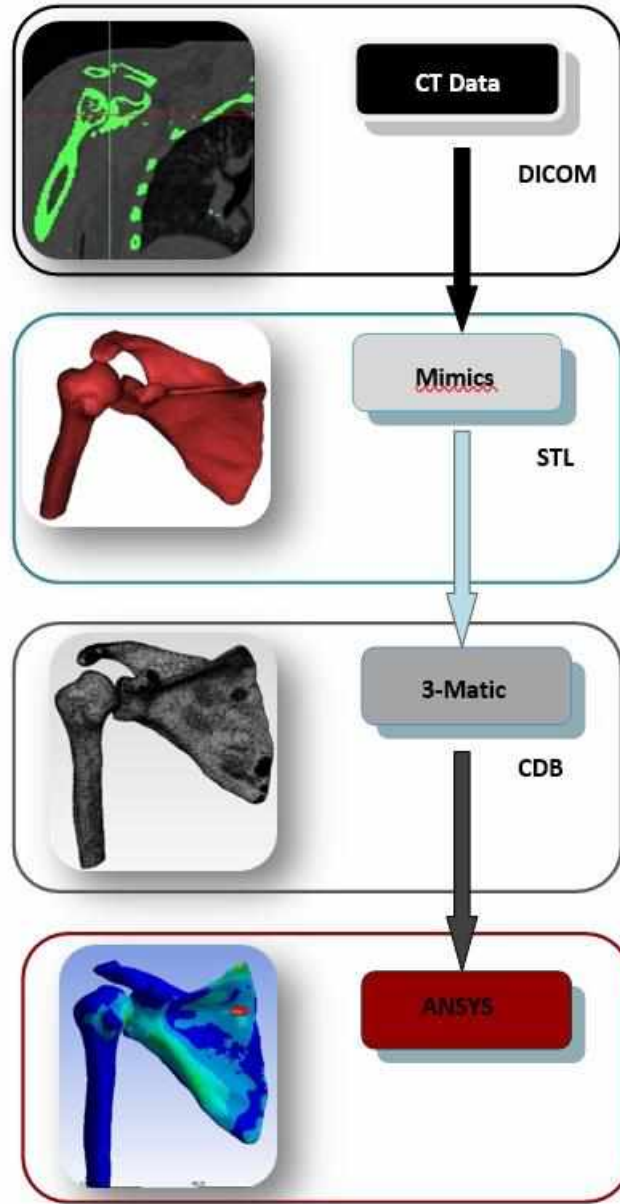
Bu çalışma bir tasarım çalışmasıdır.

2.1.6. Veri Toplama araçları

Çalışmada Kullanılan Makine, Teçhizat, Yazılım Listesi	
Adı/Modeli	Çalışmadaki Kullanım Amacı
MarkerBot, Z Printer 650, Stratasys	Bilgisayar ortamındaki tasarımların ön aşama olarak kalıp halinde çıkarılması sağlanacaktır. Ayrıca humerus ve skapula kemik modellerinin üretilmesinde kullanılacaktır.
Metal 3D Printer (Concept Laser)	Ön kalıp olarak çıkarılmış tasarımların asıl malzemesiyle işlenmesi ve oluşturulması gerçekleştirilecektir.
Finite Element Analysis, Ansys Inc., Canonsburg, PA, USA	Tasarı modellemesinin bilgisayar ortamında sonlu elemanlar metoduyla yapılmasına imkân veren yazılım
Mimics, Materialise, Ann Arbor, MI, USA	CT verilerinden elde edilen görüntüleri işleyen bilgisayar programı
CT (Görüntüleri kullanılacaktır) (Philips, Brilliance, 64 slice CT scanner)	Hastanemiz bünyesinde bulunan CT cihazları ile önceden çekilmiş hasta görüntüleri bilgisayar sisteminden elde edilecektir.

2.1.6. Araştırma planı

Bu çalışmada öncelikle hastanın CT görüntüleri DICOM formatında elde edilmiştir, bu görüntüler medikal görüntü işleme yazılımında (MIMICS, Materialise, Ann Arbor, MI, USA) işlenmiştir ve daha sonra yine bir bilgisayar programında (3-Matic, Materialise NV, Leuven, Belçika) protez tasarlanmıştır ve sonlu elemanlar analizi bilgisayar programında (ANSYS, Inc., Canonsburg, PA, USA) gerçekleştirilmiştir (Şekil 2.1). Bu tasarlanan protez 3D printer'da üretilmiştir.



Şekil 2.1. Çalışmada yöntem basamakları

2.1.6.1. Parametre ve Bilgi Elde Edilişi

2.1.6.1.a. Glenohumeral rotasyon merkezinin Değerlendirilmesi

Eklem merkezinin pre-operatif belirlenmesi CT ve MRI görüntülerinde eklem humeral baş yüzeyine oturan küre merkezinin saptanması ile yapılacaktır. Humeral baş tam bir küre değildir, sadece küresel yüzeyin 40% nı kaplar. Bu küresel yüzeyi bulmak için oturtma (yerleştirme) tekniğini kullanmayı engeller. Bazı çalışmalarda Hough-temelli küre saptama algoritması kullanılmıştır (Van der Glas ve ark., 2001). Bu algoritma üç boyutlu görüntülerdeki uyumluluğu kullanarak ve gri-tonlama gradiyentini büyüterek küre kısımlarının üç boyutlu merkezlerini ve yarıçapı otomatik olarak belirler.

2.1.6.1.b. Doğru Üçgen Yüzey Üretimi

Doğru poligonal yüzey tanımlarının otomatik elde edilişi görüntüleme, ölçüm, yapısal modelleme için ve ileri data analizinin ilk adımı olarak önemlidir. CT data setleri durumunda kemik ve etrafındaki yumuşak doku arasındaki sınırlarda izo-yüzey olduğu varsayılabilir. Böylelikle iyi bilinen Marching Cubes algoritması (Lorenson ve Cline, 1987) kullanılabilir. Bu çalışmada doğru üçgen yüzey üretimi için Marching cubes algoritması kullanılacaktır.

2.1.6.1.c. Kas Geometrisi ve Bağlanma Bölgeleri

MRI kas geometrisi ve bağlanma bölgeleri değerlendirmesi için en uygun tekniktir.

2.1.6.2. Veri Eldesi

2.1.6.2.a. Açıklama

Medikal görüntü verisi, elde edilen bilgiler ve modeller entegre olmalıdır ve klinik kullanım için uygun olmalıdır. Bu işlem interaksiyon ve görüntüleme için etkili bir arayüze ihtiyaç duyar. Bu arayüz yazılımı CT, MRI datasındaki kemik yapılarının poligonal yüzey şekillerini yeniden üç boyutlu yapılandırır. Bu yazılım ameliyat için tamamen üç boyutlu olan yapıları sağlayarak cerrahın bölge hakkında zengin bilgi elde etmesi ile protezin hastaya özgü tasarlanmasını ve üretilmesini mümkün kılar.

2.1.6.1.b. Yapılan Veri Eldesi Çalışması

Hasta omzunun kemik geometrik yapıları, medikal görüntü işleme yazılımı (Mimics Materialise ver. 19.0, Materialise, Leuven, Belgium) ile yeniden inşa edilmiştir.

Bu amaçla üç aşama takip edilmiştir

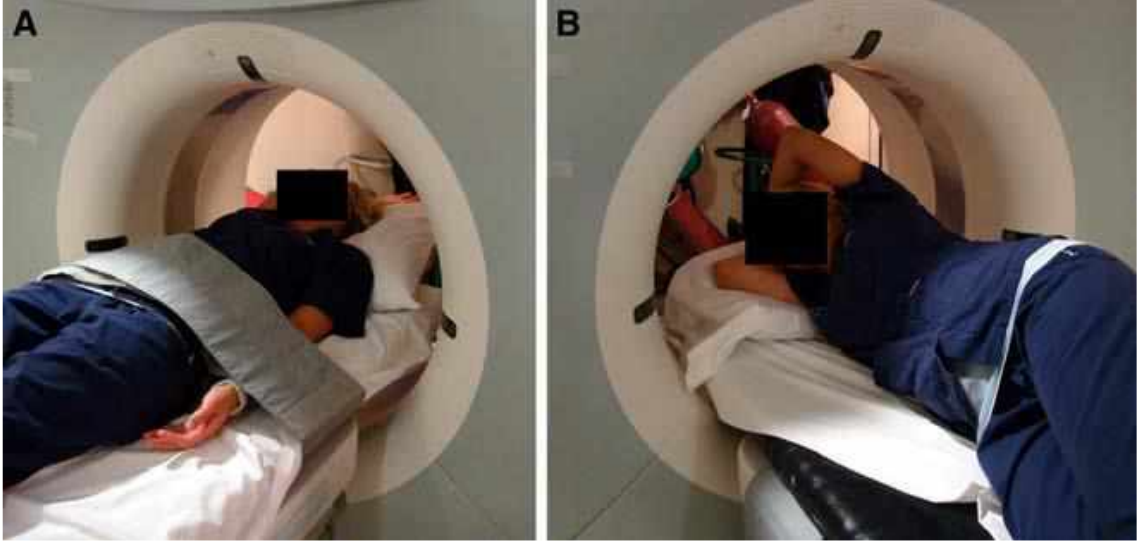
- (i) Veri toplama,
- (ii) Bilgisayar tomografisi (CT) verilerinin görüntü işleme prosesi,
- (iii) Omzun 3D katı modellemesi.

Veri toplama aşamasında 9 Eylül Üniversitesi Hastanesi'nde ters omuz replasman cerrahisi gerçekleştirecek olan 24 yaşındaki bir erkek hastanın omzu CT cihazı ile (Philips, Brilliance, 64 slice CT scanner, Koninklijke Philips N.V, Netherlands) taranmıştır.

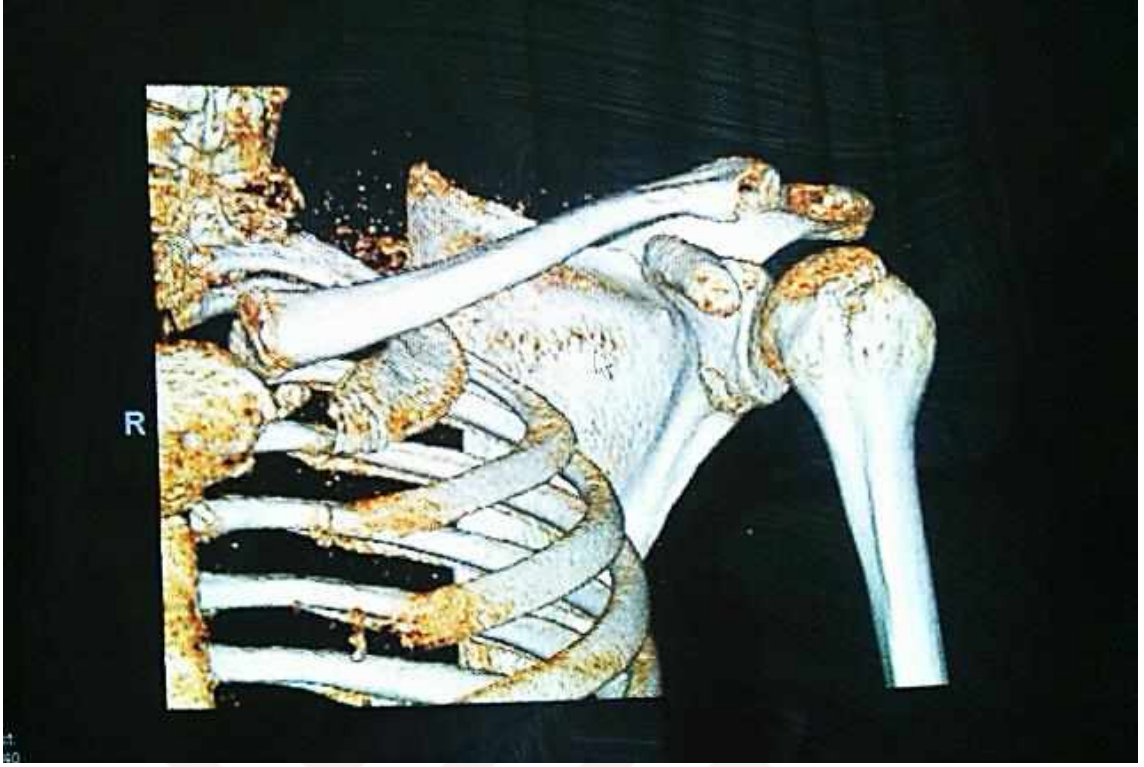
Bilgisayar Tomografisi datası tıbbi görüntüleme standart formatı olan dicom formatında (Digital Imaging in Medicine and Communications) elde edilmiştir. (512 × 512 piksel, piksel boyutu: 0.9983 mm ve kesit kalınlığı: 0.2 mm). CT görüntülerin kesit kalınlığı bilgisayar yazılımında görüntü işleme prosesinde büyük öneme sahiptir. Daha büyük kesit kalınlığına sahip görüntülerin işleme prosesi çok daha uğraş gerektirmekte ve zaman almaktadır. Kesit kalınlığını özellikle optimum kalınlık olarak 0.2 mm seçilerek görüntü eldesi gerçekleştirilmiştir.

Dicom standart formatı, ilk olarak 1985 yılında, X-ray, MRI ve CT gibi çeşitli tıbbi görüntüleme cihazlarının datasını sistematize etmek için kullanılmış ve tanıtılmıştır. Çalışmamızda CT görüntüleri vokselleri bu formatta hastanın yaşı, teşhisi, evlilik durumu gibi bilgilerle depolanmıştır.

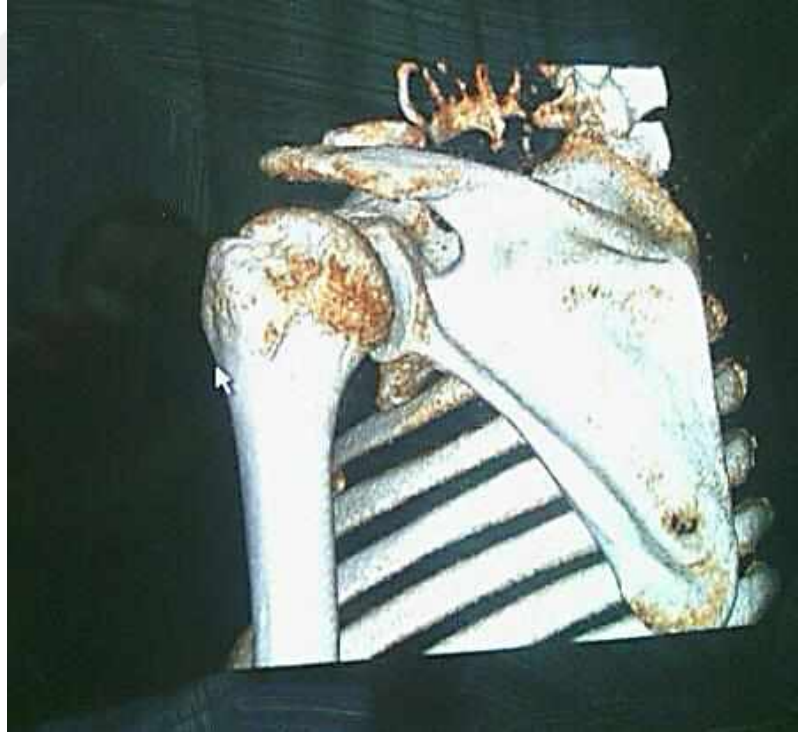
Görüntülerden elde edilen veriler parametreler, yüzeyler ve kas bağlanma bölgeleri geliştireceğimiz omuz modeli için ve Sonlu Eleman Analizleri için bir girdi olarak kullanılmıştır. Modeller sadece omuz protezi tasarımının analizi ve geliştirilmesi için değil aynı zamanda omuz fonksiyonunda implant yerleştirilmesinin etkileri araştırılması için kullanılmıştır.



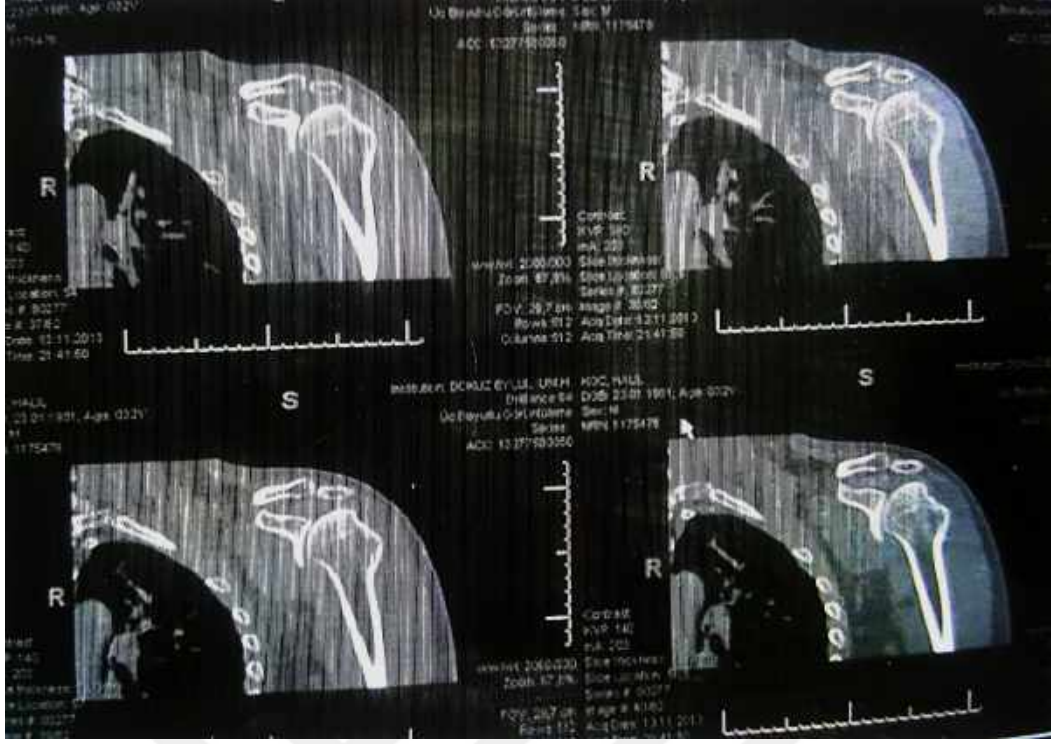
Şekil 2.2. CT Taramasının gerçekleştirilmesi.



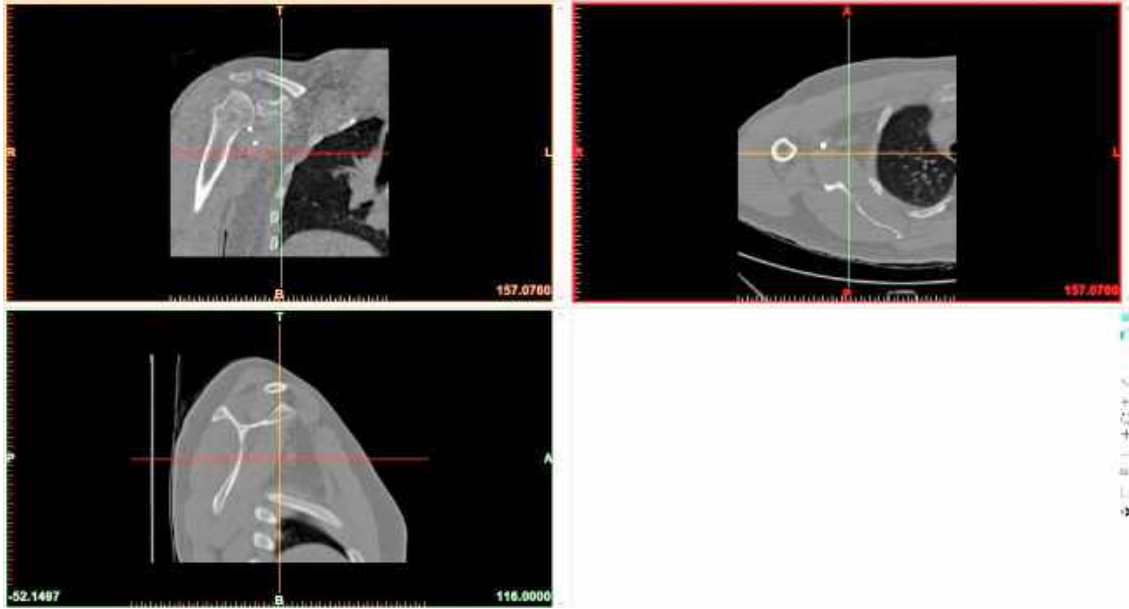
Şekil 2.4. CT Görüntüsü I



Şekil 2.5. CT Görüntüsü II



Şekil 2.6. CT Görüntüsü III



Şekil 2.7. CT Görüntüsünün medikal görüntü işleme yazılımında anatomik koordinat sistemlerinin uygulanması

2.1.6.3. Görüntü İşleme:

2.1.6.3.1. Açıklama

Bazı algoritmalar (marching cubes, triangulated cubes, cube numbering) üç boyutlu veride yapıları bulmak için veya orijinal veriyi filtrelemek için görüntü işlemede kullanılırlar.

Görüntü işleyerek üç boyutlu modeller kullanmak için birçok ticari yazılım bulunmaktadır. (Mimics; Materialise, Ann Arbor, MI, USA) (SolidWorks; Dassault System.es, Concord, MA, USA).

Yüzey İnşası: Bu aşama, üç boyutlu veriden yüzey modeli oluşturmayı içerir. Bu model genellikle üç boyutlu hacim elementlerinden (voksel) veya poligonlardan oluşur.

Görüntüleme: Yüzey oluşturmadan sonra ray casting, depth shading ve color shading tekniklerini içeren görüntüleme teknikleriyle yüzey görüntülenir.

Gerçekleştirilen Görüntü İşleme Çalışması

Elde edilen CT görüntüleri, omzun kemik geometrik yapılarının yeniden oluşturması için Mimics (Materialise, Leuven, Belgium) yazılımına aktarılmıştır (Şekil 2.7). CT taraması Mimics (Materialise, Leuven, Belgium) yazılımında

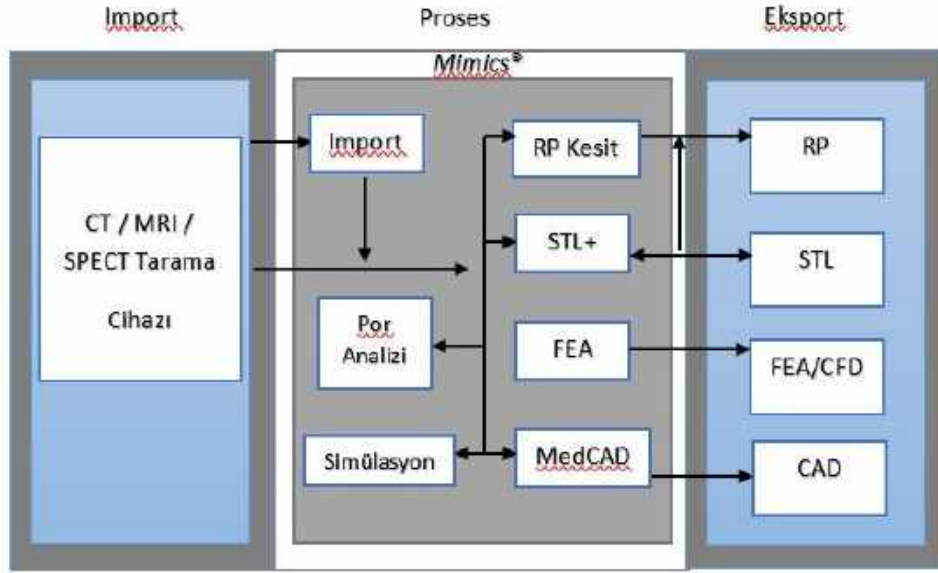
- (i) maskeleme,
- (ii) segmentasyon,
- (iii) 3D model oluşturma ve
- (iv) hastanın kendi omuz modelinin yeniden inşası ile işlenmiştir.

MIMICS Yazılımı:

Mimics, CT / MRI / SPECT verilerini DICOM formatında interaktif olarak okur. Segmentasyon ve editing araçları, kullanıcının kemik, yumuşak doku ve deriyi seçmesi için verileri manipüle etmesini sağlar. İlgili alan ayrıldığında, 3D olarak görselleştirilebilir. Bu görselleştirmeden sonra, STL + veya MedCAD. CAD data ile arayüzü oluşturulan bir dosya STL dosyası olarak içe aktarılır ve anatomik geometriye göre tasarım doğrulaması için 2D ve 3D şeklinde görüntülenebilir.

Mimics, farklı modüllerden oluşur. Şekil 2.8, Mimics modüllerine ve ana program ile modülleri arasındaki bağlantılara genel bir bakışı göstermektedir.

Mimics, 3D modelini oluşturduktan sonra remeshing yapabilmektedir. Yeniden modellenen modele dayanarak hacimsel bir ağ (mesh) da oluşturulabilir. Hacimsel ağ, malzeme ataması ile birlikte Ansys, Patran Neutral ve Abaqus dosyalarına aktarılabilir ve daha sonra ağ üzerinde FE analizi yapmak için kullanılabilir (MIMICS 19.0 (Materialize NV)).



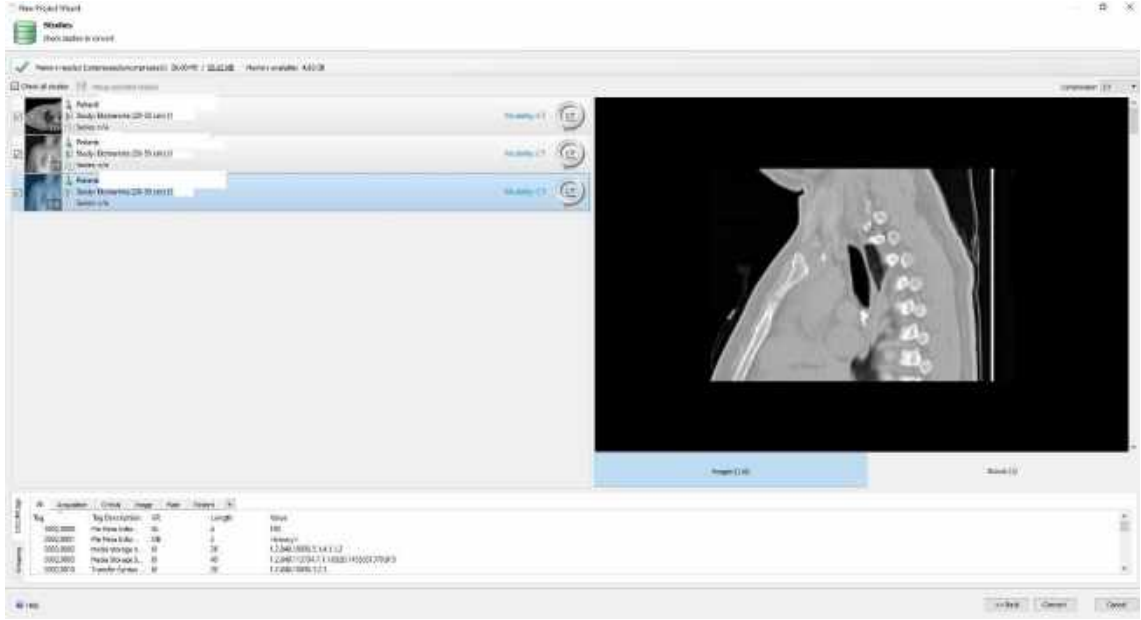
Şekil 2.8. Mimics® modülleri

Mimics'i kullanmanın amacı, FE analizi için ANSYS'e aktarılabilen omuz eklemine temsilci bir 3D yüzey ağını oluşturmaktır. ANSYS'de, yüzey ağı hacimsel bir ağa dönüştürülür.

CT tarama görüntülerinin MIMICS programına aktarımı

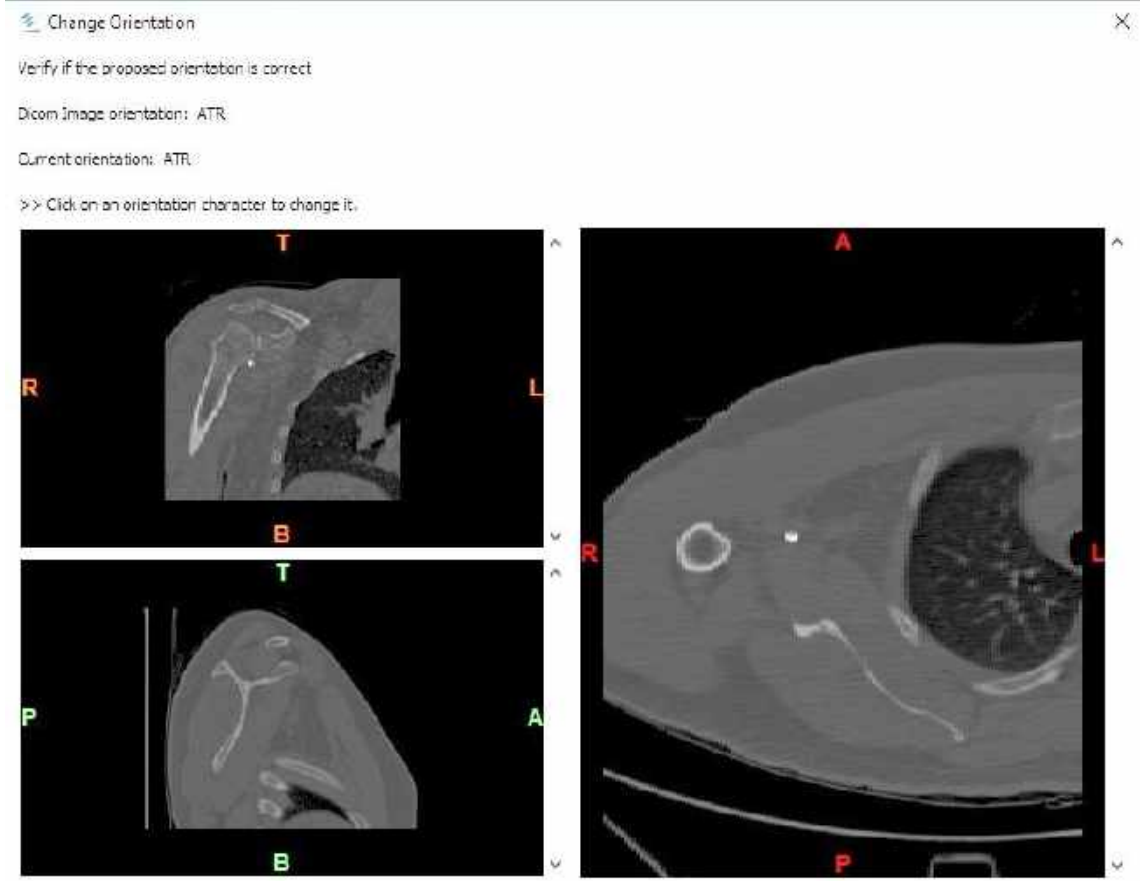
MIMICS'e bir hastanın CT taraması aktarılmıştır. Ardından omuz eklemi için sadece vücudun geri kalanından segmentasyon yapıldı. Bu, FEA'yı omuz eklemi üzerinde gerçekleştirmek için ANSYS tarafından alınabilen bir üç boyutlu nesne oluşturmak için yapıldı.

CT tarama görüntülerini otomatik içe aktarma sihirbazı kullanarak alınması gerekmektedir, çünkü Mimics bu proje için kullanılan dosyaların biçimini tanıyabilmektedir. İçe aktarma sihirbazını başlatmak için 'Dosya → Görüntüleri İçe Aktar' seçilmiştir. Otomatik olarak seçilen dosyaların bir listesini içeren bir pencere açılmaktadır. Bunlar CT tarama görüntülerinin kesitleridir. Devam etmek için İleri'ye tıklanmıştır. Görünen bir sonraki pencerede, CT görüntülerini Mimics'te kullanmak için gereken formata dönüştürmek için Dönüştür düğmesine tıklanmıştır (Şekil 2.9).



Şekil 2.9. CT görüntüsünün Mimics yazılımında açılması

Oryantasyonu değiştir diyalog kutusu görünmüştür. Burada, oryantasyon parametreleri, eksik oryantasyon dizgilerini gösteren X'e tıklayarak tanımlanmıştır. Görüntünün koronal ve sagittal düzlemlere doğru yönünü seçin. L ve R Sol ve Sağ, A ve P Ön ve Arka, T ve B, Üst ve Alt anlamına gelmektedir. Görüntülerin yönü doğru şekilde tanımlandıktan sonra, Tamam tıklanmıştır. Mimics projesi daha sonra açılmaktadır (Şekil 2.10).



Şekil 2.10. Görüntünün yönlerinin seçimi

Mimics'e yüklenen CT görüntüleri, kullanıcının bir 3D modelini daha doğru bir şekilde oluşturmasını sağlamak için görüntülerin kalitesini artırmak için işlenebilir. Görüntü işleme için kullanılacak araçlar eşik (thresholding) ve bölge büyümesidir (region growing).

Taramalar, kesit uzunluğu 0.2 mm ve görüş alanı (FOV) 50.00 mm olan 116 enine kesit dilimlerinden yapılmıştır. Görüntüler, 512 x 512 piksel görüntü alanı ile DICOM formatında CT cihazından dışa aktarılmıştır. Dilimler arasındaki mesafenin azalmasıyla ilişkili yüksek görüntü çözünürlüğü, daha sonra yoğunluk bölümlendirme işlemlerinin gerçekleştirileceği durumlarda, birincil 3D modellerin yüzey topografyasının iyi bir geometrik tanımını ve güvenliğini sağlar.

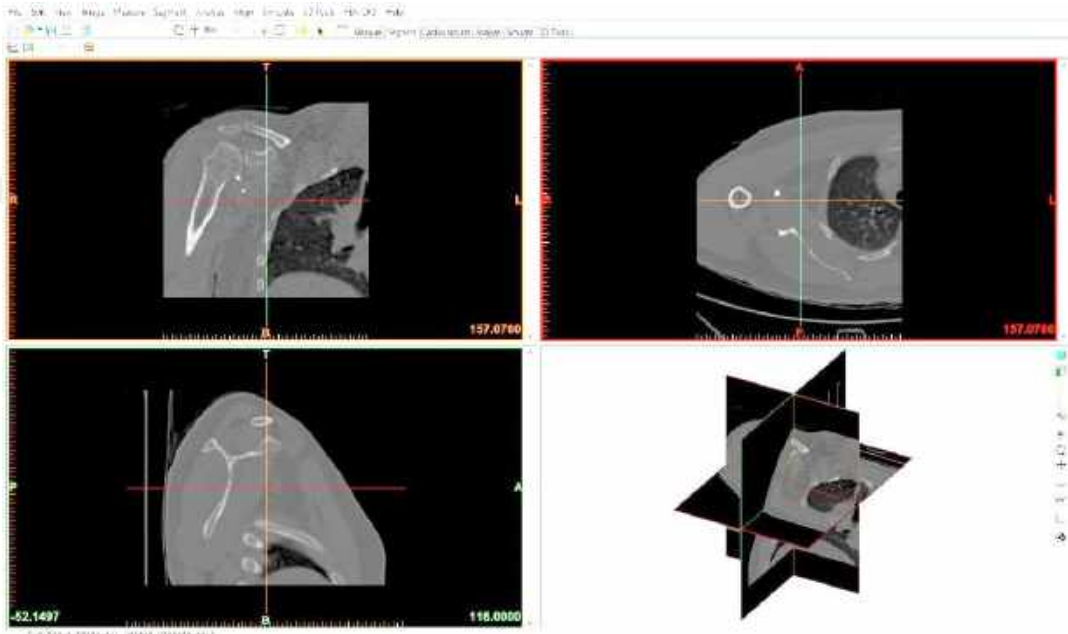
Tablo 2.1. CT taramasından elde edilen tıbbi görüntü verilerinin özellikleri

Protokol adı	Üst ekstremitte (Omuz)
Tip	CT
Piksel boyutu	0.9983
Yaş	24
Eğim	0.00
Cinsiyet	Erkek
Çözünürlük	512 PX
FOV	50.00 mm
Oryantasyon	RAX
Algoritma	Bone plus 30s
Kesit Uzaklığı	0.2 mm

Bilgisayarlı tomografi taraması olarak Philips, Brilliance, 64 slice CT scanner kullanılarak oluşturulan tıbbi görüntü verilerinin özellikleri yukarıda Tablo 2.1'de gösterilmektedir.

DICOM gibi dosyaların formatı Mimics tarafından tanınır ve otomatik olarak alınabilir. DICOM formatındaki 166 görüntü dilimi seçildi ve otomatik olarak Mimics 19.0'a aktarılmıştır. 0.9983 mm piksel boyutu, 512 x 512 piksel olan mevcut resim çözünürlüğü hesaplanarak otomatik olarak hesaplanmıştır.

Kesit mesafesi 0.2 mm dir. Aslında, piksel boyutu ve görüntünün çözünürlüğü, oluşturulan modelin segmentasyon işlemi sırasında boyutsal olarak tutarlı olmasını sağlamaktadır. Görüntü dilimleri daha sonra kümelenecek birleştirildi ve Koronal, Sagittal ve Aksiyel düzlem görüntülerinde görüntülenecek şekilde dönüştürüldü. (Şekil 2.11). Ancak, devam etmeden önce her görünümün yönü tanımlandı. Tüm görüntüler daha sonra Şekil 77' de gösterildiği gibi görüntülendi.



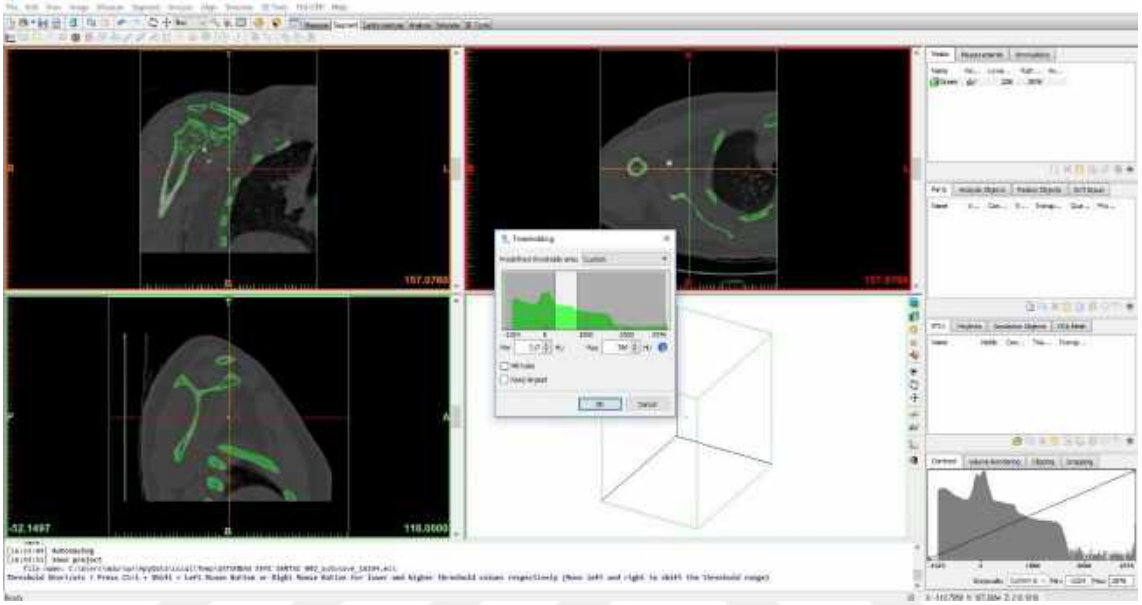
Şekil 2.11. Hastanın omuz ekleminin anatomik koordinatlar ve düzlemlerdeki, aksiyel (sağ üst), sagittal (sol alt) ve koronal (sol üst), görüntüleri

Thresholding

Eşikleme, segmentasyon maskesi oluşturmak için gerçekleştirilen ilk eylemdir. Bu aralıktaki ilgilenilen bölgenin sınırları alt ve üst eşik değeridir. Bu aralıkta gri değeri olan tüm pikseller maskede vurgulanır.

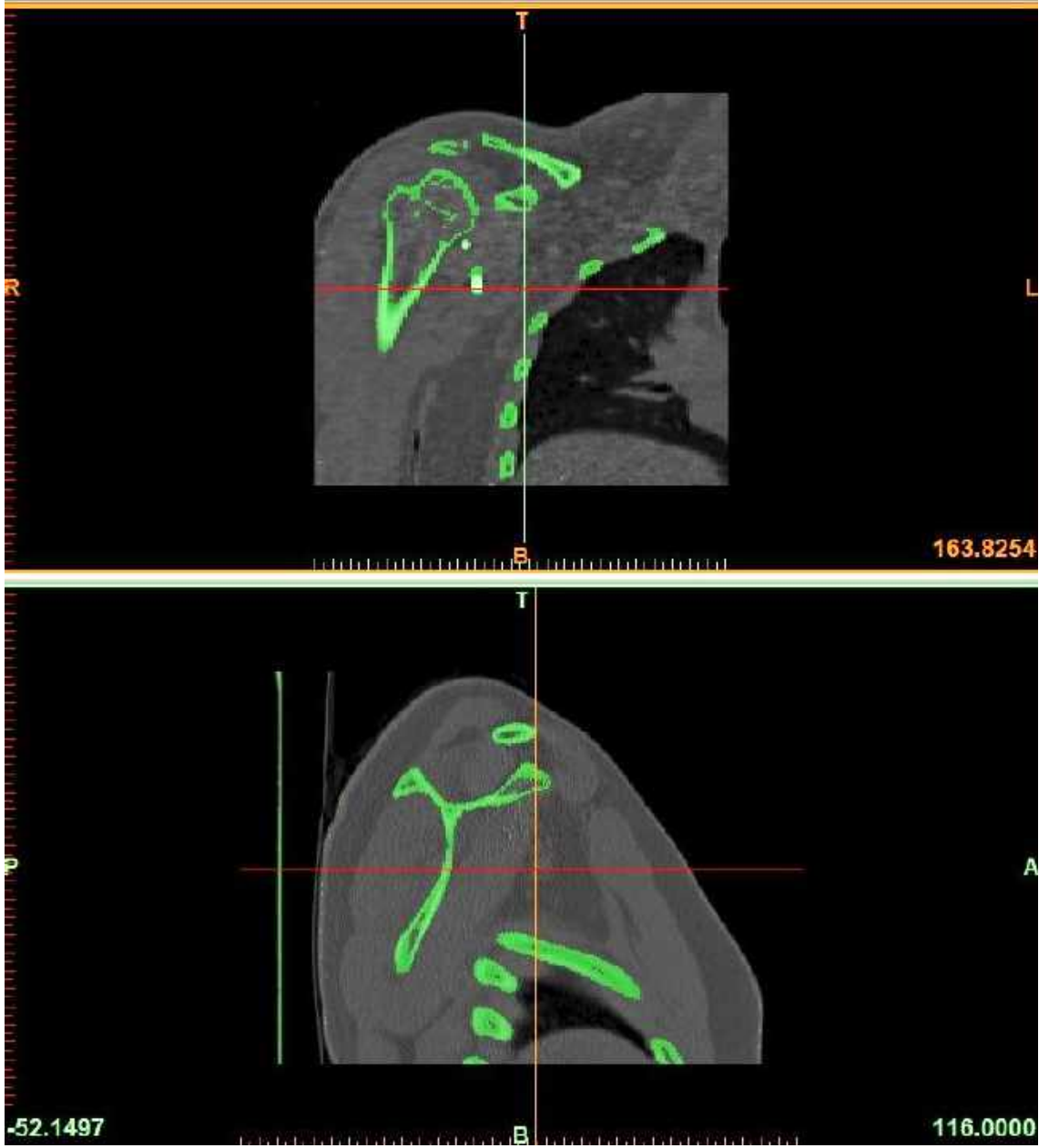
İlk önce programa aktarılan CT taraması görüntüleri için bir threshold (eşik) değeri araç çubuğundan (tool bar) ayarlanması gerekir. Eşik, segmentasyon nesnesinin ilk tanımını oluşturmak için kullanılır. Önceden tanımlanmış eşik değeri, belirli bir doku tipinin eşik değerinin hızlı bir seçimi için izin verir. Eşik programda nesnelerin ihtiyaçlarına göre ayarlanabilir. Eşik değeri, gerçek zamanlı görsel geribildirim ile thresholding araç

çubuğundaki kaydırıcıları hareket ettirerek değiştirilebilir. Eşik değeri eşik araç çubuğunda gösterilecek ve segmentasyon alanı buna göre değiştirilecektir. Eşik için minimum bir değer vardır ve Şekil 2.12’ de gösterildiği gibi kullanıcı tarafından bir maksimum değer ayarlanabilir.



Şekil 2.12. Mimics'teki arayüz. Thresholding fonksiyonu simgesine dikkat edin. Eşiği ayarlamak için diyalog kutusu

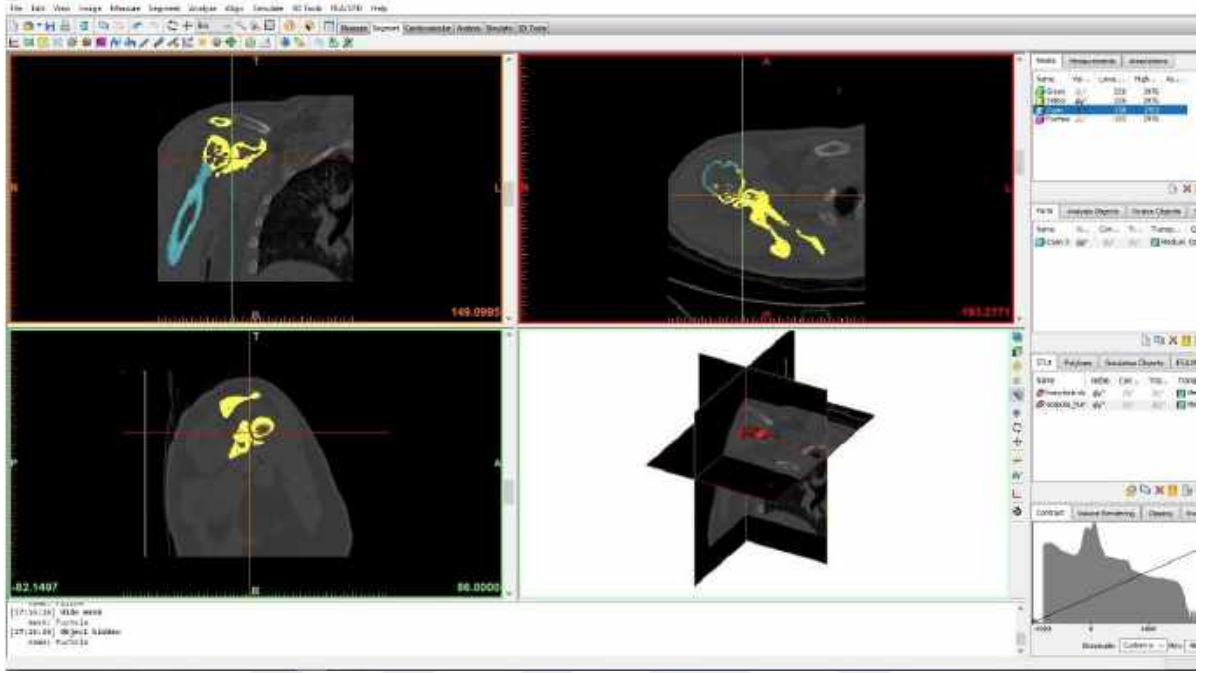
Şekil de gösterildiği gibi yeşil kare simgesine tıklanmıştır. Thresholding diyalog kutusunda, kırmızı daireyle gösterilen kaydırıcıyı ayarlanmıştır. Sürgü ayarlandığında, CT tarama görüntüsündeki farklı malzeme türleri daha parlak bir renkle vurgulanmıştır. Kaydırıcı yalnızca kortikal kemiğin en parlak vurgulandığı noktaya ayarlanmıştır. Mimics 19.0, bir açılır menüden bir yetişkinin kompakt kemiğini seçerek önceden tanımlanmış eşiği istenen eşik ile değiştirmeye izin verir. Bu nedenle, Şekil 2.12 'de gösterildiği gibi sadece çevredeki dokulardan kemiklerin seçilmesi için alt sınır 226 HU (Hounsfield Üniteleri) ve 2976 HU üst sınırı tanımlanmıştır.



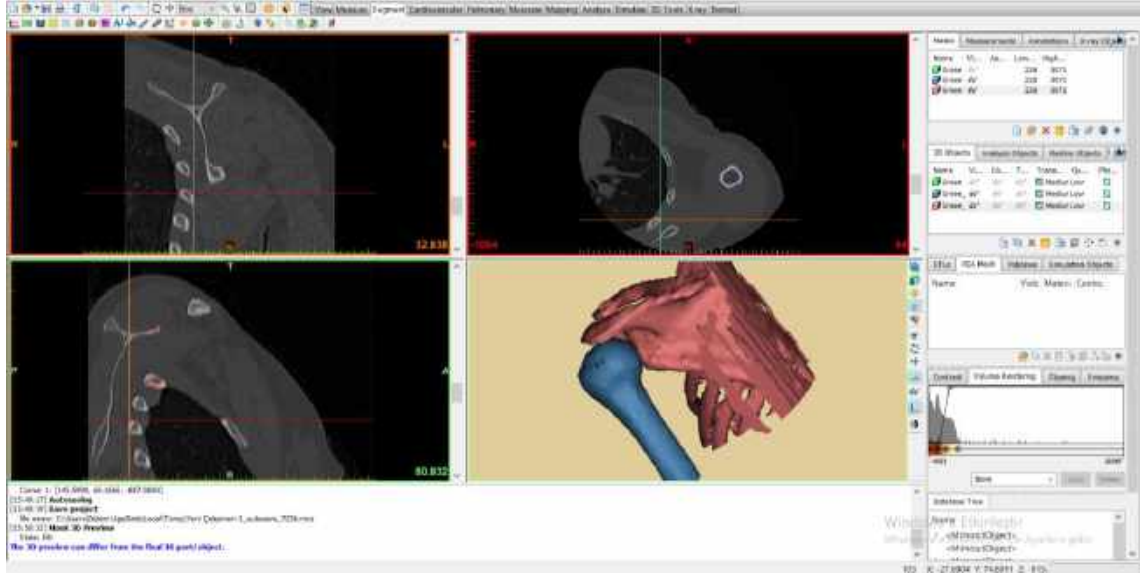
Şekil 2.13. Kemiklerin yumuşak dokulardan segmentasyonu

Thresholding aracı, eşiklenerek yaratılan segmentasyonun birkaç nesneye bölünmesini ve havada yüzen piksellerin kaldırılmasını mümkün kılar. Skapula ve humerus ayrı ayrı seçilmiştir ve farklı maskeler verilmiştir. Örneğin, Humerus'un yeşil alanına bir nokta tıklanmıştır. Ardından program yeni bölümlendirmeyi hesaplamaya başlamıştır. Tüm bunlar Humerus'un işaretli noktaya bağlı yeşil alanlarındaki yeni bir maske oluşturmak için kullanılmıştır. Bu yeni bölümlendirme sarı renktedir. Benzer şekilde, Skapula için

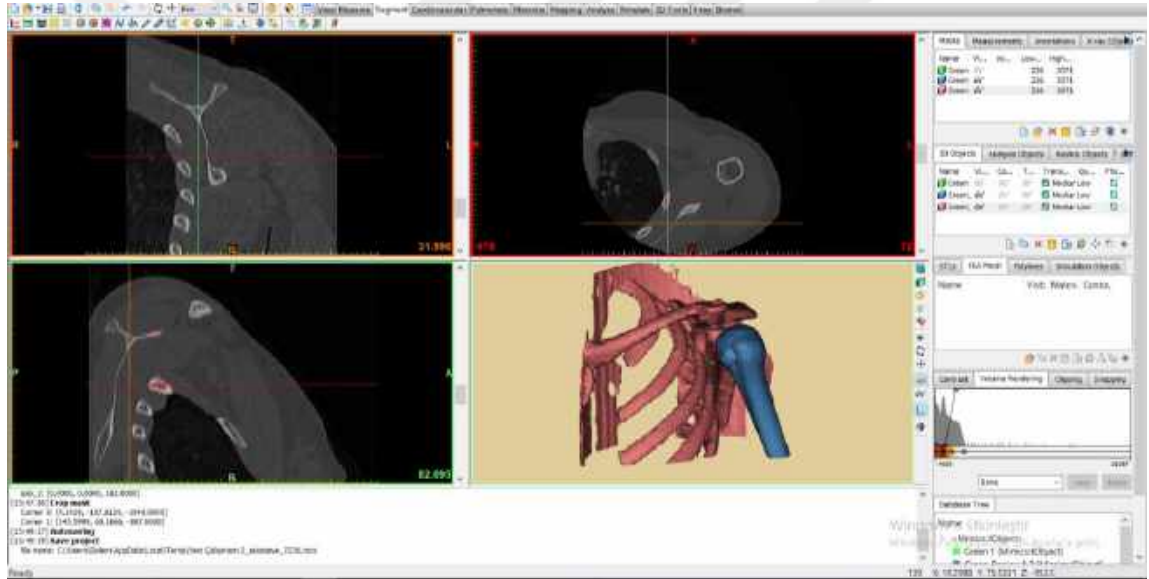yeni bir maske tanımlanmıştır ve karşılık gelen rengi, Şekil 2.14'de gösterildiği gibi camgöbeği rengindedir.



Şekil 2.14. Skapula ve Humerus'a atanan farklı renk maskeleri



Şekil 2.15. Mimics Görüntü İşleme Adımları I



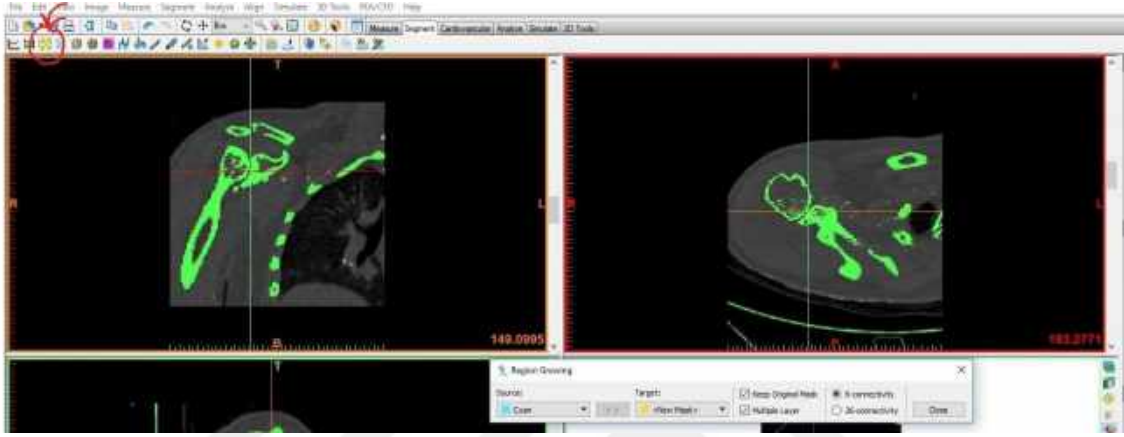
Şekil 2.16. Mimics Görüntü İşleme Adımları II

Region Growing

Region Growing simgesi tıklandıktan sonra, bir sınır seçme talimatını içeren bir iletişim kutusu belirlemektedir. Sadece kortikal kemikle ilişkili bölgelerin seçilmesini sağlamak

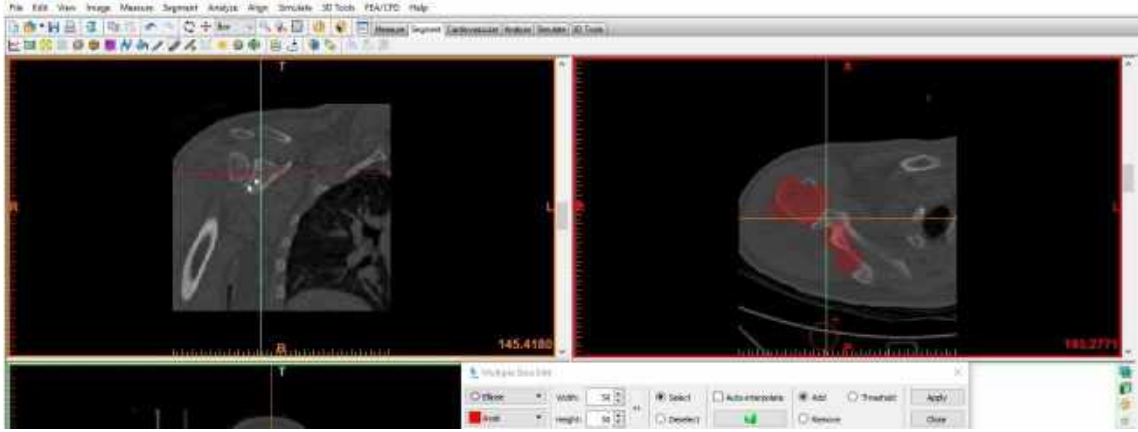
için yukarıdaki şemada gösterildiği gibi kortikal kemiğin en belirgin sınırı boyunca kısa bir çizgi çizilmiştir.

Region Growing, segmentasyonu ayrı parçalara bölmüştür. Bu, ayrı geometrik dosyalar ve daha sonra 3 boyutlu modeller oluşturulmasını sağlar. İstenmeyen pikseller ve artefaktlar manuel olarak elimine edilmiştir. Densite maskeleri içindeki mevcut bazı boşlukları ortadan kaldırmak için boşluk doldurma işlemi gerçekleştirilmiştir. Bu işlem, Şekil 84'de gösterildiği gibi çoklu dilim editörleri kullanılarak elle yapıldı.



Şekil 2.17. Mimics’de Arayüz; region growing işlevini başlatmak için simgeye tıklanır.

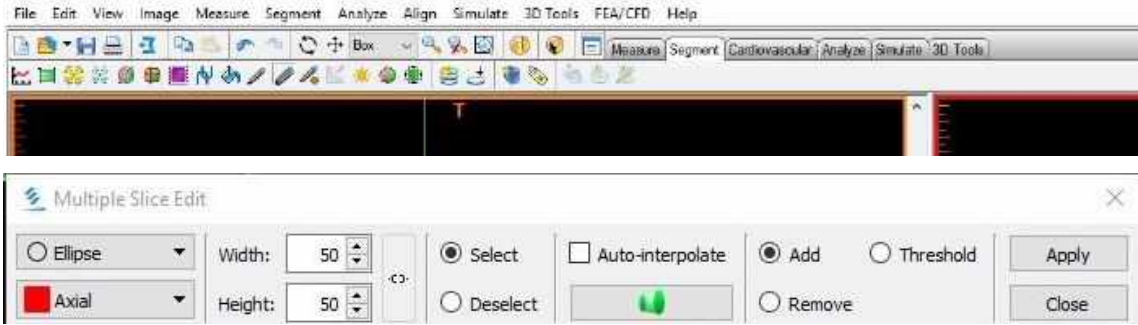
Skapula ve humerus ile ilgili her dilimin tamamen doldurulduğu hassas bir işlem gerçekleştirilmiştir. Doğruluğundan emin olmak için aşağıdaki yaklaşım benimsenmiştir ve Orijinal kesitlerin tutarlılığı etkilenmemiştir. Aslında, dilim başlangıçta fazla doldurulmuş ve daha sonra tüm fazla doldurma, Şekil 2.18’de gösterildiği gibi kemiğin iç sınırına sahip bir daire kesilerek çıkarılmıştır.



Şekil 2.18. Fazlalık ve boşluk yoğunluğunun giderilmesi

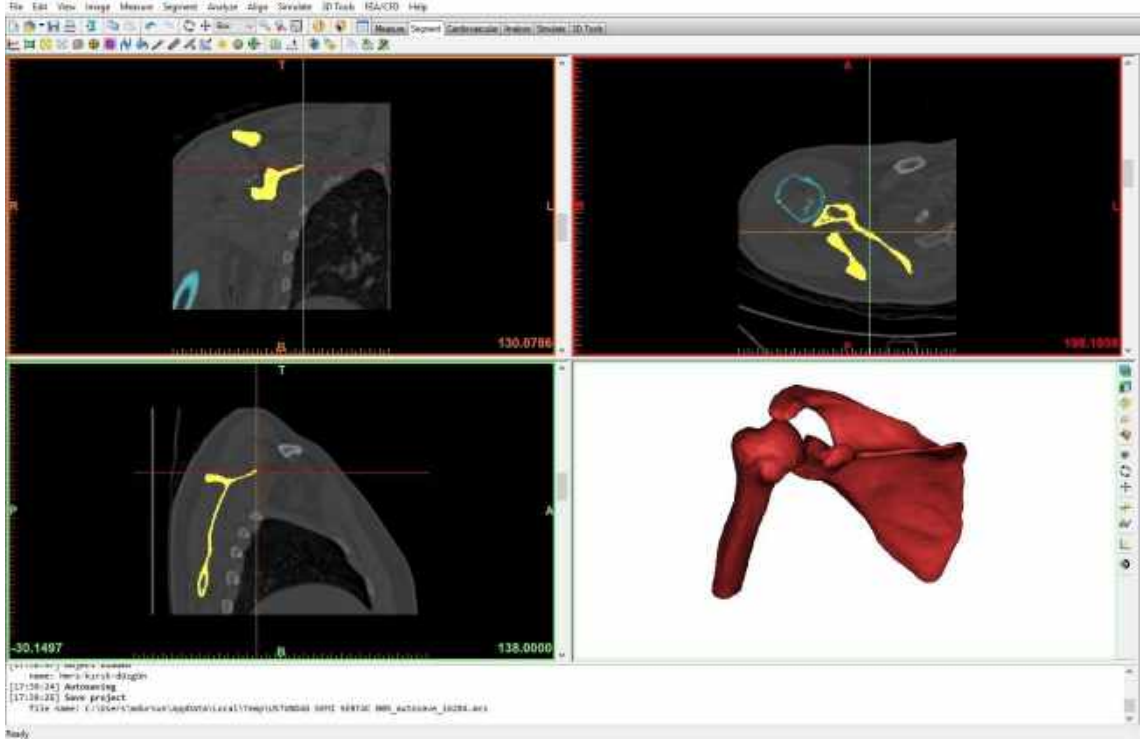Doldurma

Region growing işleminden sonra, Şekil 2.19' da gösterildiği gibi, belirli bir hastanın Omuz eklemi 3D modelini yeniden oluşturmak için Skapula ve Humerus'un bölümündeki boşlukları doldurmak için iki mavi kalemle simge seçilmiştir. Beliren Çoklu Dilim Düzenleme iletişim kutusunda, doldurucunun boyutu kullanıcının tercihine uyacak şekilde ayarlanabilir.



Şekil 2.19. Mimics'de Arayüz. Kemik içindeki boşlukları doldurmak için kullanılan çoklu dilim düzenleme fonksiyonu simgesi

Doldurma işleminin yapıldığı anatomik görünüm 'Kesitlere kopyala' ayarlarından seçilebilir. Doldurma işleminin Şekil 2.19' da gösterildiği gibi gerçekleştirilebilmesi için aktif maske çalışmasının 'Ekle' butonuyla aktifleştirilmiştir.



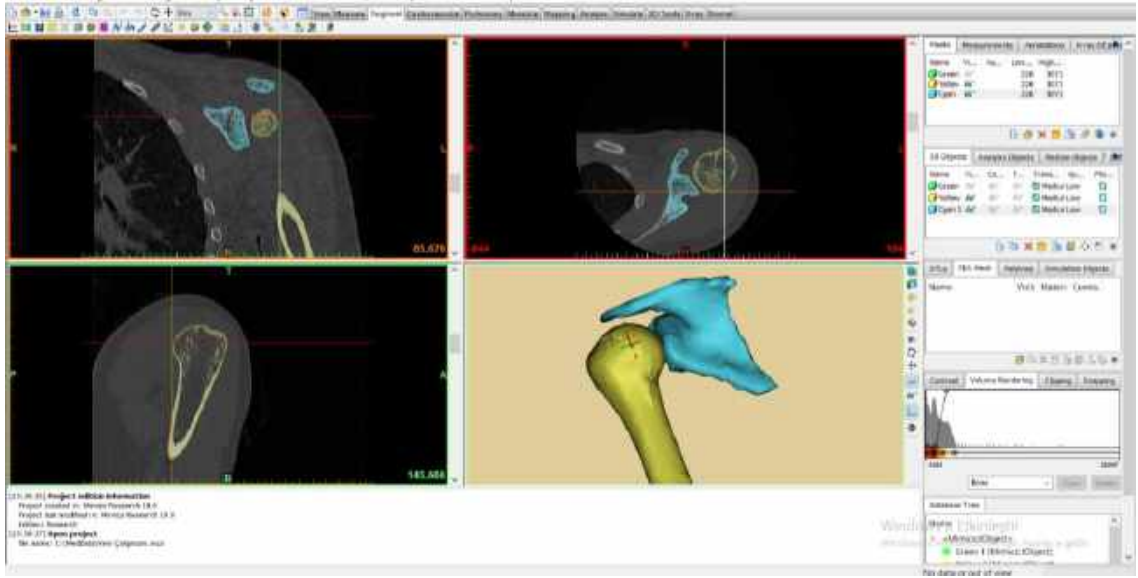
Şekil 2.20. Doldurma arayüzü. Doldurma işleminde sonra hem humerus hem de skapula densite maskeleri.

3D Model Oluşturma

Skapula ve Humerus için üretilen yoğunluk maskeleri üzerinde 3 boyutlu bir hesaplama yapıldı. Ardından, her iki 3D model, hastanın antropometrik verilerini etkilemeden iyi bir yüzey topografyası elde etmek için 0.5'lik bir pürüzsüz faktör kullanılarak wrapping işlemi yapılmış ve konservatif olarak yumuşatılmıştır.

Omuz Modeli

Omuz modeli ileri sonlu elemanlar kas-iskelet modelidir. Bu model omzun kemik yapısını tanılayan parametrelere dayanan üst ekstremitenin kinematiklerini ve dinamiklerini simüle etmeye imkân veren bir modeldir.

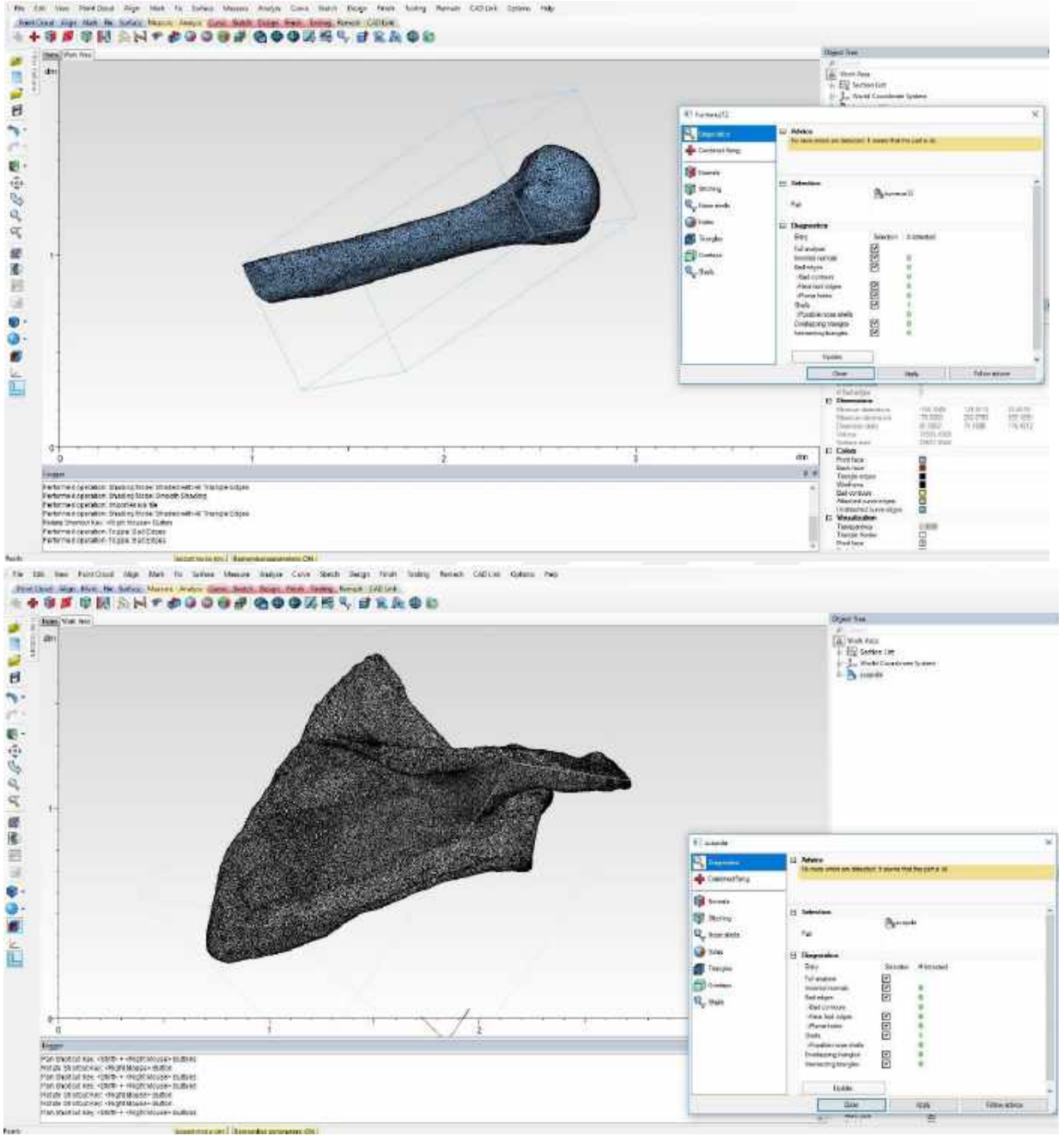


Şekil 2.21. Omuz Eklemine 3 Boyutlu Modeli

3D nesnelere (Skapula ve Humerus) hesaplanması, işlenmiş CT tarama görüntüsüne MIMICS tarafından gerçek kemik şekli ve görünüm için en yakın gösterimi vermektedir. Daha sonra 3D nesnelere yüzeyi için pürüzsüzleştirme ve wrapping işlemleri, modeldeki boşluğu ve fazladan doldurulmuş parçaları ortadan kaldırmıştır. Bundan sonra, 3D modelin yüzeyinin yeniden oluşturulması, yazılımın daha fazla simülasyon için ANSYS'e aktarmak için optimum bir 3D model elde etmesini sağlamaktadır. Bu, simülasyon hatalarını önlemek için kemiklerin 3D modelinin geometrisini ve şeklini minimum hatalarda tutmaya yardımcı olan bir işlemdir.

Remeshing

Remesh düğmesine tıklandığında, Skapula ve Humerus için aşağıdaki Şekil 2.22 'deki gibi yeni bir pencere açılmaktadır. Remeshing işleminin temel amaçları, detay miktarını azaltmak, kaliteyi korurken nesnenin üçgenlerini azaltmak, nesnenin üçgenlerinin kalitesini arttırmak ve fazladan kısımları çıkarmaktır. Ayrıca, kötü açıların veya kenarların olmadığını kontrol etmek için fix menüsü kullanmak da mümkündür. Ek olarak, fix menüsü aşağıdakileri içeren tam bir analiz yapar: kötü kenarlar, kötü konturlar, kabukları, gürültü kabukları, üst üste gelen üçgenler ve kesişen üçgenler.



Şekil 2.22. Remesh işlemi gerçekleştirilmiş Humerus ve Skapula

Aşağıdaki adımları manuel olarak uygulamak gerekli örgüsel ağın elde edilmesini sağlamak için takip edilmiştir.

Adım 1: 3D nesne pürüzsüzleştirilmiştir.

Adım 2: Nesne düzeltilmiş ve üçgenler azaltılmıştır.

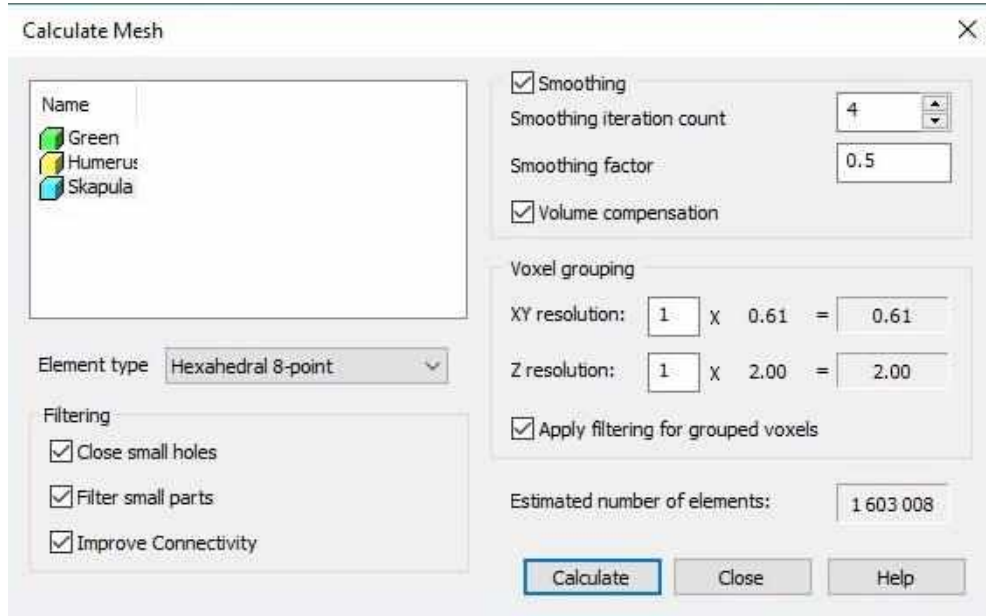
Adım 3: Otomatik Remeshing aracı kullanarak nesneyi remeshlenmiştir. Otomatik Remesh işlevi gerçekleştirerek dış çizgiler kaldırılmıştır.

Adım 4: Küçük üçgenler çıkarılmıştır. Remeshing Sekmesi altında, adaptive remesh menusundan seçilerek üçgenler azaltılmıştır.

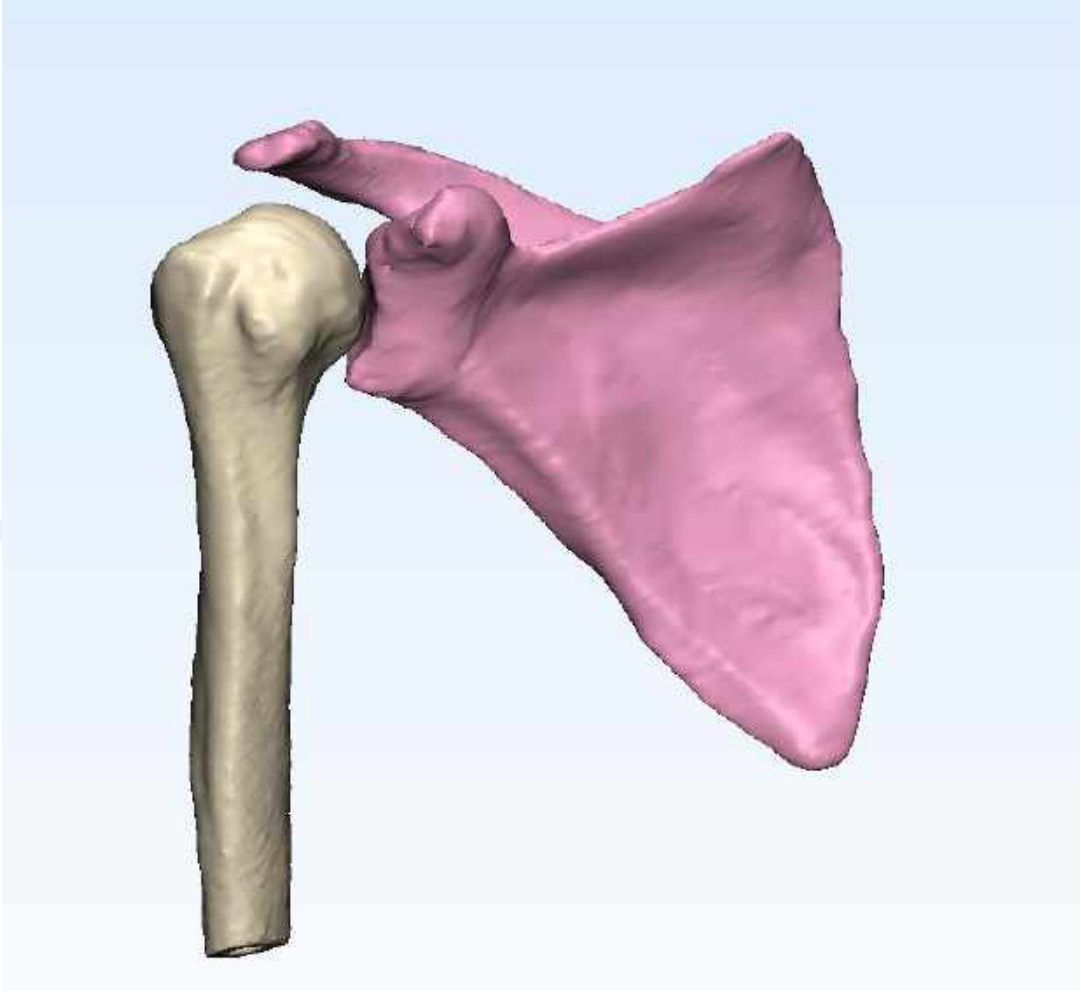
Adım 5: 'Self intersection' testi seçilmiştir. Sabitleme → Kendinden kesişen üçgen seçilmiştir. Bu noktada hiçbir kavşak bulunmaması gerekmektedir.

Adım 1 ila 5, ekranın sağ tarafında görüntülenen histogram 0,3 veya daha düşük bir kalite parametresinin üzerinde olacak şekilde kaydırılınca kadar tekrar edilebilir. Burada, ANSYS' in Şekil 2.22'de gösterilenle başa çıkmasını sağlayan yaklaşık 0.05 geometrik hataya ulaşılmıştır. Bu, yüzey ağının ANSYS' te FE işlemesi için uygun olmasını sağlamak içindir. ANSYS, ağ içindeki büyük üçgenlere karşı çok hassastır. Şekil 2.22, ANSYS' e aktarılmadan önce yeniden yapılandırılan 3D modellerin son görünümünü göstermektedir.

Mesh Yapısı için eleman tipi heksahedral-8-point olarak seçilmiştir (Şekil 2.23).



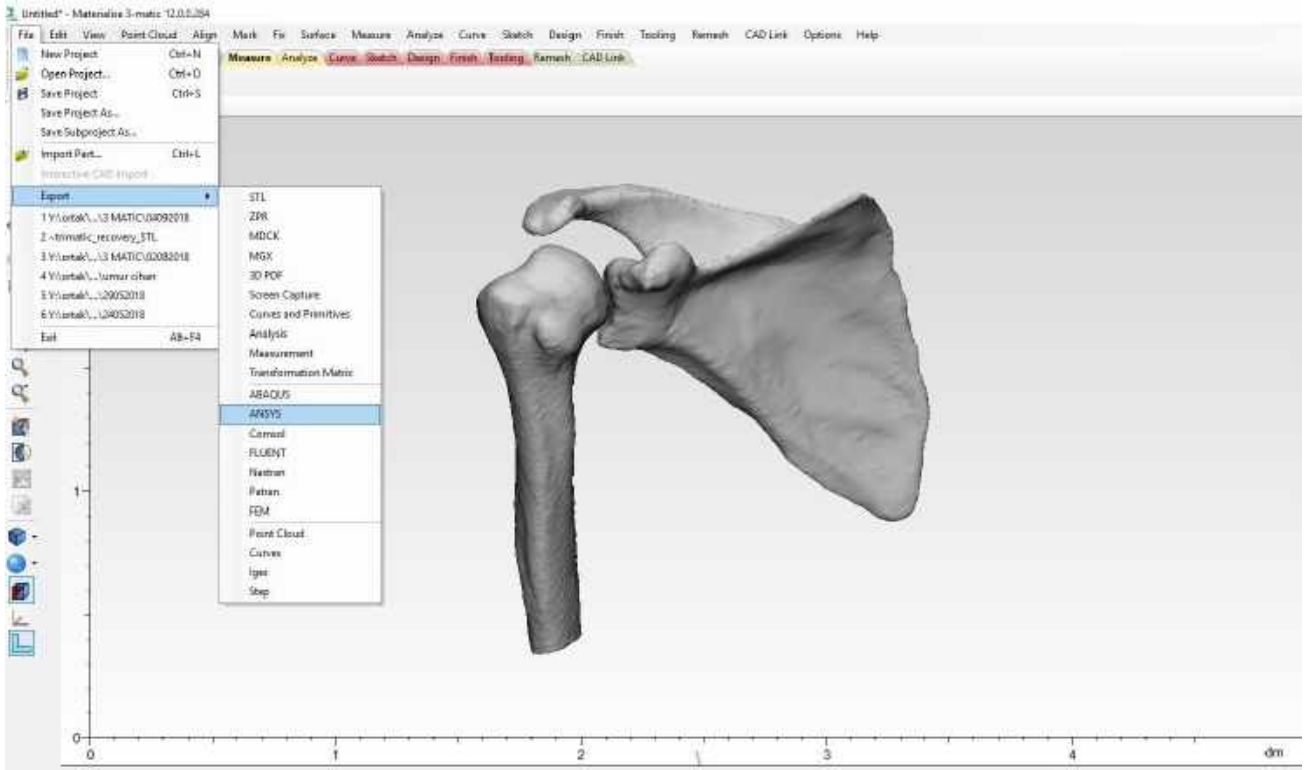
Şekil 2.23. Mesh Yapısında eleman tipinin



Şekil 2.24. Remesh işlemi gerçekleştirilen parçaların, Scapula ve Humerus son görünüşü. 3D Yeniden Oluşturulmuş Omuz Modeli

ANSYS' e aktarma:

Materialise 3 Matic programındaki son adım, FE analizini başlatmak için yeniden yapılandırılan 3D modellerini ANSYS' e dışa aktarımıdır. Şekil 3D modelleri ANSYS' e gönderme adımlarını göstermektedir.



Şekil 2.25. Mesh'i ANSYS' e aktarma adımı

2.1.6.4. Üç Boyutlu Katı Modelleme

2.1.6.4.1. 3D Katı Modelleme Açıklama

Yaratılan matematiksel görüntüler üç boyutlu CAD bilgisayar yardımcı tasarım sistemlerinde kullanılır. Katı modeller CAD yazılımını kullanarak üretilir. İmplant tasarımı ve optimizasyonu için en çok kullanılan CAD yazılımı "Unigraphics NX" (Unigraphics Solutions GmbH, Cologne, Germany) dir.

2.1.6.4.2. Yapılan 3D Katı Modelleme Çalışması

Bu çalışmada omuz replasman cerrahisine ihtiyaç duyan hastalar için ters omuz protezi tasarlanmıştır. Bu tasarım literatürden elde edilen bilgiler ve var olan ticari protezler göz önünde bulundurularak oluşturulmuştur. Hastaya özel daha anatomik tasarım planı bu çalışmada özgün bir özelliktir.

Mimics'de proseslenen görüntüyü tamamen üçgensel yüzeyel örgülere çeviren 3-Matic (Materialise NV, Leuven, Belçika) medikal tasarım yazılımı protez tasarım kısmı için kullanılmıştır.

3-Matic Yazılımı:

Materialise 3-matic, CAD araçlarını ön işleme (ağ oluşturma) özellikleriyle bir araya getiren bir yazılımdır. Bunun için, tıbbi görüntülerin (Mimics'ten) bölümlendirilmesiyle elde edilen anatomik veriler benzeri serbest biçimli 3 boyutlu veriler için uygun hale getirdiği üçgen bağlantı (STL) dosyaları üzerinde çalışır. Bu şekilde 3-matic, Anatomik CAD veya Materialise'in ifade ettiği şekilde 'Anatomi Tasarımı'na olanak tanıyan bir araç olarak görülebilir.

3-matic, STL formatı veya çok sayıda CAD formatlarındaki anatomik verilerin ve diğer 3 boyutlu nesnelerin içeri aktarımında kullanılabilir: CATIA, IGES, STEP, vb. Nesneler yüklendikten sonra, 'Anatomi Tasarımı'nın ölçüm, tasarım, modelleme ve 3 boyutlu baskı dahil birçok uygulamasında kullanılabilir.

3-matic modülleri kullanıcıların, kapsamlı 3 boyutlu ölçümler ve analizler gerçekleştirmesine, bir implant veya cerrahi kılavuz tasarlamasına veya ağı sonlu eleman modelleme için hazırlamasına olanak sağlar.


3-matic Medical (Materialise NV, Leuven, Belçika), bilgisayar yardımlı tasarım ve tıbbi ekso ve endo protezler, hastaya özel tıbbi ve diş/ortodonti aksesuarları ve diş restorasyonlarının üretiminde kullanılacak bir yazılım olarak tasarlanmıştır.

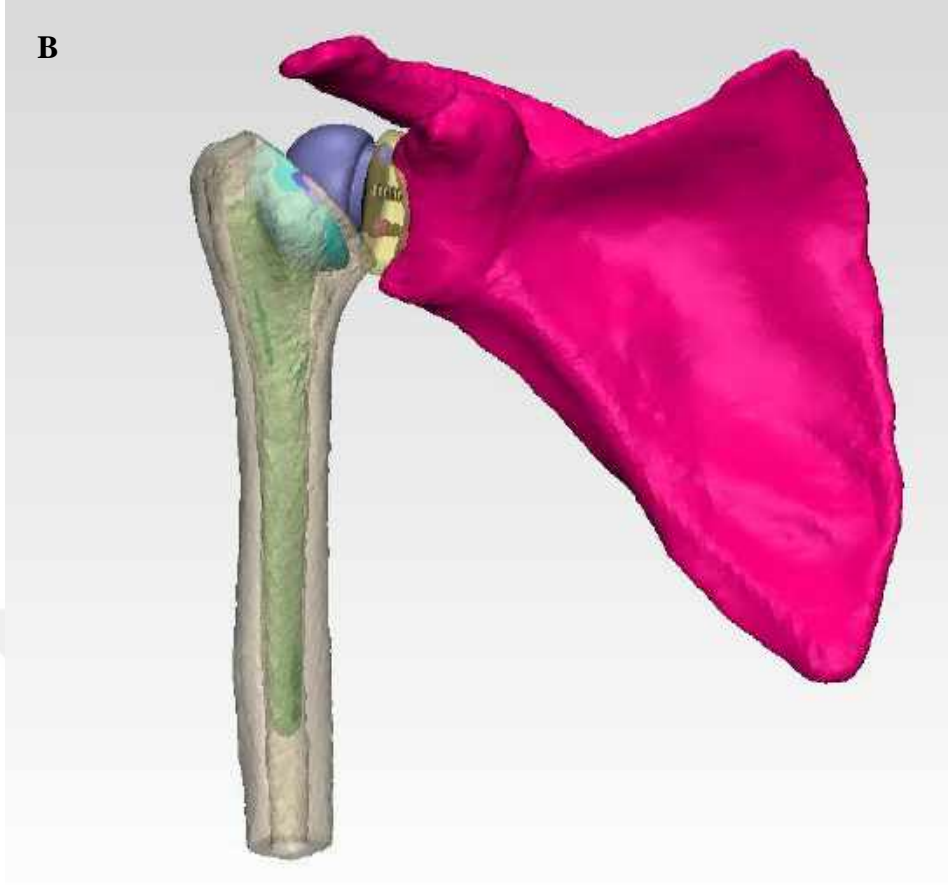
İşlem yapmak için öncelikle yazılım, bilgisayarda çalıştırılmıştır. Başlamak için **Başlangıç Düğmesi → Tüm Programlar → Materialise → 3-matic** ögesini tıklanmıştır. Klinik uygulamalar için Medical sürüm kullanılmıştır.

Anatomik geometrilerin şekilleri standart şekillere uymaması sebebiyle üçgensel örgü modelleri bu anatomik yapılar için en uygun örgü modelidir. Protezin sap kısmı hastanın


humerusunun kanal boşluđuna en uygun şekilde ve boyuttur. Ek olarak, protez sapının dıř kısmı kemik tutunmasının sađlanması amacıyla pürüzlü yüzey olarak tasarlanmıřtır. Dahası, protezin kemiđe sabitlenmesi için sapın yüzeyinde çiviler için delikler oluşturulmuřtur.

Humerus başının yüzeyinde protezin ultra yüksek moleköl ađırlıklı polietilen (UHMWPE) inserti için 360° lik bir kanal açılmıřtır. Bu kanalda polietilen kısımların hareketinin engellenmesi için küçük çıkıntılar inşa edilmiřtir. Polietilen kısmın yüzeyi humeral kürenin serbest hareketi için büyük açı şeklinde oluşturulmuřtur. Ayrıca scapula ve humeral küreyi bir arada tutan bir çivi protezin posterior kısmına yerleřtirilmiřtir. Yine scapula ve humeral kürenin birbirine bađlanması için uygun bir yüzey yaratan ayrı bir polietilen parça skapulaya iki çivi ile sabitlenmiřtir (řekil 2.26).

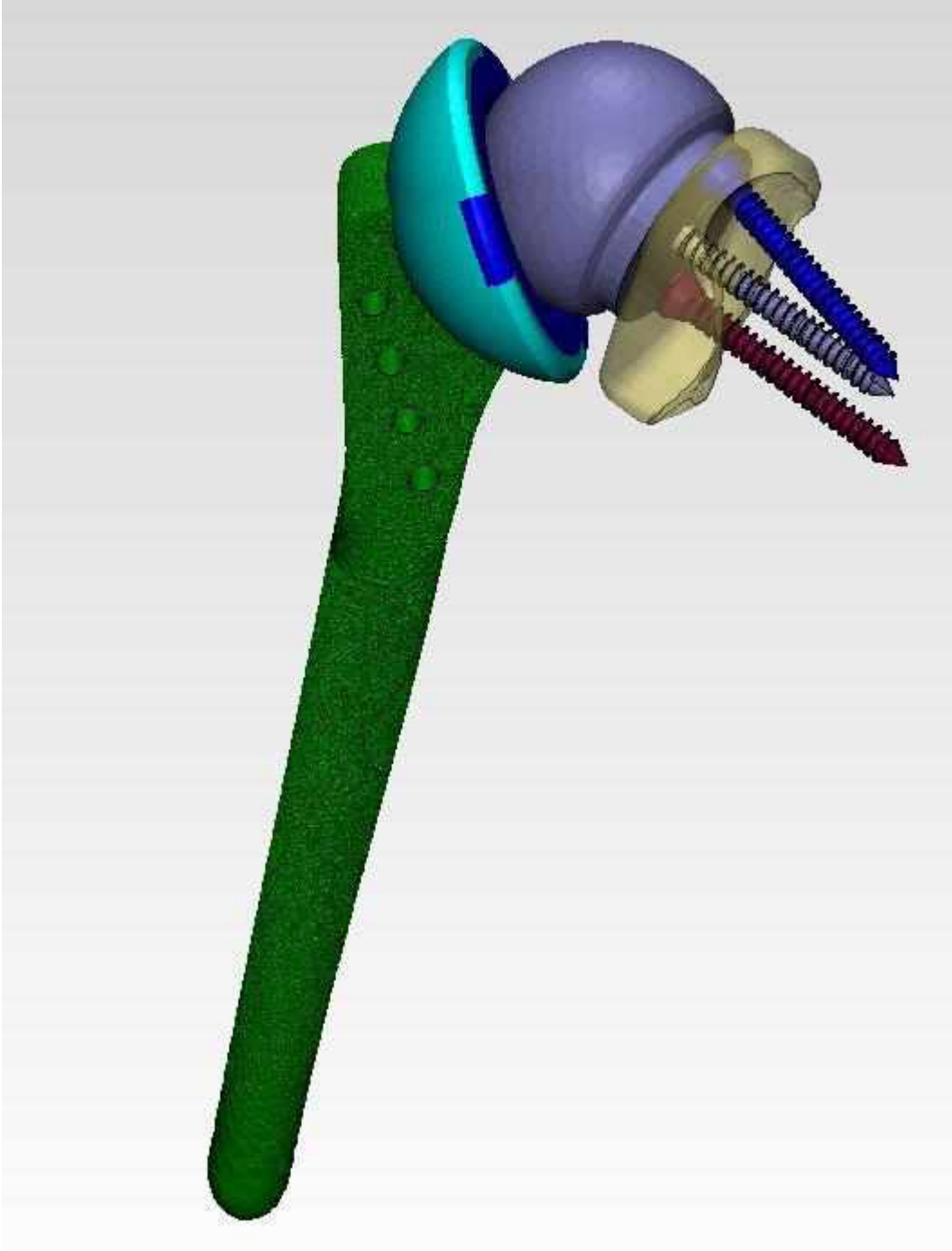




Şekil 2.26. Cerrahi Operasyon için Protezin 3D Katı Model Tasarımı **A.** Protez kısımları açık gösterimi **B.** Protezin kemik içerisindeki görünümü.




Şekil 2.27. Ters Omuz Protezi ve Skapula Kemiđi




Şekil 2.28. Ters Omuz Protezi Tüm Bileşenleriyle



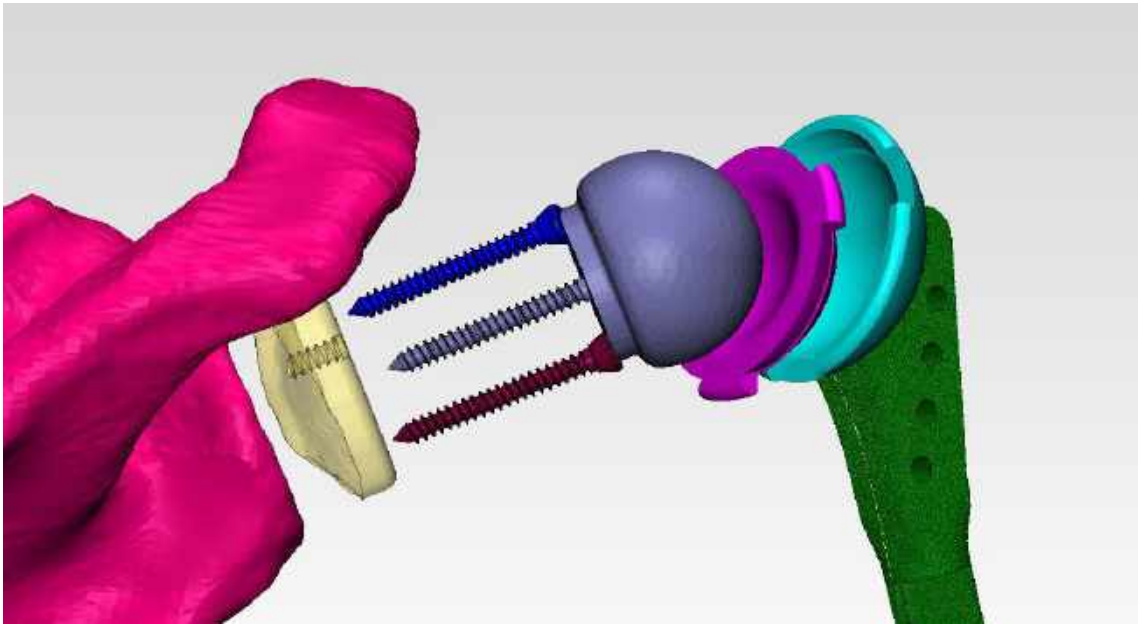
Şekil 2.29. Ters Omuz Protezinin Humeral Sapı



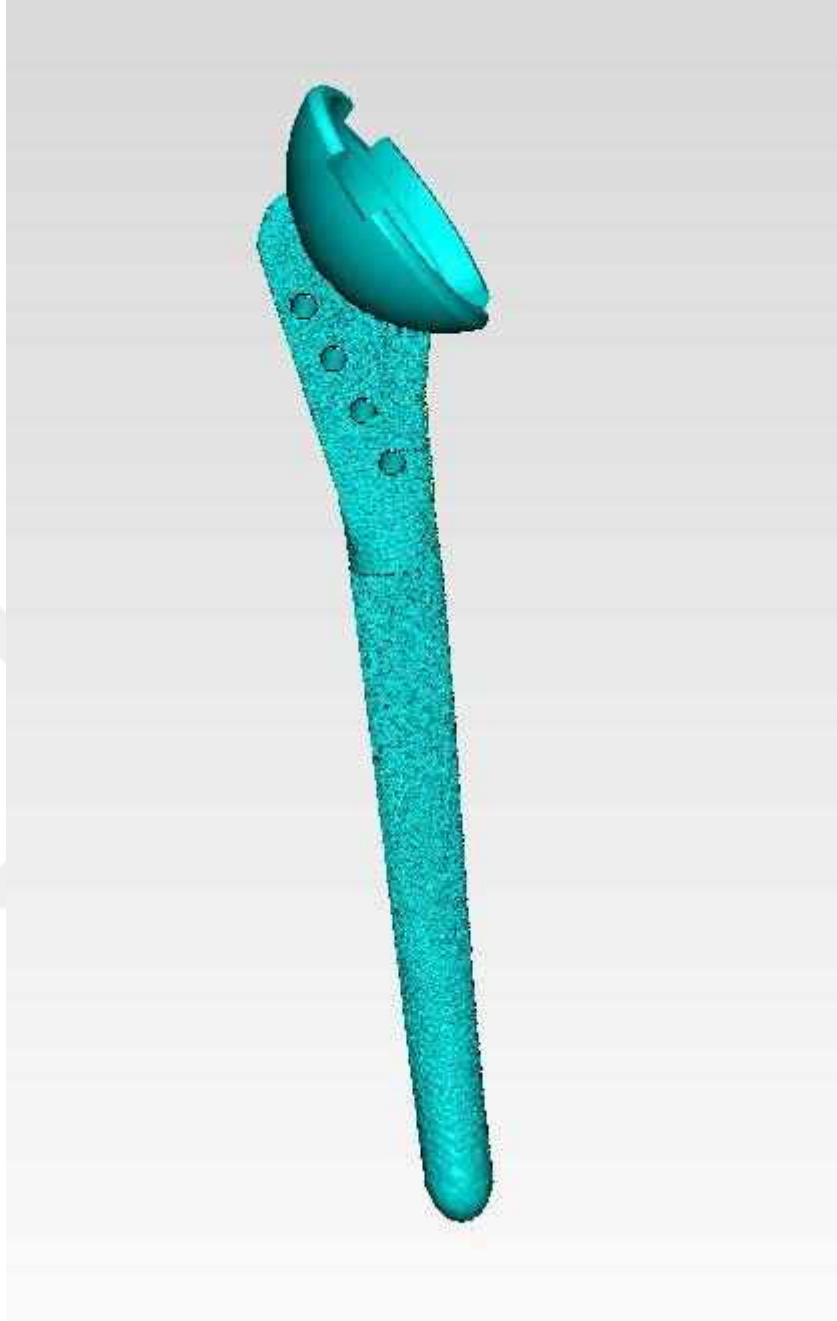
Şekil 2.30. Ters Omuz Protezinin UHMWPE Humeral Kabı



Şekil 2.31. Ters Omuz Protezi Bileşenleri Ayrılmış Gösterimi



Şekil 2.32. Ters Omuz Protezi Bileşenlerinin Ayrı Biçimde Gösterimi



Şekil 2.33. Ters Omuz Protezi Humeral Sapı II

2.1.6.4.3. Protez Tasarımında göz önüne alınan anatomik veriler

Tasarım geliştirilmesinde literatürde de yer alan anatomik ve biyomekanik bilgiler ve Paul Grammont'un temel prensipleri de göz önünde bulundurulmuştur.

2.1.6.4.3.a. Humeral Baş Anatomisi

Humeral baş çapı ortalama 24 mm (19-28 mm aralıkta), humeral baş kalınlığı ortalama 19 mm (15-24 mm aralıkta) ' dir. Her iki değişken de humeral baş merkezi ve humeral shaftın uzun eksenini arasındaki uzaklık olan humeral baş offseti ile korelidir. Koronal düzlemde, humeral baş offseti humeral shaft merkezine 7-9 mm medialdir. ^[40]

2.1.6.4.3.b. Glenoid Kavite Anatomisi

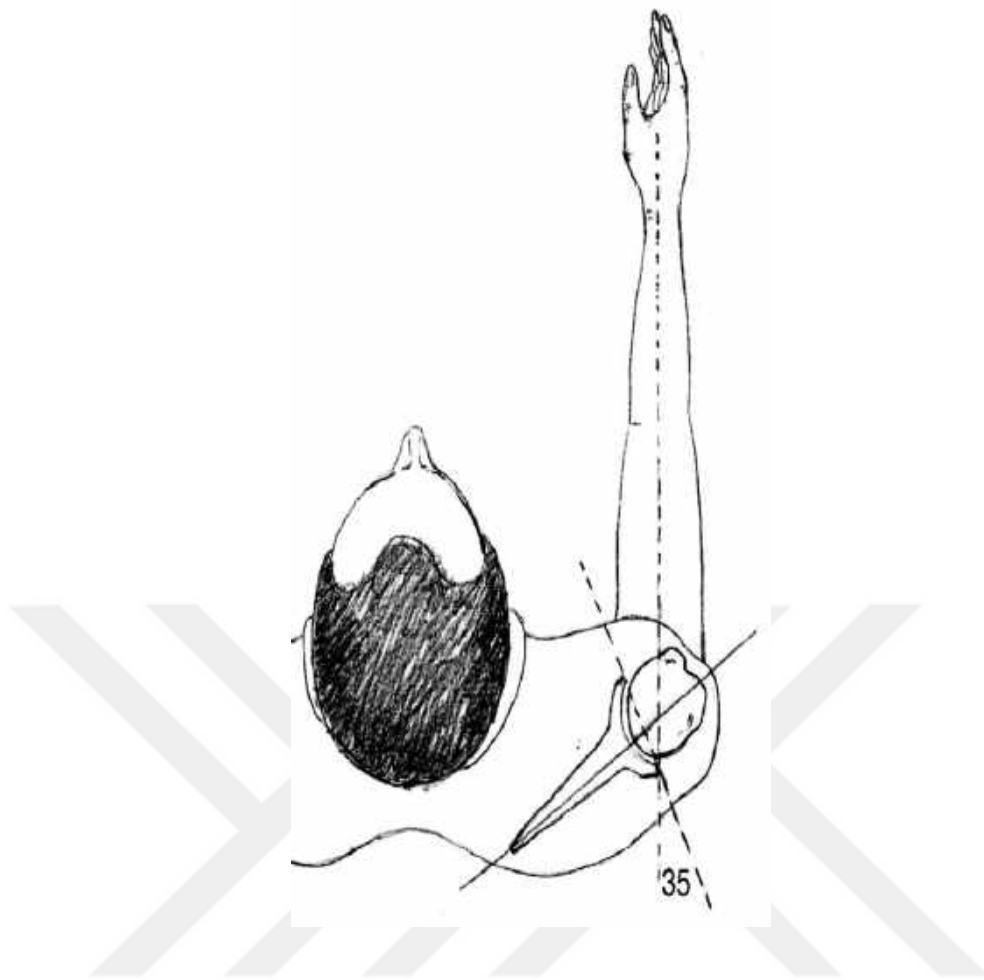
Normal glenoid armut şekli görünümündedir inferior yarımdayken (ortalama 29 mm) superior yarımını (ortalama 23 mm) daha kısa anteroposterior boyuttadır. ^[40]

2.1.6.4.3.c. Humeral boyun shaft açısı

Ortalama 40° dir fakat kişiler arasında 30° ila 50° derece arasında değişkenlik gösterir. ^[40]

2.1.6.4.3.d. Glenohumeral Eklem Artiküler Geometrisi

Humeral başın artiküler yüzeyi 45° ye varan eğimdedir arkaya eğimi distal humerusun epikondiler eksenine göre 35° dir. (Şekil 2.34). Glenoidin eklem yüzeyi, skapulanın medial sınırına göre 5° lik keskin bir eğime sahiptir ve skapula düzlemine göre 7° lik arka eğimi mevcuttur. Humeral başın eklem yüzeyi 155° glenoidin sadece 76° lik bir açısı vardır. Bu farkın sebebi glenohumeral eklem yalnızca 79° lik yükselmeye izin vermesidir. Kol 41° lik skapulotorakik hareket ile birlikte 120° yükselebilir. Bu da zorunlu eksternal rotasyonun üstündedir. ^[40]



Şekil 2.34. Glenoidin 35° arkaya eğimini gösteren glenohumeral eklem transvers görünüşü ^[40]

2.1.6.4.3.e. Glenohumeral Eklem Stabilitesi

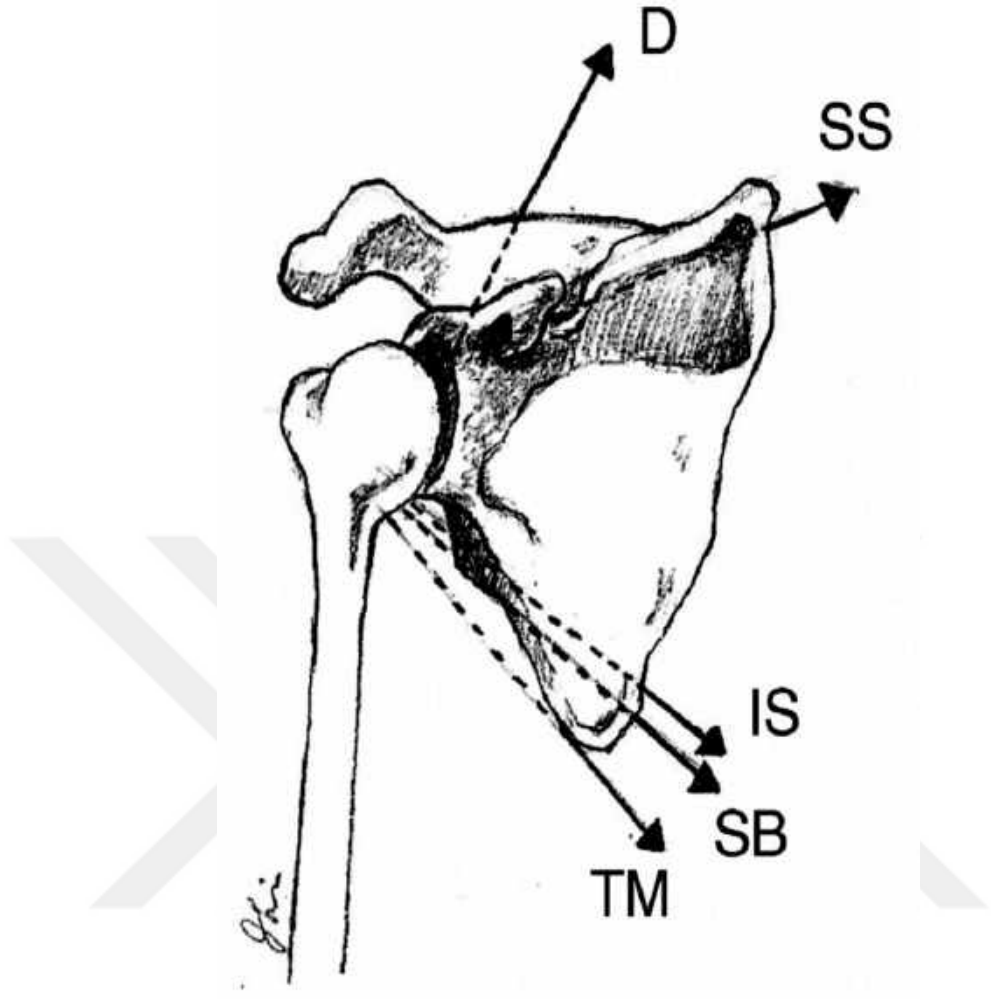
Kalça eklemi tersine glenohumeral eklem, az doğal kemik stabilitesi ile minimal kısıtlıdır. Eklem stabilitesi statik ve dinamik engellerin birbirine bağlı ağı ile korunmaktadır (Tablo 2.2.). ^[40]

Tablo 2.2. Glenohumeral eklemin statik ve dinamik stabilizörleri ^[40]

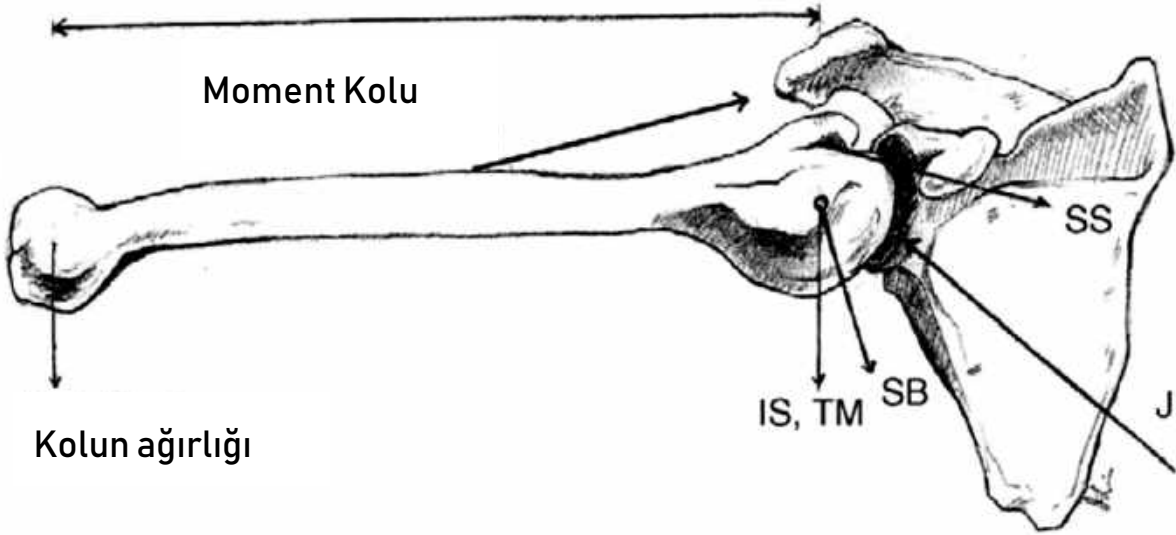
Statik		Dinamik		
Kapsüller ligamentler:	Eklemsel:	Skapulohumeral:	Axioskapular:	Axiohumeral:
Kapsül	Humeral baş	Supraspinatus	Trapezius	Latissimus dorsi
Labrum	Skapular eğim	Infraspinatus	Rhomboids	Pektoralis major
Glenohumeral Ligament	Eklem uyumu	Subskapularis	Serratus anterior	
Korakohumeral Ligament	Negatif eklem içi basınç	Teres major	Levator skapulae	
		Teres minör		
		Bicepsin uzun başı		
		Deltoid		

Deltoid kası, omuzdaki en kuvvetli kastır ve kol ağırlığının 6 katı kuvvet üretebilir. Glenohumeral eklemden en büyük moment koluna sahiptir ve kol kaldırılmasında superior olarak 63° lik rol oynamasıyla kol için en etkili kastır. (Şekil 2.35). ^[40]

Normal omuzda 30° abdüksiyonda deltoid tek başına 70% tork sağlarken 90° abdüksiyonda 85% sağlar. ^[40]

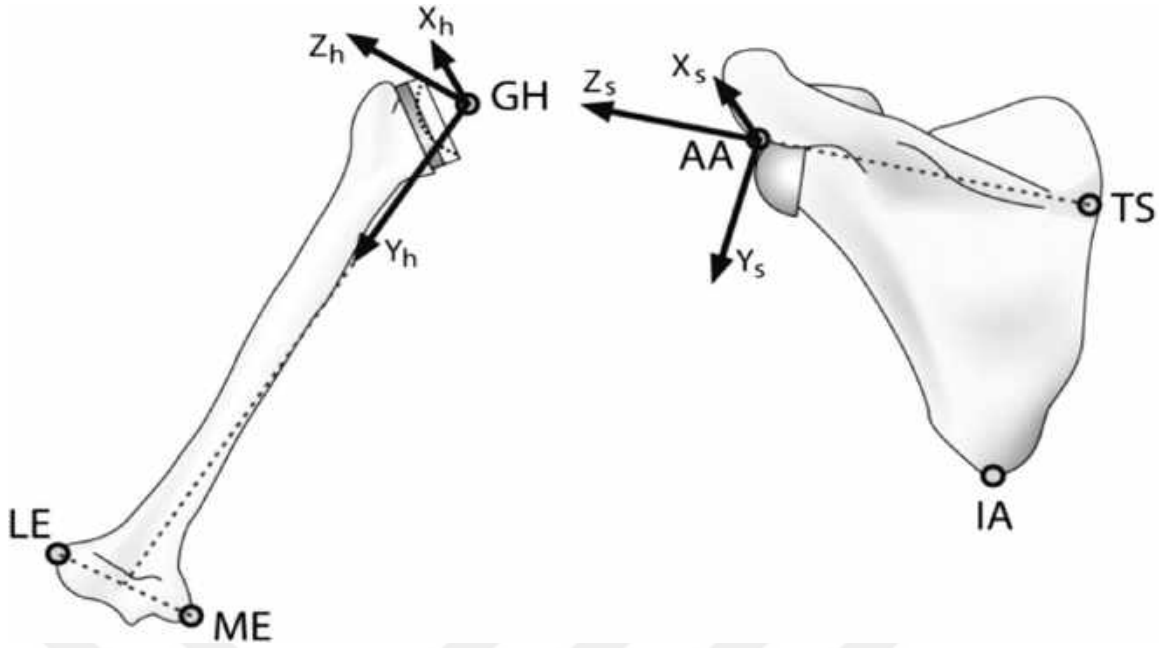


Şekil 2.35. Vücut tarafında kol dinlenmedeyken rotator kaf kuvvetlerinin yönü (D- Deltoid, SS- Supraspinatus, IS-Infraspinatus, SB-Subscapularis, TM-Teres Minor) ^[40]

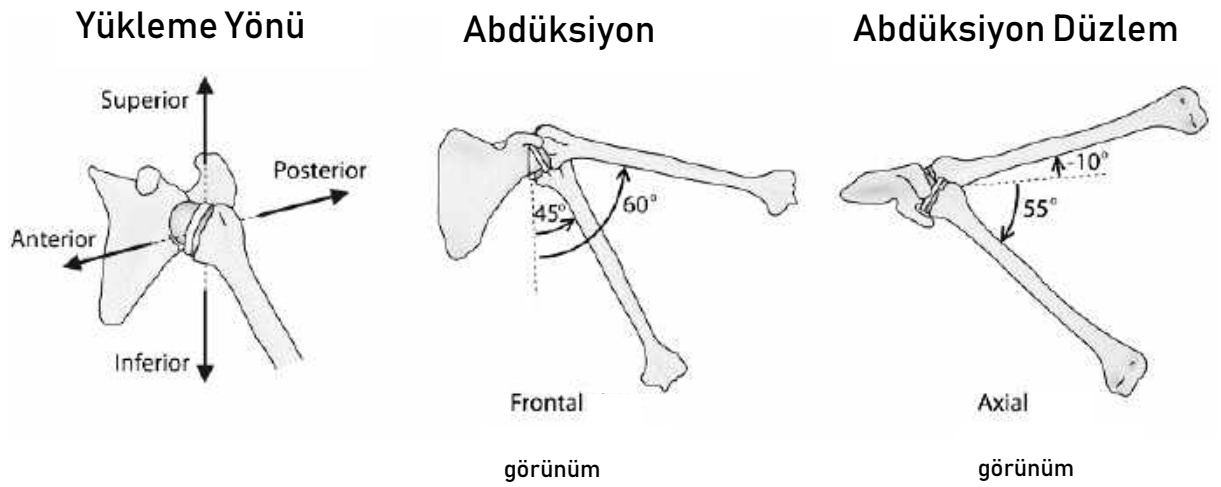


Şekil 2.36. Kolun 90° abdüksiyonunda glenohumeral ekleme etki eden kuvvetlerin serbest cisim diagramı (D--Deltoid, SS----Supraspinatus, SB--Subscapularis, IS----Infraspinatus, TM---Teres minor, J-eklem reaksiyon kuvveti).^[40]

Aşağıdaki Şekil 2.37' de görüldüğü gibi omuz açıları Uluslararası Biyomekanik Derneğinin tavsiyelerine uyan koordinat sistemine göre hesaplanmıştır. Omuz açıları, adüksiyon, abdüksiyon düzlemi ve iç rotasyon açılarıyla sonuçlanan YXY Euler sekansına dayanarak hesaplanmıştır. Abdüksiyon açısı dinlenme anındaki kolu temsilen 0° li glenohumeral yükselmeyi ölçer. Abdüksiyon düzlem açısı yatay fleksiyon ile benzerdir. İnternal rotasyon humerusu uzun eksenini rotasyonunu temsil eder.^[41]

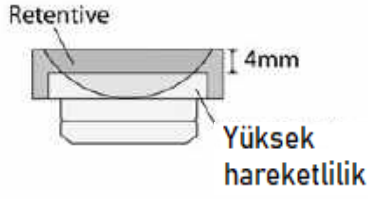


Şekil 2.37. Kullanılan koordinat sistemleri. ME, medial epikondil; LE, lateral epikondil; GH, glenohumeral eklem merkezi; AA, akromiyon açısı; TS, üçgen omurga; IA, iç açı. Humeral koordinat sisteminin orjini GH'dedir; Y_h GH den LE ve ME ortasındaki çizgidir; X_h ME, LE ve GH anterior noktalarının oluşturduğu düzleme normaldir; Z_h, X_h ve Y_h nin çarpızcıdır. Skapular koordinat sisteminin orjini AA dadır; Z_s TS den AA ya çizilen noktalı çizgidir; X_s is AA, TS, ve IA tarafından oluşturulan düzleme normaldir; Y_s, z_s ve X_s in çarpızcıdır. [41]

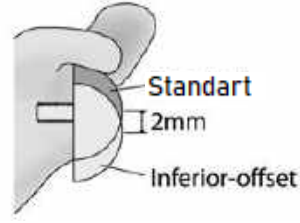


Şekil 2.38. Humeral yuvanın skapulaya çarpmadığı omzun hareket aralıkları [41]

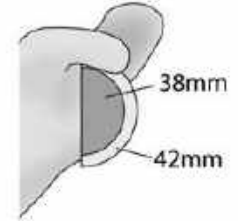
Soket derinliđi



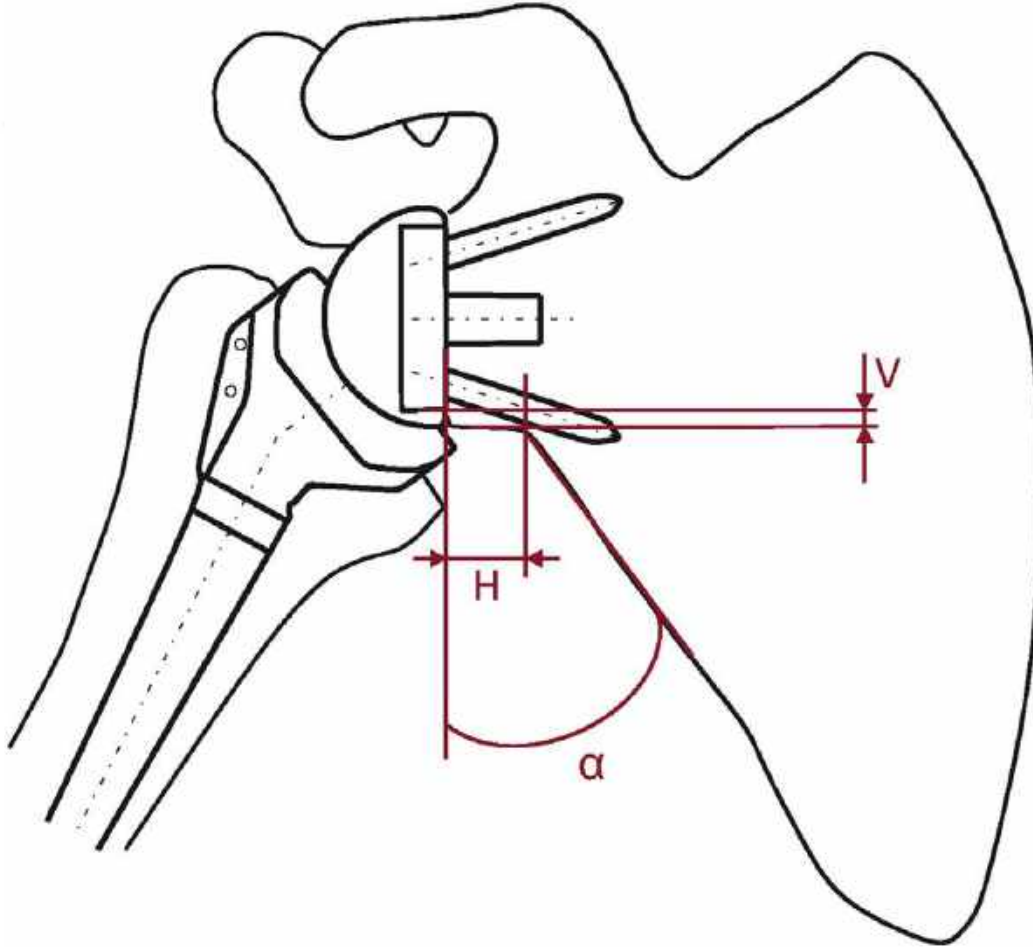
Glenosfer derinliđi



Glenosfer çapı



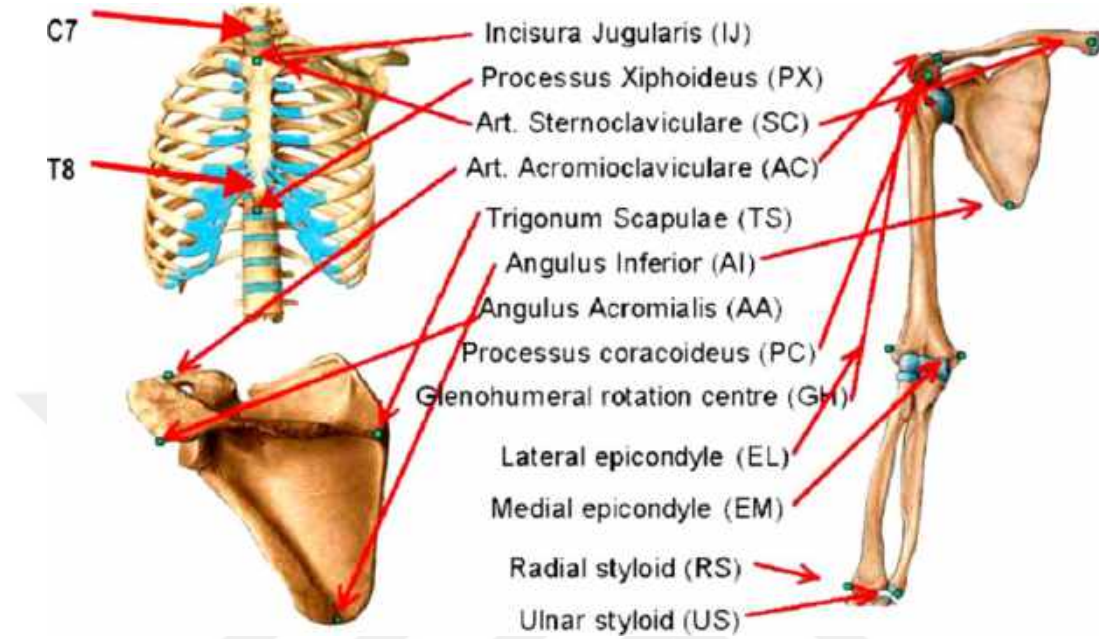
Şekil 2.39. Delta XTEND (DePuy Inc. Warsaw, IN, USA) protezinde boyutlar ve seviyeler (level).^[41]



Şekil 2.40. Skapula anatomisini karakterize ederken kullanılan anatomik parametreler: Metaglène implantasyon yüksekliđi (V), metaglène'in alt çıkıntısı ile glenoidin alt tarafı arası uzaklık olarak tanımlanır. Lateral sütun açısı (α), skapulanın yan kenarı ile alt skapula boynu arasındaki açı. Skapula boynu uzunluđu (H).^[42]

2.1.6.4.4. Biyomekanik Derneğinin Yayınladığı Uluslararası Standartlar

Bu çalışmada anatomik landmark'lar ve anatomik koordinatlar belirlenirken Biyomekanik Derneğinin Uluslararası Standartları baz alınmıştır.



Şekil 2.41. Toraks, klavikula, scapula ve humerusun kemik landmark'ları ve lokal koordinat sistemleri ^[43]

Terminoloji:

Thoraks: C7: 7. servikal vertebranın Spinöz Çıkıntısı

T8: 8. torasik vertebranın Spinöz Çıkıntısı

IJ: Incisura Jugularis 'in en derin noktası (suprasternal çentik)

PX: Processus Xiphoideus (hançersi çıkıntı), sternum çıkıntısı

Klavikula: SC: Sternoklavikular eklemdaki en ön nokta

AC: Acromiyoklavikular eklemdaki en arka (uç) nokta (scapula ile ortak nokta)

Skapula: TS: Skapula Çıkıntısının Üçgensel Noktası (çıkıntı kökü), skapular çıkıntı ile aynı hatta olan skapulanın medial sınırındaki üçgensel nokta ^[43]

AI: Inferior Açısı (alt açısı), skapulanın en kuyruk noktası

AA: Akromiyalis Açısı Angulus (akromiyal açısı), skapulanın en laterodorsal noktası

PC: Korakoyideus çıkıntısının en ön noktası

Humerus: GH: Glenohumeral rotasyon merkezi, regresyon veya hareket kayıtları ile tahmin edilir

EL: Lateral Epikondildeki en uç nokta

EM: Medial Epikondildeki en uç nokta

Önkol: RS: Radial Stiloiddeki en Uç–Lateral nokta

US: Ulnar Stiloiddeki en Uç–Medial nokta ^[43]

Vucüt Bölümlerinin Koordinat Sistemleri:

Thoraks koordinat sistemi— $X_tY_tZ_t$ (Şekil. 2.42 ve 2.43)

O_t : IJ ile çakışık başlangıçtır.

Y_t : PX ve T8 arasındaki orta çizgi ve IJ-C7 arasındaki orta çizgi, yukarıyı gösterir.

Z_t : IJ, C7, ve PX - T8 arasındaki orta nokta ile oluşan düzleme dik çizgi, sağı gösterir.

X_t : Z_t - ve Y_t -eksenlerine dik ortak çizgi, ön tarafı gösterir. ^[43]

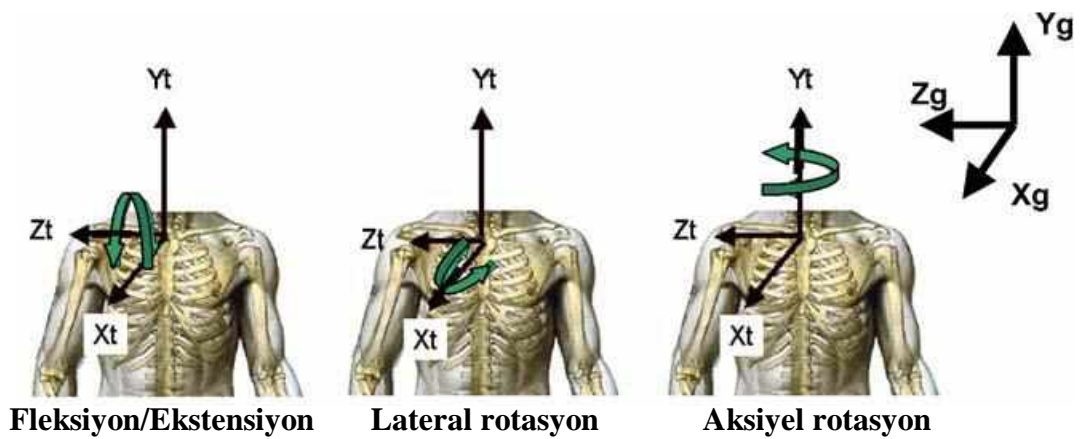
Klavikula Koordinat Sistemi — $X_cY_cZ_c$ (Şekil 2.42 ve 2.44)

O_c : SC ile çakışık başlangıçtır.

Z_c : SC ve AC'yi birbirine bağlayan çizgi, AC'yi gösterir.

X_c : Z_c ve Y_t 'ye dik olan çizgi, ön tarafı gösterir.

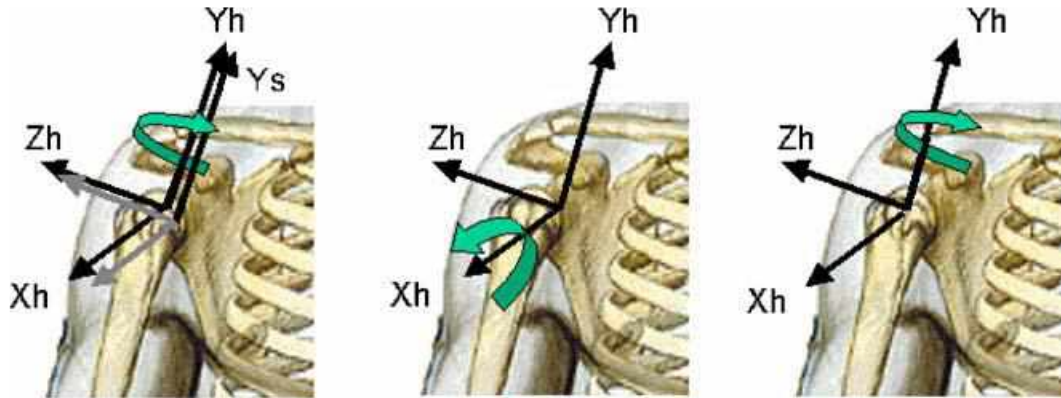
Y_c : X_c - ve Z_c -eksenine dik olan çizgi, yukarı gösterir. ^[43]



Şekil 2.42. Thoraks koordinat sistemi ve hareket tanımları.

X_{h1} : EL, EM, ve GH' nin oluşturduğu düzleme dik olan çizgi, yukarıyı gösterir.

Z_{h1} : Y_{h1} - ve Z_{h1} -eksenlerine dik ortak nokta, sağı gösterir. ^[43]



Elevasyon GH Düzlemi

Negatif GH Elevasyon

GH aksiyal rotasyon

Şekil 2.45. Humerus koordinat sistemi ve GH hareketlerinin tanımları. Y_s scapula koordinat sisteminin lokal eksenidir.

Humerus (2. opsiyon) koordinat sistemi— $X_{h2}Y_{h2}Z_{h2}$

O_{h2} : GH ile çakışan başlangıçtır.

Y_{h2} : GH ve EL – EM orta noktasını birleştiren çizgidir, GH'yi gösterir.

Z_{h2} : Y_{h2} ve Y_f 'nin oluşturduğu düzleme dik çizgidir, sağı gösterir.

X_{h2} : Z_{h2} - ve Y_{h2} -eksenine dik ortak çizgi, ön tarafı gösterir. ^[43]

2.1.6.4.5. Katı modelleme için Literatür Özeti: Ters omuz protezinin gelişimi

Ters omuz protezleri, kaf yırtıkları artropatileri olan ilk endikasyonlarının dışında, romatoid artrit, hatalı hemiartoplastinin revizyonu, tümörler, akut kırıklar, proksimal humeral kırık sekelleri, artritsiz pseudoparalizleri içeren patolojilerde kullanılmaktadır.

RSP, ilk total omuz protezlerinin glenoid prostetik kemik arayüzüne aşırı tork ve shear kuvvetlerinin glenoid gevşemesine sebep olmasıyla 1985'de Profesör Paul Grammont tarafından gerçekleştirilmiştir. Tasarımında birçok anahtar iyileştirmeler yapmıştır.

RSP, ilk total omuz protezlerinin glenoid prostetik kemik arayüzüne aşırı tork ve shear kuvvetlerinin glenoid gevşemesine sebep olmasıyla 1985’de Profesör Paul Grammont tarafından gerçekleştirilmiştir. Tasarımında birçok anahtar iyileştirmeler yapmıştır.

Reverse total omuz artoplastisi birçok rotator manşet hasarı olan hastalarda glenohumeral eklem hastalığı tedavisinde etkili bir prosedürdür. Protez tasarımı iyileştirmelerinde hem omuz hem de eklem replasman biyomekaniğini anlamak önemli rol oynamaktadır. Yeni tasarımlar farklı detayları içerse de hepsi Grammont’un temel prensiplerine dayanmaktadır. [44]

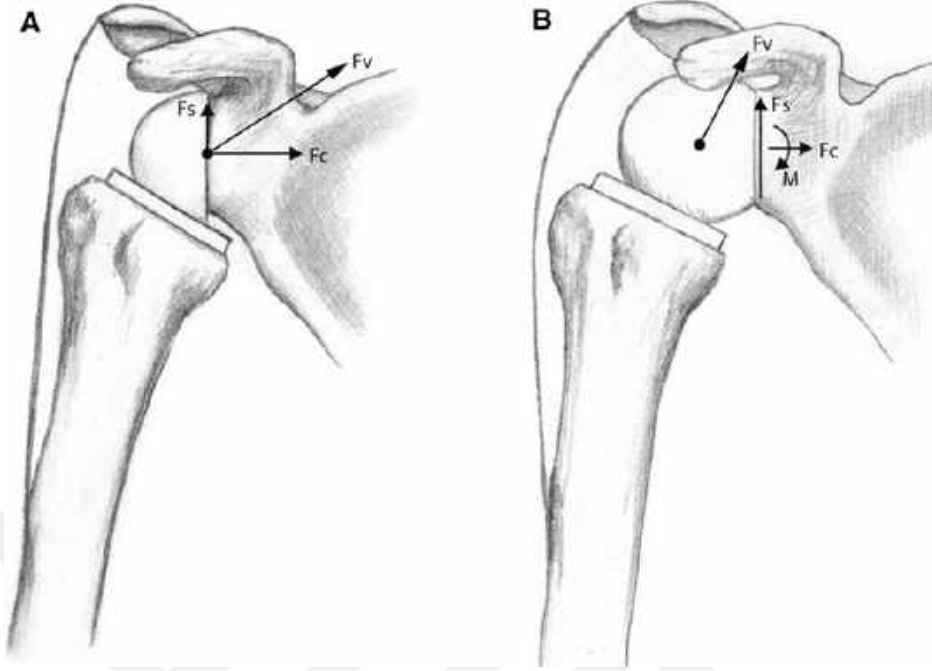
Paul Grammont’un orijinal ters protezi dört temel prensibi mevcuttur:

- 1) Rotasyon merkezi glenoid yüzeyi seviyesine sabitlenmelidir.
- 2) Protez sabit olmalıdır.
- 3) Deltoidin manivela kolu, hareket başlangıcında etkili olmalıdır.
- 4) Glenoküre büyük, humeral baş küçük olmalıdır. [44]

Glenohumeral eklemden rol oynayan kuvvetler:

- Kolun ağırlığı
- Deltoid ve supraspinatusun abdüktör kuvveti
- Kolun subskapularis, infraspinatus ve teres minör tarafından aşağı çekimi
- Glenohumeral eklemden kompresif kuvvet
- Glenoiddeki humeral başın shear kuvveti
- Elde ağırlık taşınması gibi dış kuvvetler [44]

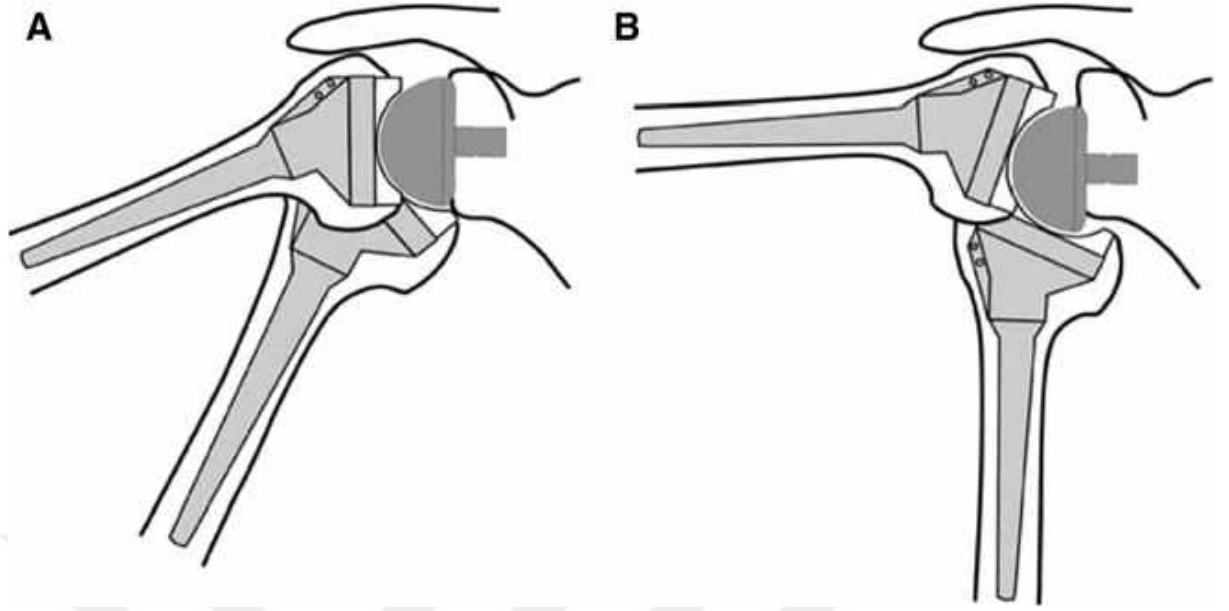
Rotasyon merkezi



Şekil 2.46. (A) Bileşke kuvvet vektörü (F_v) kompresif (F_c) ve shear (F_s) kuvvetlerinden oluşur. Tüm bu kuvvetler glenoid yüzeyinde kemik-implant arayüzünde yerleşmiş olan eklem sabitlenmiş rotasyon merkezine etki eder. (B) Eklem rotasyon merkezinin lateralizasyonu kompresif kuvvetlerinin azalmasına, shear kuvvelerinin destabilizasyonu için daha uzun manivela koluna ve kemik-implant arayüzünde yeni bir momente (M) sebep olmaktadır. ^[44]

Eksantrik (Dışmerkezli) Konumlama

Glenokürenin kranial-kaudal konumlanması, glenoid yüzeyden eklem rotasyon merkezinin uzaklaştırılmadan değiştirilebildiği için tercih edilen bir durumdur. Glenokürenin inferior çıkıntısı, notching'in azalmasına yol açan glenoküre ile skapular boyun arasında boşluk yaratmaktadır. ^[44]



Şekil 2.47. (A). Merkezdeki glenoküre ile koronel düzlemde hareket aralığı, eksentrik konumlanmış glenoküre ile alakalı olarak sınırlıdır.

(B). Eksentrik pozisyonlama adduksiyon ve abduksiyonda yüksek hareket aralığına izin verir. ^[44]

Ters omuz protezlerinin anatomik olmayan tasarımlarında humeral komponentin boyun şaft açısı normal omuzdan farklıdır ve henüz tanımlanmamıştır. ^[44]

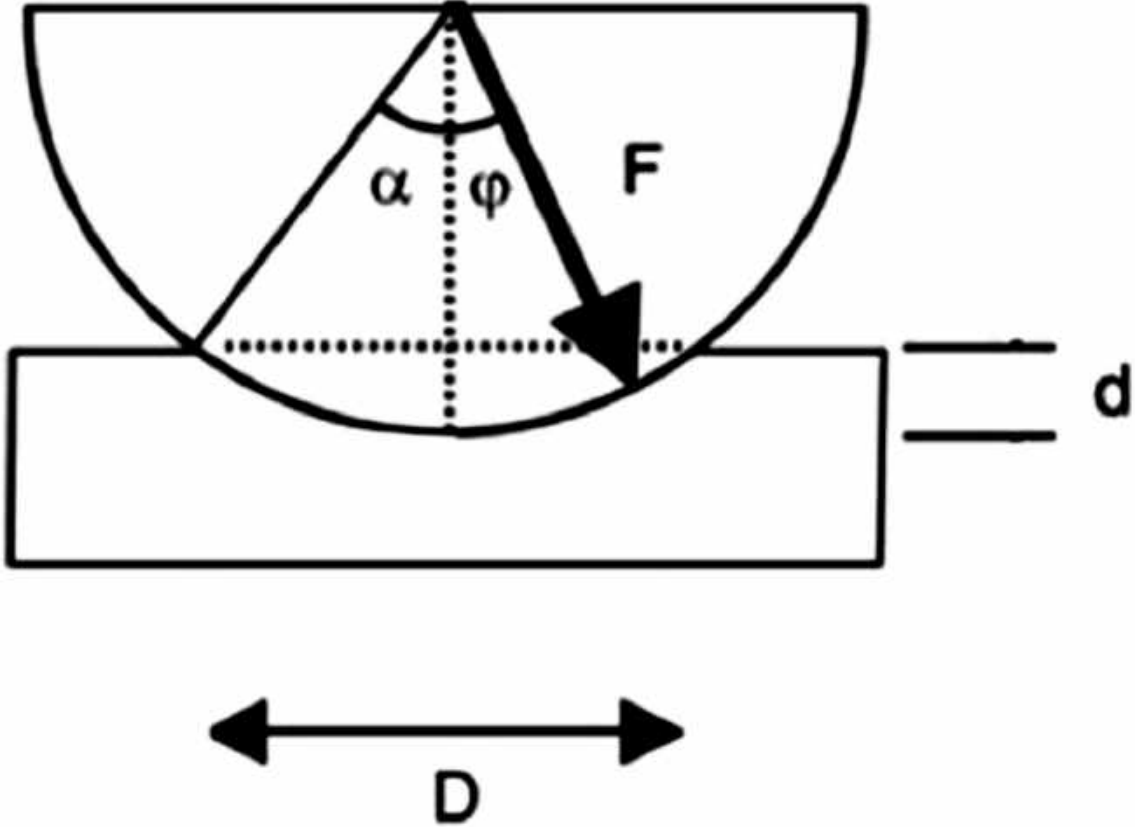
Normal humerusun ortalama 135° – 140° lik boyun-şaft açısına oranla Grammont'un humeral komponenti non-anatomik 155° lik humeral boyun eğim açısı ile tasarlanmıştır.

Humeral komponentin boyun-şaft açısındaki değişiklikler klinik hareket aralığını etkilemektedir. ^[44]

Artan boyun-şaft açısı ile polietilen insert daha yatay oryantasyonda konumlanmıştır ve bu da kap ile inferior skapular boyun arasında ileri mekanik çakışmaya sebep olmaktadır.

Doğal Stabilite

Glenohumeral eklem stabilitesinin ölçümü: Stabilite açısının dengesi ve dislokasyon oluşmadan önce konkavite ile oluşabilen eklemin net tepki kuvveti olan maksimum açıdır.



Şekil 2.47. Denge stabilite açısı. Omuz protezi net tepki kuvvetinin (F) konkav komponentte kaldığı sürece stabildir.

Humeral kap derinliğindeki artma (D) daha büyük α değerine sebep olur. Reverse total omuz artropasitesi komponentinde α yaklaşık 45° dir.

Ters omuz protezi operasyonları sonrası hastaların sonuçları review makalelerinde rapor edilmiştir (Tablo 2.3.).

Tablo 2.3. Ters omuz replasmanı yapılan hastalar için sonuçlar

Referans	Omuz Sayısı	Kolun Aktif Öne Yükselme (Pre-operatif/ (Post-operatif)	Normal Omuzun Aktif Yükselmesinde Hareket Aralığı*
Boileau et al (2006) (RTSA)	45	55°/121°	0°-180°
Sirveaux et al (2004) (RTSA)	80	73°/138°	0°-180°
Wall et al (2007) (RTSA)	186	86°/137°	0°-180°

NR: kaydedilmedi; Hareket Aralığı *: 0°-180° aralığında, daha yüksek değer daha iyi fonksiyonel durum gösterir. RTSA: Ters total omuz artroplastisi.

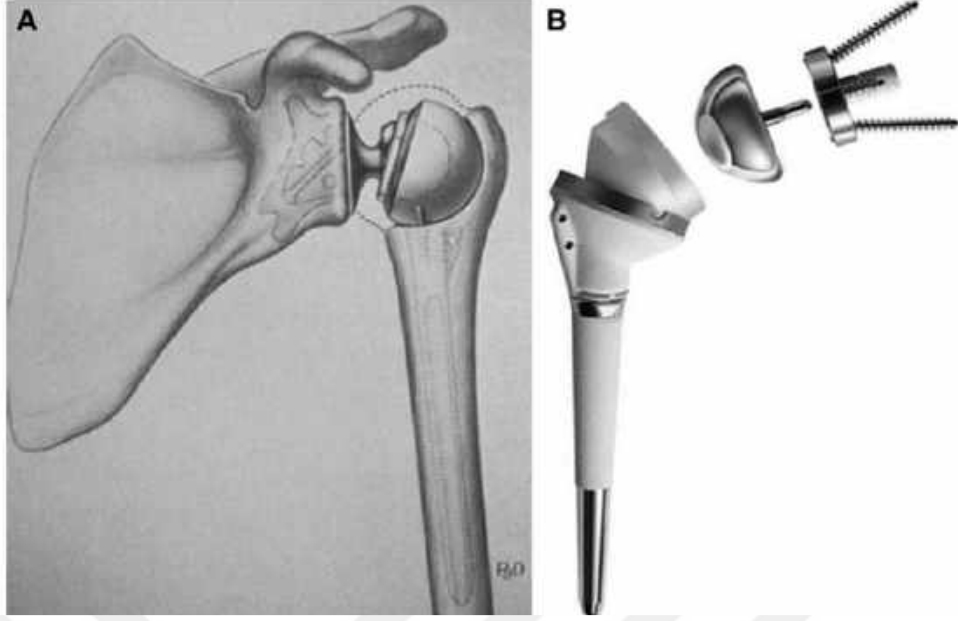


Ticari Protezler

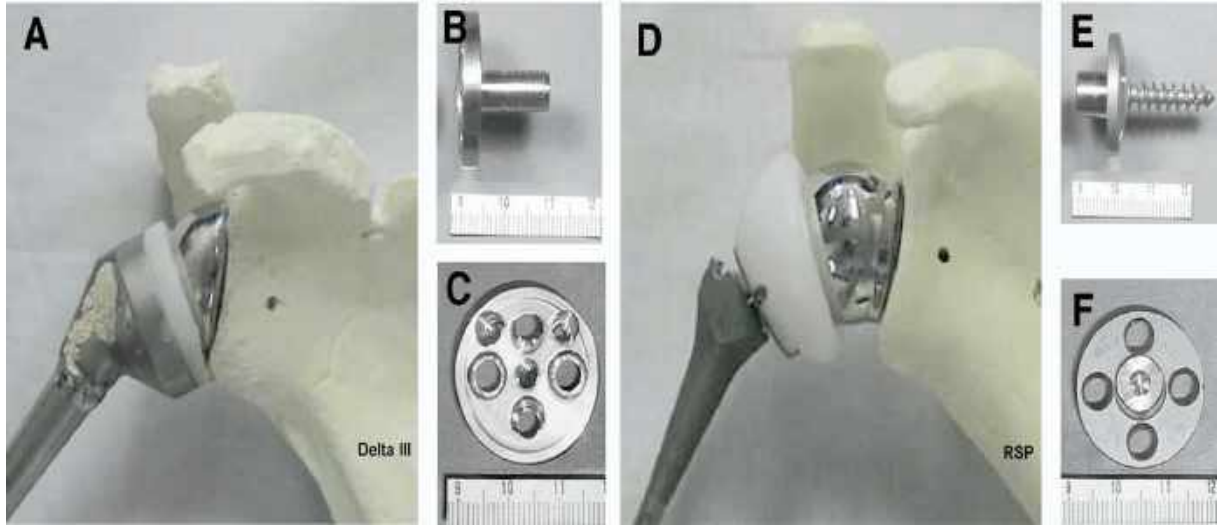
Grammont'un orijinal tasarımına dayanarak en çok kullanılan protezler, Delta III (Depuy, Warsaw, Indiana, USA) ve Aequalis Reverse protezleridir (Tornier Inc., Houston , TX, USA).

Delta Avrupa'da 1992 den beri, Tornier (Şekil 2.52.A) 1998 den beri kullanılmaktadır.


Grammont Delta III'de Humeral komponent küçük bir kap özelliğindedir ve glenokürenin yarısından daha azını kapsamaktadır ve anatomik olmayan 155°' lik boyun-şaft açısıyla yatay olarak oryente edilmiştir. (Şekil 2.49).^[44]




Şekil 2.48. (A) Mark I Reverse Protez (B) Grammont Delta III protezinin 5 kısmı vardır: Glenoid baseplate, glenoküre, polietilen insert, humeral boyun ve humeral kök. [44]



Şekil 2.49. Delta III (A) ve RSP (D) ters omuz protezleri Delta III glenoid taban plaklarında 16 mm uzunluklu merkez çivi vardır (B) ve periferel çivi fiksasyonu için 6 deliklidir (C) RSP glenoid taban plaklarında 25 mm uzunluğunda süngerimsi kemik çivisi mevcuttur (E) ve periferel çivi fiksasyonu için 4 deliğe sahiptir (F) [45]

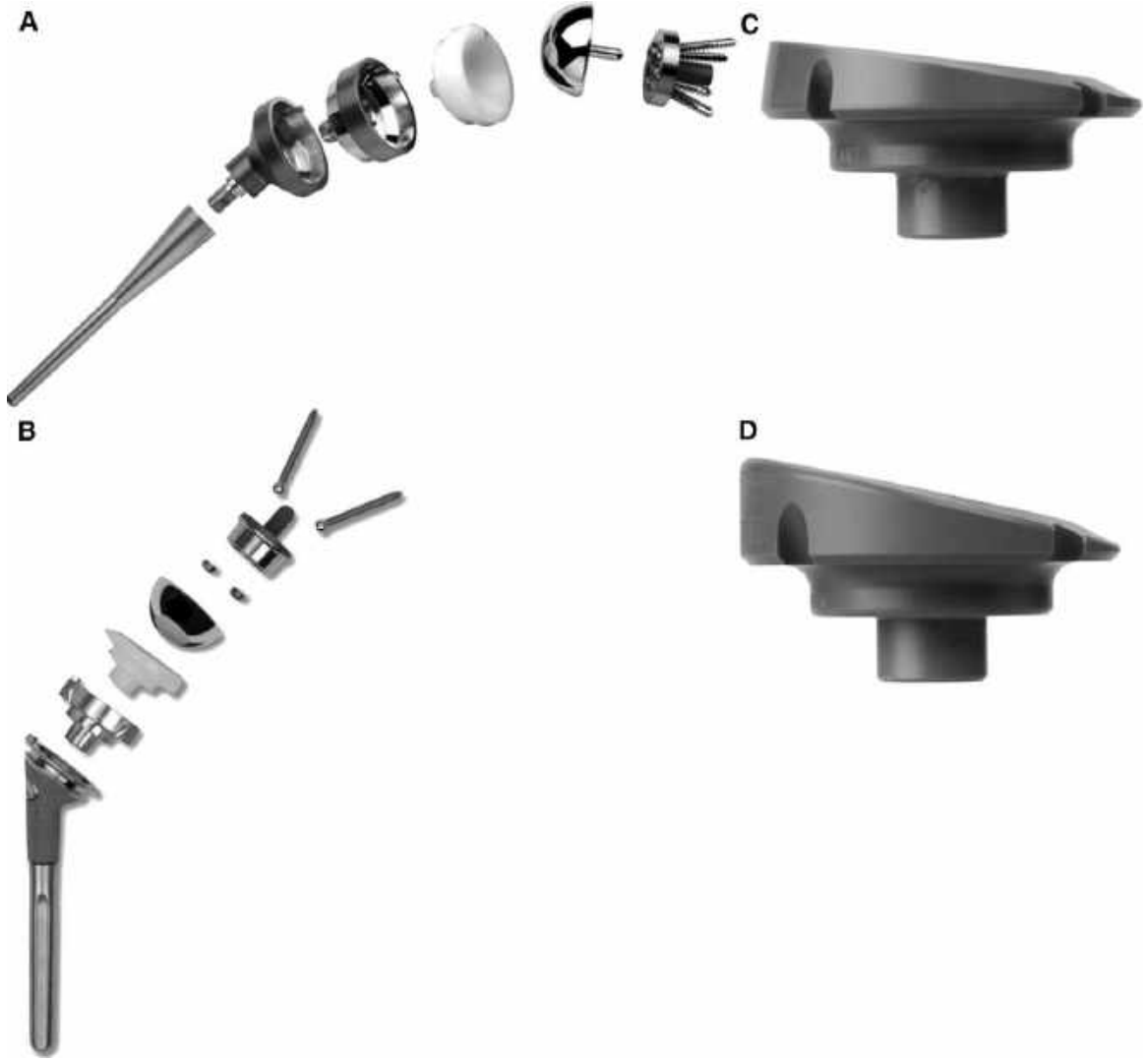


Şekil 2.50. Delta III (A), RSP-r (B) RSP-nötral (C) glenoküreler; lateral offset (taban plaktan glenoküre ile polietilen kap arasındaki eklemel temasa olan uzaklık) sırasıyla 16, 23 ve 27 mm. [45]



Şekil 2.51. Amerika Birleşik Devletleri'nde en yaygın iki ticari rever total omuz protezlerine ait baz-plaka'lar ve glenoküreler. Delta III orta gleno-plakada fiksasyonu sağlamlaştırmak için vida ve konik-kilit sistemi kullanmaktadır. RSP ise bazal tabakada erkek konisi ile mors konisini, glenokürede ise dişi-bağlantı kullanmaktadır. **A.** Delta III

bazı-plaka ve vidalar. **B.** RSP bazal tabaka ve vidalar. **C.** 36 mm çaplı Delta III glenoküre ve RSP'nin altı glenoküresi. ^[46]




Şekil 2.52. Protez Tasarımları: Tornier Aequalis Ters Omuz (A), Zimmer Trabeküler Metal Omuz Sistem (B), Zimmer, 600 eğimli nonretentif polietilen astar (C), Zimmer 650 eğimli retentif polietilen astar. ^[47]

Biomet (Warsaw, Indiana, USA) protezlerinin üç çeşidi vardır. Çeşitleri bi-angular, bipolar ve bimodular'dır. Bio-Modular: Bir modüler kobalt-krom humeral bileşene sahiptir. Glenoid bileşenler ise argonda gamma ile sterilize edilir. Primer, hemiaroplasti, total ve çimentolu kullanım için tasarlanmıştır.

Chou ve ark. 'nın çalışmalarında SMR Ters omuz protez çalışmasında dört adet glenosfer tasarımı yapıp biyomekanik açıdan karşılaştırmalar yapılmıştır. (36 mm konkentrık, 36 mm eksentrik, 44 mm konkentrık, 44 mm eksentrik) Tasarımlar 1 surrogate skapular kemik modeline cerrah tarafından implante edilmiştir. [48]



Şekil 2.53. Dört adet glenosfer 36 mm konkentrık, 36 mm eksentrik, 44 mm konkentrık, 44 mm eksentrik boyutlarında. [48]



Şekil 2.54. Ölçüm masasında skapular kemik modeli

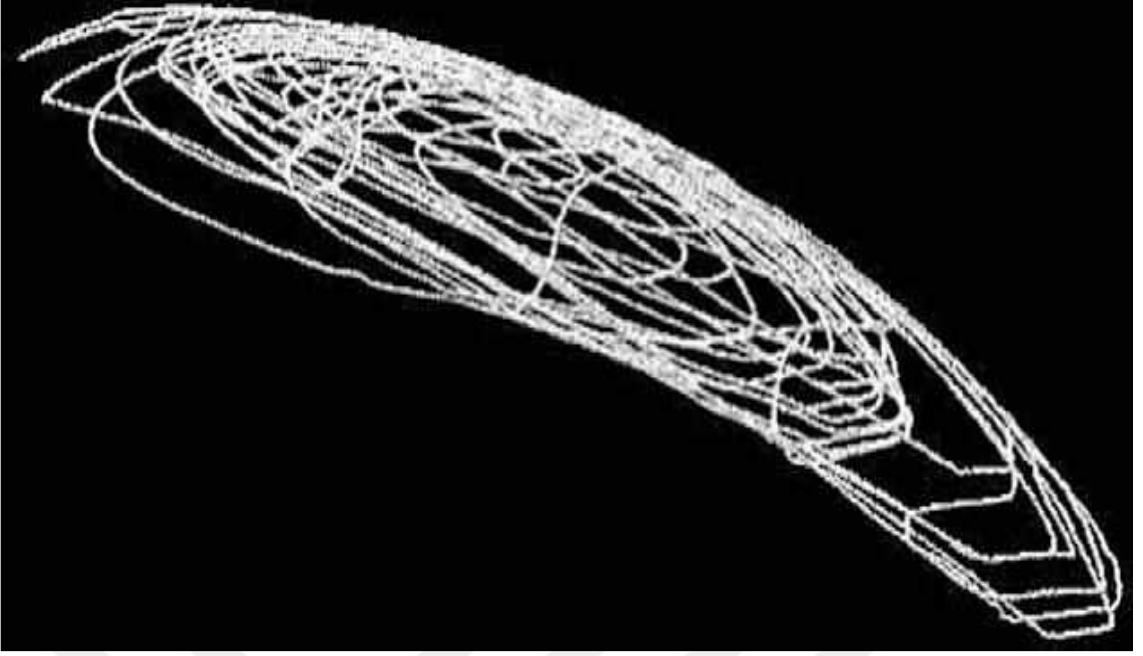
Chou ve arkadaşlarının çalışmasında humeral protez surrogate kemik modelinde humeral kanala implante edilmemiş, superior vurma (impingement) total olarak implant tasarımı ile belirlenmiş. Şekilde skapular kemik modelinin ölçüm masasına yerleştirilmiş hali görülmektedir. Glenoid yüzey yukarı bakmaktadır. Burda 44 mm konzentrik glenosfer ölçüm için bağlanmıştır. ^[48]



Şekil 2.55. Humeral protezin forearm cihazında yerleşmiş hali

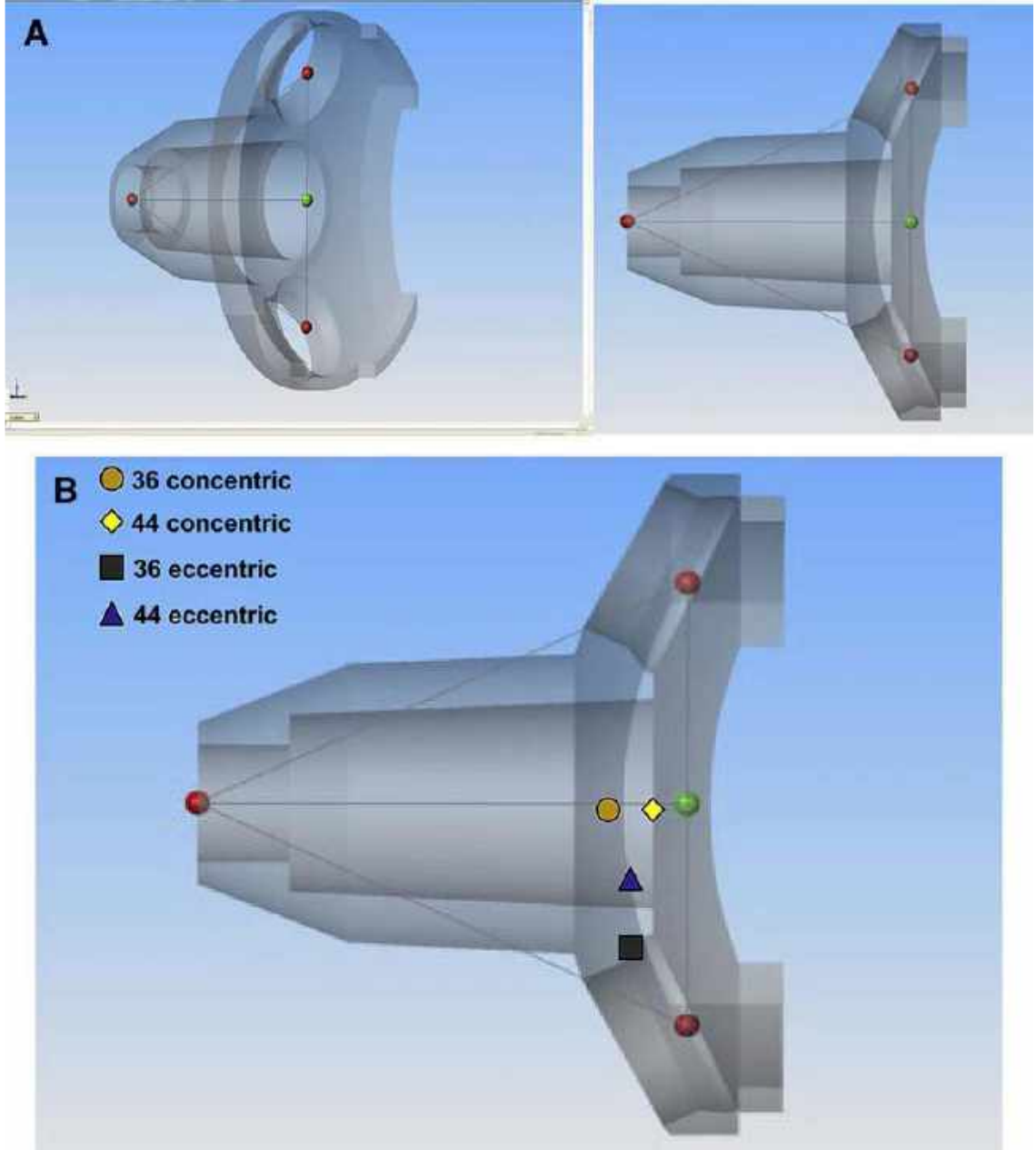
Ölçümler Fore arm cihazının sensörünün humeral proteze yerleştirilmesiyle gerçekleştirilmiş. (Faro-arm, S06/rEV22; FARO Technologies Inc, Lake Mary, FL) Bu sayede glenosferin artikülasyonu sırasında humeral protezin pozisyonu sürekli olarak 3D koordinatlarda kaydedilmiş. ^[48]

Şekilde humeral protezin Fore arm cihazına yerleşmiş hali görülmektedir.

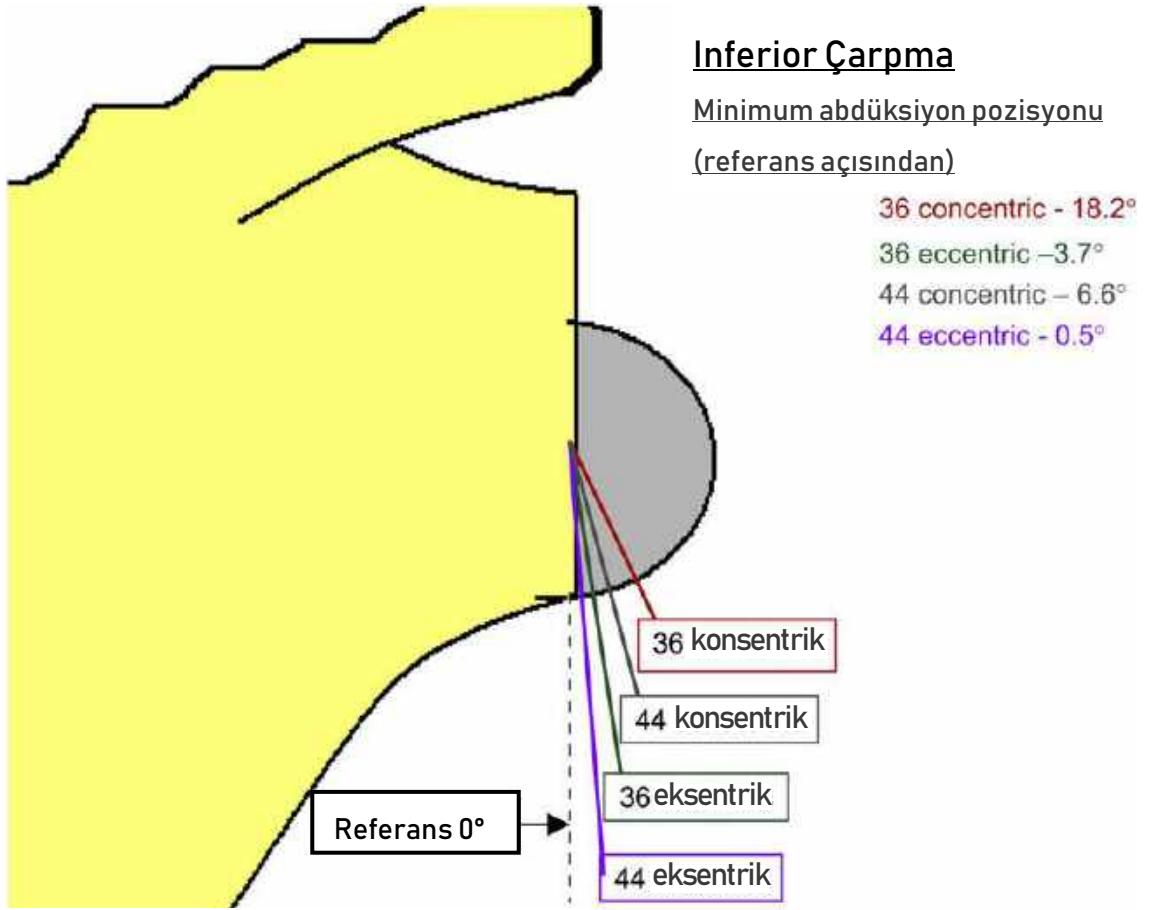


Şekil 2.56. Fore arm cihazının koordinat kayıtlarının görüntüsü

Ölçümde kullanılan koordinatlar humeral protez hareket simülasyonuna bağlanmıştır. Bu da bir küre segmentini andırmaktadır. Rotasyon merkezi küre merkezi olarak belirlenmiştir. Şekilde Fore arm koordinat kayıtlarının bilgisayara aktarılan küre segmenti görülmektedir. ^[48]



Şekil 2.57. A. Bilgisayar SMR baseplate ve merkezi çivi bölgesi oluşturmuştur. Yeşil nokta rotasyon merkezi için referans noktasıdır. B. Farklı tasarımlarda referans noktasına baseplate referansına göre rotasyon merkezlerinin şematik gösterimi. ^[48]



Şekil 2.58. Farklı tasarımların minimum abdüksiyon pozisyonu görülmektedir.

36 mm konkenrik glenosfere göre addüksiyonu 36 mm eksentrik glenosfer 14.5 derece, 44 mm konkenrik glenosfer 11.6 derece ve 44 mm eksentrik glenosfer 17.7 derece arttırmıştır. Tümü istatistiki olarak fark taşımaktadır. ^[48]

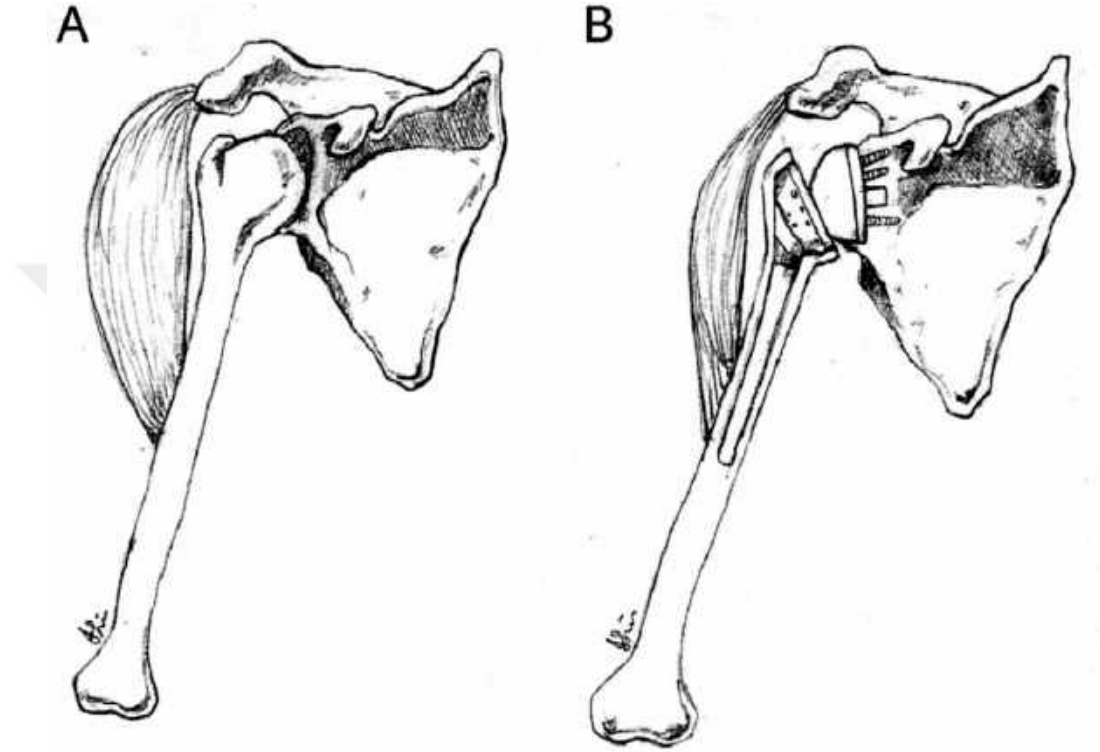
Sonuçta bu biyomekanik çalışma eksentrik ve daha büyük çaptaki glenokürelerin daha geniş hareket aralığına izin verdiğini göstermektedir. Eksentrik tasarımların addüksiyonu arttırmakta büyük etkisi vardır. Ve arttırılan addüksiyonların mekaniksel çarpmayı (impingement) ve skapular çentik (notching) riskini azaltabilir. ^[48]

Ters Omuz Protezi Sorunları

2011 de dünya çapındaki RSA sorunlarını anlatan bir sistemik review makalesi RSA problemleri, komplikasyonları, yeniden operasyonları ve revizyonlarının sırasıyla 44%,

24%, 3,5% ve 10% olduğunu rapor etmiştir. Bu sonuçlar 2009' da yayınlanan Fransa'daki çok merkezli bir çalışmanın review makalesiyle paraleldir. [49]

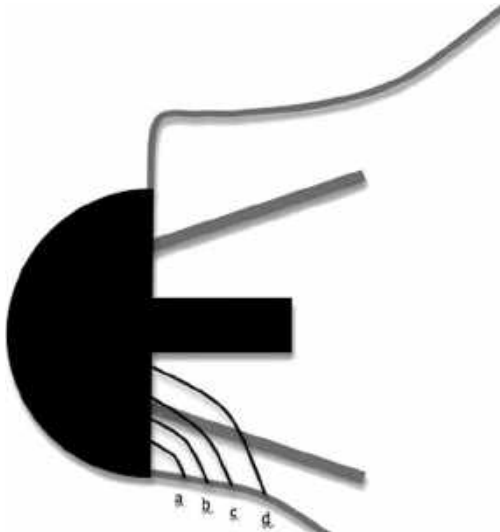
Post-operatif komplikasyonlarından en yaygın olanı eklem instabilitesidir (4.8%). Bunu enfeksiyon takip eder. (3%) Deltoidin normal dışı gerilmesi ve uzaması da sorunlardandır. [49]



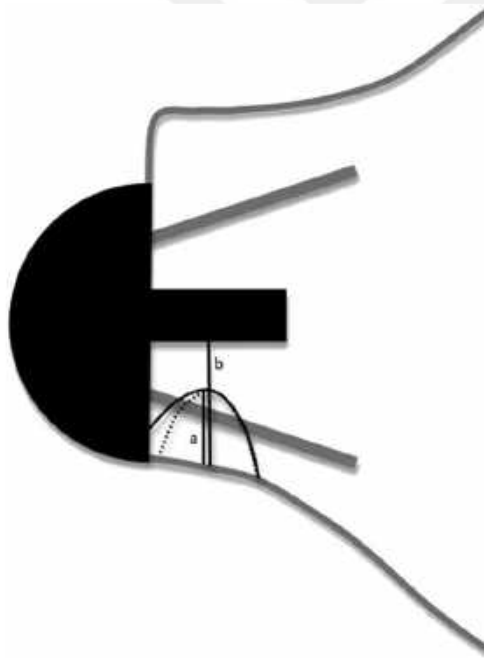
Şekil 2.59. (A) Deltoidin normal dinlenme gerilimi (B) Rotasyon merkezinde ve aşağısında humerus olan ters protezi bu durumda deltoid uzamasına sebep olmaktadır. [50]

Sirveaux 80 hastada 12 glenoid komplikasyonunu rapor etmiştir. Wierks ve arkadaşları, aralarında glenoid komplikasyonun en yaygın olduğu, 75%'lik (15/20 hasta) yüksek komplikasyon oranını rapor etmiştir. [49]

Sirvaux sınıflandırma sistemine göre çentik derecelendirilmesi aşağıdaki gibidir:



Şekil 2.60. Sirvaux sınıflandırma sistemi: sınıf 1 çentik sadece lateral pillar'ı içerir (a), sınıf 2 çentik inferior çivi ile temas eder (b), sınıf 3 çentik inferior vidayı aşar (c), ve sınıf 4 çentik bazal plakanın altına aşar (d). [47]



Şekil 2.61. Yeni sınıflandırma sistemi: sınıf 1 çentiklenmenin, çentik yüksekliğinin (a) çivi-sütun uzaklığına (b) oranının üçte ikiden daha az olduğunu gösterir. Sınıf ikide ise bu oran 2/3 veya daha fazladır. Noktalı çizgiler, çentiklenmenin bazal plakayı içermediğini gösterir (tip A) ve düz çizgi çentiklenmenin bazal plakayı içerdiğini (tip B) göstermektedir. [47]

Skapular çentik (notching), post-operatif komplikasyonların hala en yaygın olanlarından. Grammont ters omuz sisteminde neredeyse her iki durumdan birinde gerçekleştiği rapor edilmiştir (49.8%). Çentikleme polietilen


kabın glenoid boynuna çarpması olarak tanımlanır. Çarpmanın sebebi glenoid komponentte ve aşağısındaki humerusta boyun bölgesinin olmamasından kaynaklanmaktadır. Çentikleme ve onun potansiyel etkisi glenoid instabilitesi problemi gidermek için birçok çalışma yapılmıştır. Metodlar, gleno-kürenin daha geniş çapa getirilmesini, letaral offset, distal offset tasarımını, taban düzleminin inferior olarak

eğilimini kapsamaktadır. Sunulan çözümler glenoide yönelik olsa da hala küre-mafsal protez tasarımı net değildir. ^[47]

2.1.7. 3D Printer Üretimi

Omuz protezinin oluşturulan 3D tasarımı, tamamen yüzeyel üçgensel örgü yapısında .STL dosya biçiminde 3D printer sistemine aktarılmıştır (Şekil 2.62). Protez DMSL tekniğini kullanılarak Consept Lazer (GE Additive, Lichtenfels, Deutschland) 3D Printer ile üretilmiştir (Şekil 2.63, 2.64). Bu teknikte, cihaz üretim bölümü termal olarak kontrollü ve vaukumlu bir ortama sahiptir. Ve bu odacıktaki toz yatağında bulunan metal tozlarının, tabaka tabaka kızıl ötesi bir lazer ile eritme işlemi gerçekleştirilir. Bu eritme işlemi, ilgili tabakadaki metal tozlarının bir yapı oluşturması için birbirine bağlanmasını mümkün kılmaktadır. Her bir tabaka işlendiğinde yeni toz tabakası toz yatağına sonraki tabaka olarak serpilir ve tekrar lazer ile eritme işlemi gerçekleştirilir. Bu işlemler üretilmek istenen yapı tamamen oluşuncaya kadar sirkülasyon halinde devam eder.

Bu çalışmada kullanılan metal tozu 110 GPa Young's Modulusüne ve 0.3 Poison oranına (Tablo 2.4) sahip Ti_6Al_4V alaşımıdır. ^[54, 55] Multi material 3D baskı üretimi, protezin metal ve polietilen (PE) parçaları için farklı 3D printerlarla gerçekleştirilmiştir. Polietilen, mekanik özellikleri 1.2 GPa Young's Modulus ve 0.4 Poison oranı (Tablo 2.4) olan Yüksek Molekül Ağırlıklı Polietilen (UHMWPE) olarak kullanılmıştır. ^[67] Polietilen parçalar, Stratasys 3D printer (Stratasys, Los Angeles, CA, USA) ile üretilmiştir (Şekil 2.65). Bu 3D printer'ın çalışma prensibi yukarıda anlatılan tabaka tabaka üretim işlemi ile benzerdir. Fakat bu 3D printer'da malzemeleri birbirine bağlamak amacıyla lazer yerine yapıştırıcı kullanılmaktadır. Ek olarak bu 3D printer'da proses odacığındaki vaukumlu ortama gerek yoktur. Ayrıca sağlam ve kırık humerus kemik modelleri ve sağlam skapula modeli Z printer (Z Printer 650, Z Corporation, Rock Hill, South Carolina, USA) ile üretilmiştir (Şekil 2.66).



Şekil 2.62. Omuz Modelinin Yüzeyel Üçgensel Örgü Yapısı



Şekil 2.63. 3D Metal Printer Cihazının Dıştan Görünüşü



Şekil 2.64. 3D Metal Printer Cihazının Toz yatağı ve İç Haznesi



Şekil 2.65. Stratasys 3D Printer



Şekil 2.66. Z printer A. Toz Yatağı B. Üretim Haznesi C. Z Printer dıştan görünüm

2.1.8. Sonlu Elemanlar Analizi

Katı modeller sonlu elemanlar analizini kullanarak olası işlem simülasyonları ve biyomekanik değerlendirmede kullanılır. Sonlu elemanlar analizi bu tasarım sürecinde önemli bir rol oynamaktadır. Sonlu elemanlar analizi için veriler hastanın fonksiyonel ve klinik verileri ile birlikte omuzun kas-iskelet modeli ile sağlanır. ^[32, 33]

Protezli ve normal omzun üç boyutlu sonlu-eleman modelleri, literatürden edinilen malzeme özellikleri ve yükleme koşulları kullanılarak gerçekleştirilmiştir. Gerilmeler için optimizasyonlar yapılmıştır.

Normal omuz ve prostetik omuz karşılaştırma analizi için iki sonlu eleman (FE) modeli geliştirilmiştir. (Şekil 3.17, 3.18, Şekil 3.19). Cerrahi protez simülasyonu için kemik protezi FE modeli kullanılmıştır.

FE modelleri oluşturmak için Ansys yazılımı (Ansys, Inc., Canonsburg, PA, ABD) görevlendirildi. Tüm sağlam omuz ve protez omuz geometrisi modelleri, yazılım tarafından sekiz düğümlü hegzagonal elemanlar ile birbirine geçirilmiştir. Bunun için FE modeli kasları ve bağları dahil edilmedi. Ortalama eleman kenar uzunluğu 0,3 mm idi. Sağlam omuz FE modellerinde 300,009 eleman ve 64,851 düğüm kullanılmıştır. Ters Omuz Protezli FE modelinde toplam eleman sayısı; 718,990 ve toplam node sayısı; 145,007' dir.

2.1.8.1. Malzeme Özellikleri

Bu çalışmada, FEA modelinde humerus ve skapula kortikal kemik olarak ve ters omuz protezinin parçalarından (5 adet) oluşmaktadır. Malzemelerin mekanik özellikleri literatürden edinilen bilgilere göre atanmıştır. Tüm bileşenler doğrusal, elastik ve izotropik malzemeler olarak varsayılmıştır. Kortikal kemik de analizde karışıklığı engellemek amacıyla homejen olarak varsayılmıştır. İki esneklik parametresine sahip olarak, diğer parametreler elde edilebilir.

Sağlam omuz modelinin kemik malzemesi, yükün büyük bir kısmının taşıyan ve iletilen kısım olan kortikal kemik olarak varsayılmıştır. Kortikal kemik, homojen, izotropik ve doğrusal elastik malzeme olarak modellenmiştir. ^[51, 52, 53] Mekanik parametreleri (Elastik modül ve Poisson oranı) 17 GPa ve 0.29 olarak belirlenmiştir (Tablo 2.4, 2.5, 2.6). ^[51]

Ters Omuz Protezi titanyum ve yüksek molekül ağırlıklı polietilenden yapılmıştır. Metal ve polietilenin mekanik özellikleri literatürden edinilmiştir. Polietilen ve metal, doğrusal

elastik, homojen ve izotropik malzemeler olarak modellenmiştir. ^[54] Metal, Ti₆Al₄V malzemesi olarak atanmıştır ve Young's modülü ve Poisson's oranı sırasıyla 110 GPa ve 0,3 olarak belirlendi (Tablo-2.1, 2.2, 2.3). ^[54, 55, 69] Polietilen (PE), malzeme spesifikasyonları Young's modülü için 1.2 GPa ve Poisson oranı için 0.4 olduğu atanmıştır (Tablo 2.4). ^[54, 56]

Tablo 2.4' de literatürden edinilen ve analizde kullanılan malzeme özellikleri, ilgili yasalar bulunmaktadır.

Tablo 2.4. Modelde kullanılan temel yasaların açıklamaları ^[57, 58]

Element	Yasa Çeşidi	Matematiksel Ekspresyon	Sabitler	Kaynak
Kemik (Kortikal)	Linear elastik Non-homojen	$E(\rho)=E_0\{\rho/\rho_0\}^2$ $\nu = \nu_0$	$E_0= 17 \text{ GPa,}$ $\nu_0=0.29$ $\rho_0=1.8 \text{ g/cm}^3$ ρ :kemik yoğunluğu	[59, 60, 61]
Kaslar	Eksponensiyal hiperelastik Sıkıştırılmaz	$W = \alpha \exp[\beta(I_1 - 3)] - \frac{\beta}{2}(I_2 - 3)$	$\alpha = 0.12$ MPa $\beta = 1.0$	[62, 63,64]
Kıkırdak	Neo-Hookean hiperelastik Sıkıştırılmaz	$W = C_{10}(I_1 - 3)$ ile $C_{10} = \frac{E}{4(1+\nu)}$	$C_{10}=1.79$ $E=10\text{MPa}$ $\nu=0.4$	[65, 66]
Protez	Linear Elastik	Hook's Law: $\sigma = D\varepsilon$	$E_0=110 \text{ GPa}$ $\nu_0=0.31$ $\rho = 4.43 \text{ g/cm}^3$	Ti₆Al₄V alaşımı
UHMWPE	Homojen, Linear Viskoelastik	$\varepsilon_{ch} = \ln\sqrt{\text{tr}(\mathbf{B})/3}$	$E_0=1.2 \text{ GPa,}$ $\nu_0=0.4$ $\rho = 0.945 \text{ g/cm}^3$	[67]

Tablo 2.5. Modelde kullanılan malzeme özellikleri (detaylı)

Özellik	Birim	Titanyum Alaşımı	UHMWPE	Kemik (Kortikal)
Yoğunluk	g/ cm ³	4430	950	2100
Elastik Modülüsü	GPa	110	1.2	17
Poisson Oranı	–	0.31	0.4	0.29
Bulk modülüsü	GPa	120	2.29	11.83
Shear modülüsü	GPa	42.39	0.38	5.46
Gerilme Akma Mukavemeti	GPa	0.8	0.025	0.11
Kompresif Akma Mukavemeti	GPa	0.9	0.01	0.12

Tablo 2.6. Modelde kullanılan bileşenlerin malzemeleri

Protez Bileşeni	Malzeme Çeşidi
Skapula	Kemik
Taban Plaka	UHMWPE
Glenosfer	Titanyum alaşımı (Ti₆Al₄V)
Humeral kap	UHMWPE
Humeral sap	Titanyum alaşımı (Ti₆Al₄V)
Humerus	Kemik
Çiviler	Titanyum alaşımı (Ti₆Al₄V)

2.1.8.2.Sonlu Elemanlar Omuz Modelinin Geliştirilmesi

Bu çalışmada normal omuz ve proteetik omuzun karşılaştırma analizi için iki sonlu eleman (FE) modeli geliştirilmiştir. (Şekil. 3.17, 3.19). Cerrahi implantasyonun simülasyonunu gerçekleştirilmesi için kemik içine yerleştirilmiş protezli FE modeli kullanılmıştır.

FE modelleri oluşturmak için ANSYS yazılımı (Ansys, Inc., Canonsburg, PA, ABD) kullanılmıştır. Tüm sağlam omuz ve proteetik omuz geometrisi modelleri, yazılımda eight-nodded heksahedral elements (sekiz düğümlü heksahedral eleman) ile örgü yapısı oluşturulmuştur. Bu çalışmada, analizi sadeleştirmek için omuz kasları ve bağları dâhil edilmemiştir. Ortalama eleman kenar uzunluğu 0,3 mm' dir. Sağlam FE modelinde toplam eleman sayısı; 300,009 ve toplam node sayısı; 64,851 iken proteetik FE modelinde toplam eleman sayısı; 718,990 ve toplam node sayısı; 145,007' dir.

Hesaplama süresini azaltmak için, nihai sonuçlar üzerinde küçük etkisi olan bazı detaylar ihmal edilmiş veya basitleştirilmiştir. Ancak, kavisler veya delik gibi bazı küçük detaylar analiz ve tasarımda son derece önemli olan maksimum stres alanı olabilir. Sonunda, mühendislik kararı ile nihai sonucu elde etmek için doğruluk kaybını ve hesaplama maliyetinin nasıl dengeleneceğine karar verilmiştir.

2.1.8.2.1. Örgüsel Yapının Oluşturulması

Bir örgüsel ağın (mesh) iyi olup olmadığının belirlenmesi için iki husus dikkate alınır. Birincisi etki alanı gösterimi ile ilgilidir. Son mesh ile gerçek bölgenin alanları veya hacimleri arasındaki fark bu değişken için belirlenir. İkinci husus kalitedir; açılar, boyut, kenar uzunluğu, özel elemanın noktası arası uzaklık vb. arasındaki ilişkiyle alakalıdır. Bu hususlar dikkate alınarak en iyi eleman tanımlanabilir. Öge kalitesinin simülasyondaki hesaplama hatasındaki rolü analizde önemlidir.

Dolayısıyla, en boy oranı ve çözgü faktörü gibi bazı kalite kriterleri, eleman kalitesi hakkında daha iyi bir fikre sahip olmak için tanımlanabilir. Her eleman için maksimum

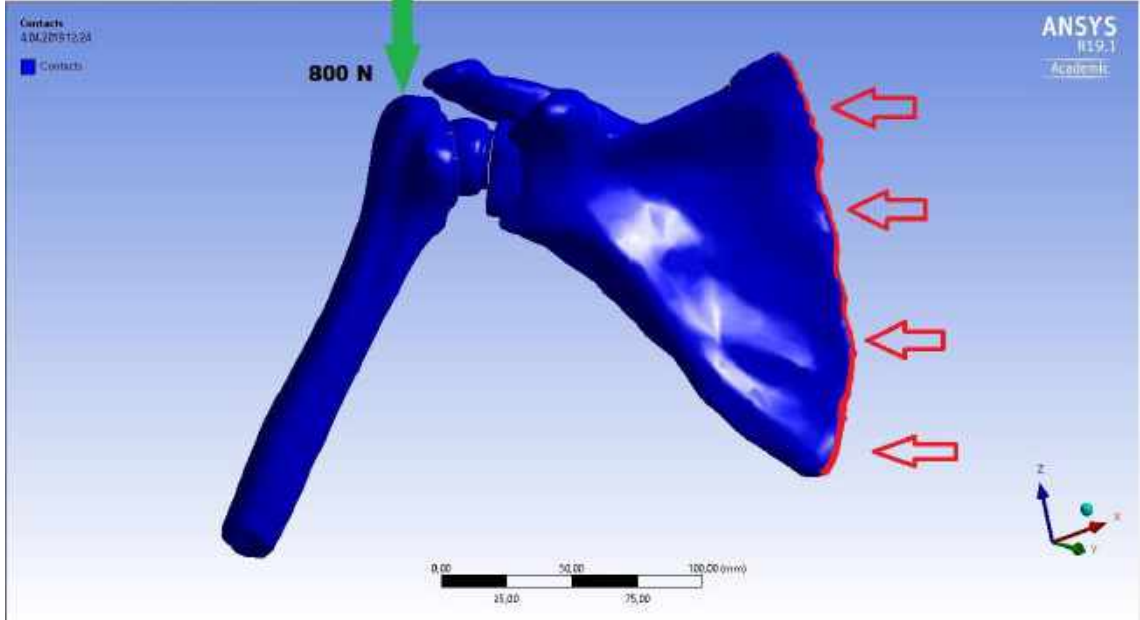
ve minimum mesafe arasındaki oran, en boy oranı (AR) olarak bilinir. Daha sonra, en boy oranını elde etmek için ögenin yüzleri arasındaki mesafelerin belirlenmesi gerekir. İdeal eleman en boy oranı olarak birim değere sahiptir ($AR = 1$) ve AR yüksek değerlere ulaşırsa öge hatalı biçimlendirilecektir. Çözgü faktörü (WF) olan ikinci parametrenin ölçülmesi için, yüzeydeki düğümlerin ortalama bir düzleme olan mesafeleri hesaplanması gerekmektedir. Mükemmel eleman $WF = 0$ değerine sahiptir ve tüm düğümler aynı düzlemde olduğunda, olur. WF değerindeki artma, yüzey ve ögenin kalitesi daha kötü olmasına sebep olmaktadır. Meshing türleri arasındaki farkları karşılaştırmak ve bunların avantaj ve dezavantajlarını göstermek için bazı araştırmalar yapılmıştır. İki boyutlu problemler için üçgenler ve dikdörtgenler, üç boyutlu problemler için tetrahedral ve hexahedral yaygın olarak kullanılır.

En çok tıp alanında kullanılan hexahedral kafesler bu projede model olarak kabul edilmiştir.

2.1.8.2.2. Statik Yükleme ve Sınır Koşulları

Omuz ekleminin nötral pozisyonu (0° rotasyon), humeral eklem yüzey merkezinin glenoid fossa merkezine geçtiği yer olarak tanımlanmıştır. ^[57] Omuz nötr pozisyonda tutulurken, humerus başının üst yüzey merkezine vücut ağırlığı net reaksiyon kuvveti (800 N) yükü uygulanmıştır. ^[54] Yük büyüklüğü, merkez konumu için bir vücut ağırlığı net reaksiyon kuvveti (800 N) olarak belirlenmiştir. ^[54] Aynı zamanda prostetik omuzda kol 30° , 45° , 60° ve 90° abduksiyondayken aynı bölgeden 800 N dikey olarak yük uygulanmıştır. Her durumda sabitleme işlemi skapulanın medial sınırından yapılmıştır (Şekil 2.67). ^[68, 70]

Yapılan sonlu elemanlar analizinde (FEA), kemik-kemik ve protez-kemik arayüzündeki gerilme dağılımlarını, yer değiştirmeleri ve temas basınçları hesaplanmıştır.



Şekil 2.67. Yükleme Sınır Koşulları

Temas Yüzeylerinin Atanması

ANSYS'de temas yüzey özellikleri:

- Sürtülmeli
- Sürtünmesiz
- Pürüzlü
- Bağlı
- Ayrılma olmayan

gibi pek çok çeşitte tanımlanmaktadır. [71-75]

Temasın farklı özelliklerine göre, temas yüzeyinde farklı davranışlar mevcuttur. [71-75]

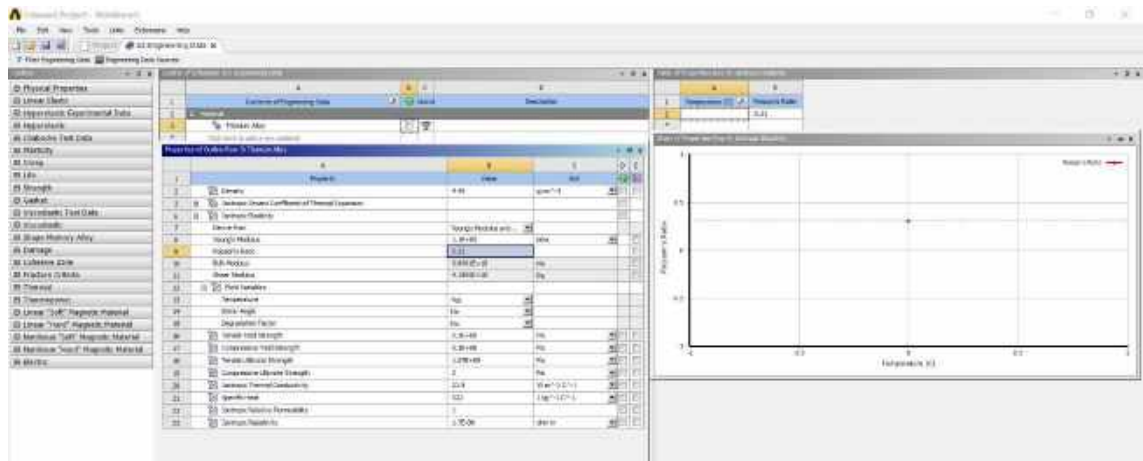
Bu çalışmada, sağlam omuz modeli için temas yüzeyleri aşağıdaki protez bileşenleri arasında olmak üzere sekiz adet olarak tanımlanmıştır.

Protezli omuz modelinde ise temas yüzeyleri, sekiz adet olarak tanımlanmıştır: polietilen humeral kap - humeral sap, humeral sap – humerus kemiği, skapula - UHMWPE taban plakası, glenosfer - UHMWPE taban plakası ve 1. vida - UHMWPE taban plakası, 2. Vida - UHMWPE taban plakası, 3. Vida - UHMWPE taban plakası, humeral küre - UHMWPE kap arasında olduğu tanımlanmıştır. Tüm temas yüzeyleri birbirine bağlı

(bonded) olarak tanımlanmıştır. [70] Birbirine bağlı temaslarda yüzeyler arasında ayrılma ve kayma olmadığı varsayılmıştır. [76]

2.1.8.2.3. Ters Omuzun Sonlu Elemanlar Modellerinin Oluşturulması

Bu tez çalışmasında ANSYS yazılımı, sağlam omuz modeli ve ters omuz protezli modelde stres ve yer değiştirme davranışını analiz etmek için kullanılmıştır. Protezin kalitesini ve ömrünü etkileyebilecek olan skapula ve taban plakası arasındaki aşırı mikro hareket ve polietilen aşınmasının tespiti analiz sayesinde yapılır.



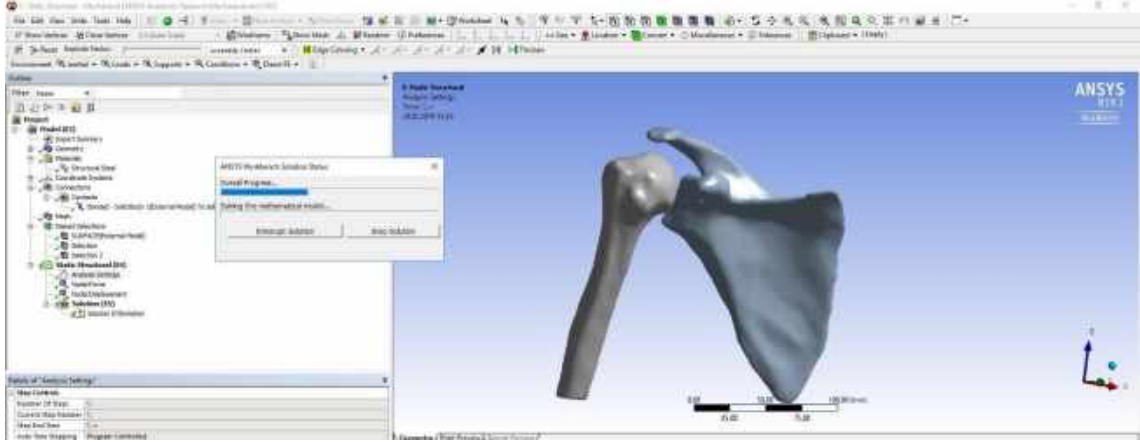
Şekil 2.68. ANSYS’de malzeme özelliklerinin atanması

Temas yüzeyleri her parça için ayrı ayrı tanımlanmıştır. Bunlara ek olarak, ANSYS malzeme kütüphanesinde pek çok malzeme bilgileri mevcuttur. Fakat bu malzemeleri programda seçerek literatürde olan ve Tablo 2.5 da belirtildiği gibi malzeme özellikleri değiştirilmiştir.

Analiz edilen tüm parçaların ağ (mesh) yapısı 8 düğümlü hegzagonal ağ yapısındadır.

Analizde sabitleme skapulunun medial border’ından ve sakapulunun kalvikular çıkıntısından gerçekleştirilerek skapula bağlanmıştır.

Bu sabitleme ile glenohumeral eklem nötral pozisyonda ve abduksiyon hareketi sırasındaki simülasyonu gerçekleştirilmiştir. Böylelikle nötral pozisyonda, kemik ile protez arasında ve glenosfer ile humerus kabı arasındaki gerilme dağılımı ve stres dağılımı analizi ile omuz eklemi hareketi sırasında abduksiyon hareketindeki glenosfer parçalarının gerilme hesaplaması ile protezin başarısızlığına neden olabilecek maksimum gerilmeler tespit edilmiştir.



Şekil 2.69. Sonlu Elemanlar Analizi Hesaplama Süreci

2.1.9. Araştırmanın sınırlılıkları

CT görüntülerinin Mimics programında işlenmesi sonucu bu datayı ANSYS programına import ettiğimizde çok fazla örgüsel eleman sayısı çıkmıştır. Bu nokta sayısı analizi yapmayı neredeyse imkansız kılmıştır. Bu sebeple bu veriler üzerinde ekstra ve zaman alıcı re-mesh işlemleri gerçekleştirilmiştir. Ölçümler ve görüntülerle yapılan tasarımın sonlu elemanlar analizinde gerçek noktalara yakın hesaplamalar ve sonuçlar oluşmazsa tekrar görüntü işleme ve analiz aşamasına geri dönmüştür.

2.1.10. Tezin bütçesi

Bu tez Dokuz Eylül Üniversitesi, Bilimsel Araştırmalar Projeleri (BAP), 2018KB042 proje numarası ile finansal olarak desteklenmiştir.

Bu alıřmada, kiřiye özel omuz protezinin 3D modelleme ve 3D baskı olarak üretim yöntemleri, omuz geometrisinin CT verilerinden oluşturulması ile gerçekleştirilmiştir. Protez-kemik geometric eşlemesi, omuz artoplastisi başarısı için büyük öneme sahiptir. Bu yüzden kiřiye özel protez tasarımı ve üretimi hızlı bir şekilde yaygınlaşmaktadır ve bu yöntem hastaya özgü protez imalatı için doğru yöntemdir.

Bu alıřmada, multi material 3D baskı işlemleri gerçekleştirilmiştir. Polietilen ve titanyum alařımı, farklı 3D printer cihazlarında üretilmiştir. Titanyum alařımı, yüksek biyoyumluluđu, yüksek fiziksel özellikleri (kütle, rijitide, elastisite modülü, yüksek tokluk, korozyon direnci v.s.), kolay üretilebilirliđi sebebiyle protezin metalik paralarının üretimi için kullanılmıştır. Ortopedik cerrahide, paslanmaz elik, kobalt-krom alařımları gibi eřitli biyoyumlu malzemeler kullanılmaktadır. Bu malzemeler iyi fiziksel özelliklere sahip olsalar da titanyum alařımları diđerlerine göre daha iyi üretilebilirlik kolaylıđı ve yüksek biyoyumlulukları ile en iyi seçenektir.

Bu alıřma, karmařık geometrideki vucüt kısımlarının farklı malzemelerle 3D üretiminin, diđer üretim yöntemleriyle karşılaştırıldığında daha kısa zaman ve maliyette gerçekleştirilmesi gibi avantajlarının ortaya koymaktadır. Dahası, protezlerin 3D printer üretimi, hastanın kendisinin řekil, boyut ve mekanik özellikler gibi ihtiyaçlarıyla uyumlu özelleştirilmiş tasarım ve üretime imkan sağlar. Bu alıřmada üretilen protez, kalitesi artmış hastaya özel ters omuz protezidir. Protezin geliştirilmiş tasarımının, protez ömrüne ve revizyon ameliyatı gereksiniminin azalmasına doğrudan etkisi vardır.

Ayrıca, hastaya özel 3D printer ile üretilmiş scapula modeli, hastanın kendi CT taramasından üretilmiştir (Şekil 3.16). Bu model ameliyat öncesi planlama veya tıp eğitiminde faydalı bir araç olabilir. Bu teknolojinin cerrahların ameliyat öncesi planlamalarına uygulamaları eřitli alıřmalarda yayınlandıysa da bu veri yetersizdir. Bu alıřma, omuz modellerinin 3D tasarım ve 3D printer ile üretilmesinin, cerrahlara omuz

kompleksitesinden kaynaklanan sorunların üstesinden gelmelerine yardımcı olan deęerli bir ara olabilir.



Őekil 3.1. Titanyum alařımı humeral sap nden grnm



Őekil 3.2. Titanyum alařımı humeral sap yandan grnm



Şekil 3.3. Titanyum alaşımı humeral sap arkadan görünüm



Şekil 3.4. Titanyum alaşımı civiler



Şekil 3.5. Titanyum alaşımı humeral küre ve merkez çivisi



Şekil 3.6. Stratsys 3D printer ile üretilen glonosfer kap (ön)



Şekil 3.7. Stratsys 3D printer ile üretilen glonosfer kap (arka)



Şekil 3.8. Stratsys 3D printer ile üretilen taban plaka (ön)



Şekil 3.9. Stratsys 3D printer ile üretilen taban plaka (arka)



Şekil 3.10. Üretilen Protez bileşenleri



Şekil 3.11. Üretilen Ters Omuz Protezi ve Skapula



Şekil 3.12. Üretilen Ters Omuz Protezi, Skapula ve Humerus



Şekil 3.13. Z Printer ile üretilen sağlam humerus



Şekil 3.14. Z Printer ile üretilen sağlam Skapula



Şekil 3.15. Z Printer ile üretilen sağlam Skapula ve Humerus



Şekil 3.16. PLA (Polilaktik asit) malzemesinden yapılmış 3D Printer ile üretilen Skapula Modeli

Bu çalışmada, omuz artroplastisinde 3D modelleme ve baskı yönteminin uygulanmasını araştırılmıştır. AM teknolojilerinden biri olan 3D baskı, eklem replasman cerrahisinde bireysel tedavi için yeni kapılar açmaktadır. 3D tasarım ve baskıdaki diğer gelişmeler, kişiye özel protezlerin sayısını artırabilir ve gelecekte hem hasta hem de cerrahin faydaları için önemli bir klinik araç olarak hizmet edebilir.

Kemik-implant uyumu oranı cerrahi başarıyı etkileyen en önemli faktörlerden biridir. 3D bilgisayar destekli tasarım ve 3D baskı teknikleri, kemiğe tam olarak uyum protezlerin üretilmesi imkanını doğurur. 3D yazıcı tekniğiyle üretilen protezler, arttırılmış tasarım kalitesi, daha kısa üretim zamanı, maliyet kazancı, cerrahin ameliyat öncesi planlama işlemine olanak sağlayarak daha kısa ameliyat süresi, hastanın hastanedeki yatış süresinin kısaltılması ve böylece hastane masraflarının azaltılması gibi pek çok avantaja sahiptir. Ameliyat öncesi planlama, cerrahlara ameliyatın gerçekleşmesinden önce cerrahi operasyonları simüle etmesine izin verir. Bu fırsatla cerrahi işlemler optimize edilebilir ve daha kısa sürede gerçekleştirilebilir. Bu, sağlık tesisleri için önemli maliyet tasarrufuna ve hasta için risklerin azalmasına yol açacaktır. Her ne kadar CAD / CAM teknolojisi bu

avantajlara sahiptir, fakat bu teknolojinin sınırlamaları yüksek derecede eğitimli personel gerektirmesidir.

3D tasarım ve baskı sadece sağlık alanındaki protez üretiminde değil, aynı zamanda giderek yaygınlaşarak tıp eğitiminde kullanılmaktadır. Bu teknolojilerin tıbbi eğitimde kullanılması, alternatiflerinden ziyade zaman etkinliği, düşük maliyet ve postoperatif tahmin gibi iyi sonuçlara sahiptir. Bu ileri teknolojiler, halk sağlığına ve dünya çapında ortopedik cerrahi prosedürlere ihtiyaç duyan çok sayıda kişiye hizmet sağlamaktadır.

Bu çalışmanın ışığında, cerrahi prosedürleri, protez kalitesini ve cerrahlar için preoperatif planlama fırsatını iyileştirmek için daha fazla çalışma yapılmalıdır.

3.1. Sonlu Elemanlar Analizi Sonuçları

Ameliyat edilmeyen kontralateral omuz ve protezli omuz FE modelleri stres dağılımı, gerilmeler, yerdeğişimleri ve kuvvetler açısından karşılaştırılmıştır.


İki modelde farklı eleman boyutları mevcut olup sağlam FE modelinde toplam eleman sayısı; 300,009 ve toplam node sayısı; 64,851 iken prostetik FE modelinde toplam eleman sayısı; 718,990 ve toplam node sayısı; 145,007' dir (Şekil 3.17, 3.18, 3.19).

İki sonlu eleman modeline de 800 N 'luk vücut ağırlığı fizyolojik reaksiyon kuvveti uygulanmıştır.


Sağlam Omuz Modelinde ve Protezli Omuz Modelinde ağ yapısı hegzahedral sekiz düğümlü ağ yapısı olarak atanmıştır. Saitleme skapulanın medial border'ından yapılmıştır.

FE modellerinde hesaplanan temas stres değerlerinin, polietilenin sıkıştırıcı verim stres değerini aşması ve çarpışma yerinde plastik deformasyonun olabileceği bulundu.


Ters omuz protezinin performans analizi, prostez tasarım kalitesini ve bu konudaki literatürel bilgiyi artıracak ön görülmektedir.



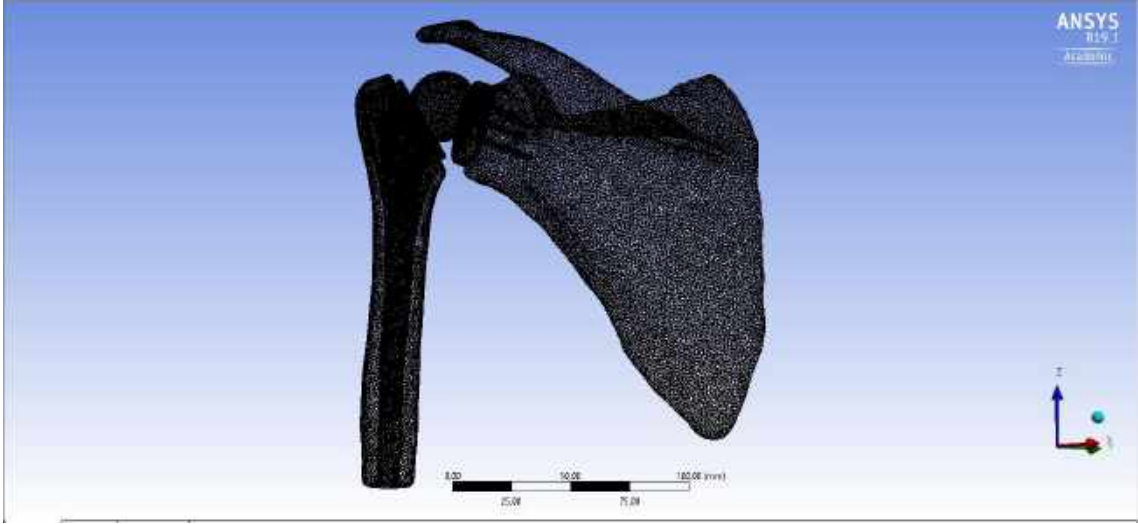
Şekil 3.17. Sağlam Omuz Modelinde Mesh Yapısı I




Şekil 3.18. Sağlam Omuz Modelinde Mesh Yapısı II



Şekil 3.19. Protezli Omuz FE Modeli Mesh Yapısı I



Şekil 3.20. Protezli Omuz FE Modeli Mesh Yapısı II



Şekil 3.21. Protezin Mesh'li Görünüşü

3.1.1. Nötral Pozisyon ve 30°, 45°, 60°, 90° Abdüksiyon hareketi için Von Mises Eşdeğer Stres Dağılımı Analizi

Von Mises Eşdeğer Stres Analizi, humeral kap, UHMWPE taban plakası, titanyum alaşımı vidalar, humerus, glenosfer, humeral sap ve skapula kemiği için yürütülmüştür.

Bu analiz önceden tanımlanmış kolun nötral pozisyonda iken (0 derece rotasyon) humerus büyük trabeküler kısmına vücut ağırlığının fizyolojik reaksiyon kuvvetleri olarak 800 N yük uygulanarak gerçekleştirilmiştir. Aynı zamanda protezli omuzda kol 30°, 45°, 60°, 90° Abdüksiyondayken aynı yük uygulanmıştır. Elde edilen sonuçlar sağlam omuz modeli, protezli omuz modeli ve bu modelin tüm parçaları için ayrı ayrı şekillerle gösterilmiştir. Elde edilen sonuçlar tartışma bölümünde tartışılmıştır ve literatürle karşılaştırılmıştır.

Von Misses Eşdeğer Stress

Von Misses stresi, belirli bir materyalin verimli olacağı veya kırılacağını belirlemek için kullanılan bir değerdir. Çoğunlukla metaller gibi sünek malzemeler için kullanılır. Von Mises verim (yield) kriteri, eğer yük altında bir malzemenin von Misses gerilmesi, aynı malzemenin basit gerilim altında verim sınırına eşit veya daha büyük ise - ki bunun deneysel olarak tespit edilmesi kolaydır - o zaman malzeme verimliliği yüksektir.

Gerilmelerin büyüklüğü ve yönü her yönde farklıdır. Von Misses formülü, belirli bir noktada streslerin kombinasyonunu, protezlerin başarısızlığına neden olabilecek maksimum stresler hakkında bilgi sağlayan bir eşdeğer stres olarak hesaplar. Bununla birlikte, belki de ana gerilmelerin hiçbiri malzemenin verim gerilmesini aşmaz ancak gerilmelerin birleşimi nedeniyle başarısızlık olabilir.

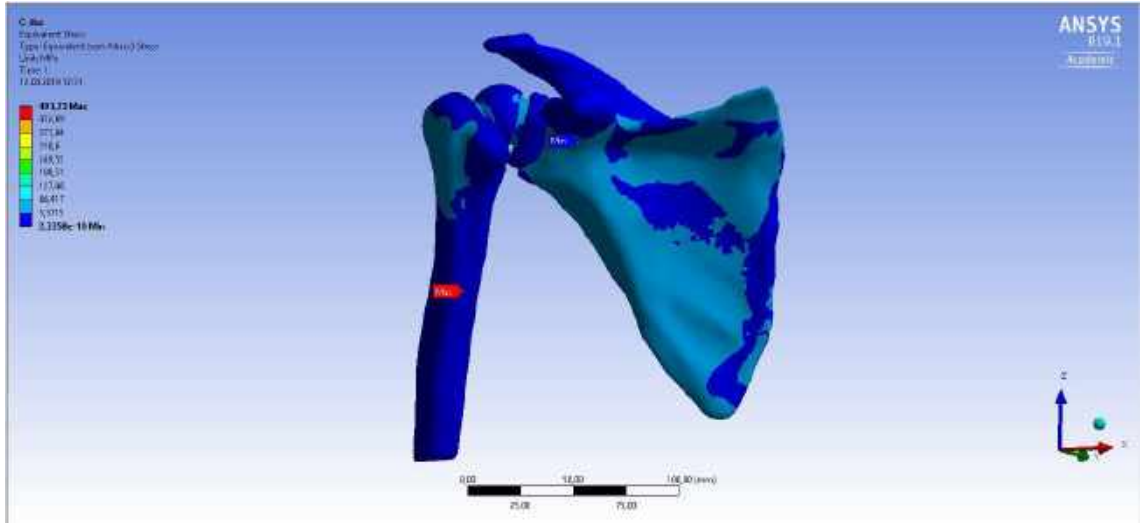
Omuz ekleminin nötral pozisyondayken Von Misses stres dağılımı hesaplanmıştır (Şekil 3.44).

3.1.1.1. Protezli Omuz Modeli Nötral Pozisyon

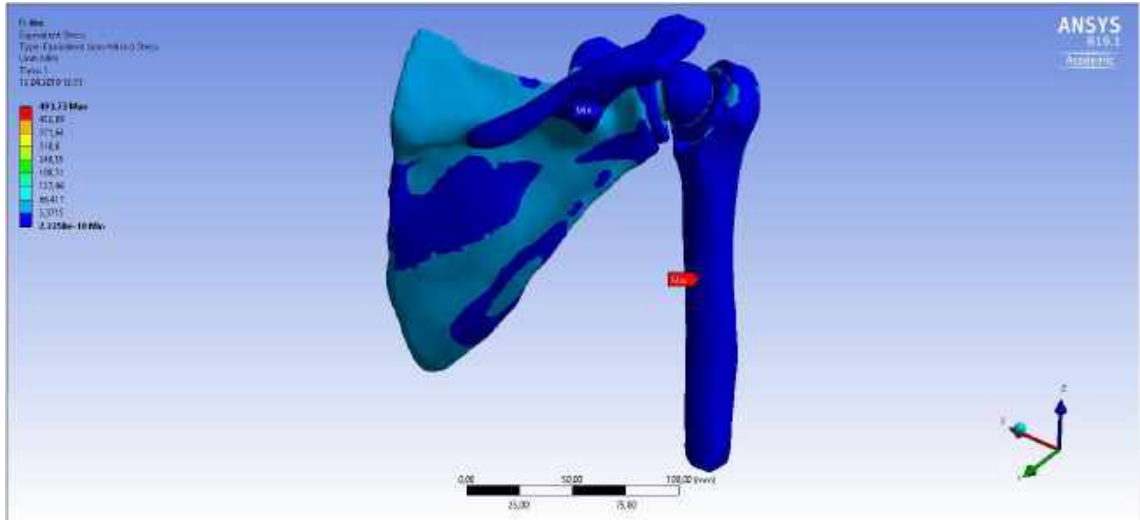
Protezli Omuz FE Modelinde belirtilen sınır koşullarında, skapulanın medial border'ında sabitleme ve humerusun büyük tüberkülünden 800 N dikey olarak uygulanan kuvvet yüklemesi ile elde edilen sonuçlar aşağıdaki tabloda ve şekillerde gösterilmektedir. Buna göre minimum ve maksimum toplam deformasyon ve eşdeğer (Von-Misses) Stres değerleri belirtildiği gibidir.

Tablo 3.1. Protezli Omuz Modelinde FE Analizi Sonuçları

Sonuçlar		
	Total Deformasyon	Eşdeğer (von-Mises) Stress
Minimum	0 mm	2,3358e-010 MPa
Maksimum	1,4723 mm	493,73 MPa
Ortalama	0,70706 mm	9,6978 MPa




Şekil 3.22. Protezli Omuz Nötral Pozisyondayken Von Misses Eşdeğer Stres Dağılımı



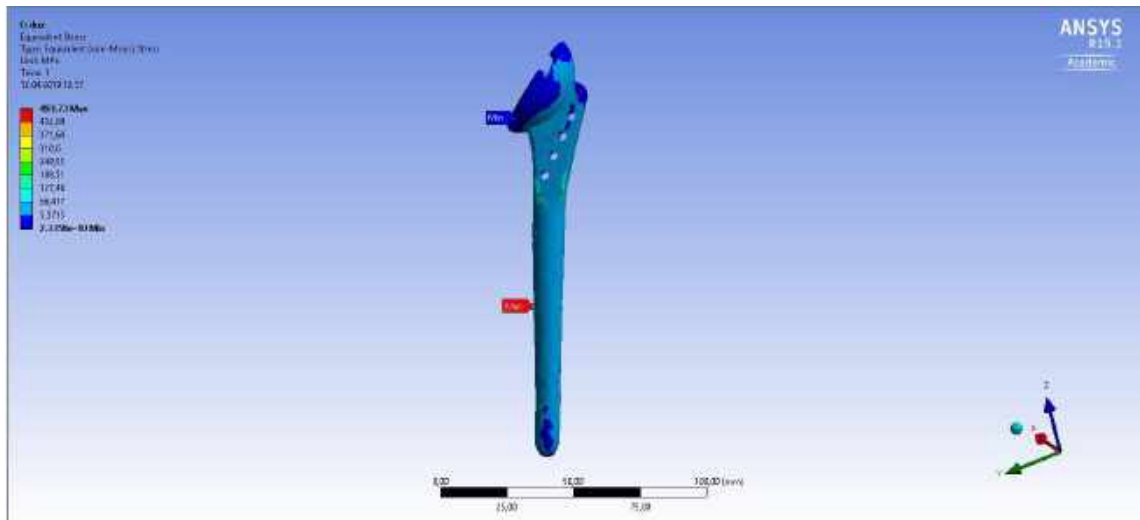
Şekil 3.23. Protezli Omuz Nötral Pozisyondayken Von Misses Eşdeğer Stres Dağılımı II

Humeral Sap


Humeral sapın Von Misses eşdeğer gerilim analizi aşağıdaki şekilde gösterilemektedir. Humeral sapta maksimum Von Misses Eşdeğer Gerilmesi 249,55 MPa olarak sonuçlanmıştır. Bu gerilme sapın inferior tarafına doğru medialinde ortaya çıkmıştır. Minimum Von Misses Eşdeğer Gerilmesi ise sapın superior kısmında $2,3358e-10$ MPa olarak ortaya çıkmıştır.



Şekil 3.24. Humeral Sapta Von Misses Eşdeğer Stress Dağılımı I



Şekil 3.25. Humeral Sapta Von Misses Eşdeğer Stress Dağılımı I



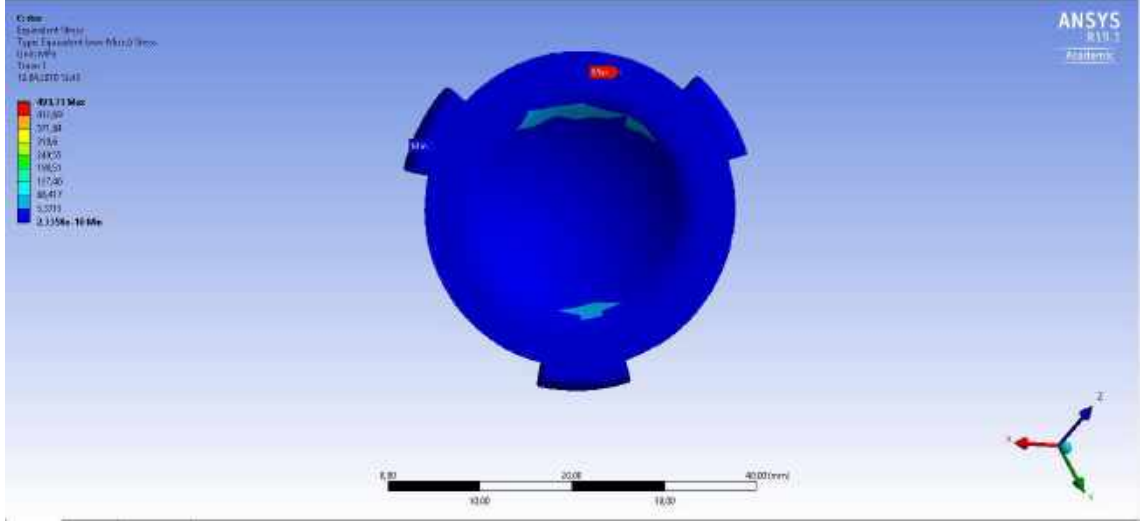
Şekil 3.26. Humeral Sapta Von Misses Eşdeğer Stress Dağılımı I




Şekil 3.27. Humeral Sapta Von Misses Eşdeğer Stress Dağılımı I

UHMWPE Humeral Kap

Omuz ekleminin nötral pozisyondayken ve abdüksiyon hareketi sırasında humeral kabı üzerindeki maksimum Von Mises stres dağılımı Şekil 111'de gösterilmektedir. Taban plakasındaki Von Misses Eşdeğer Stres dağılımında maksimum gerilme plakanın lateral kısımlarında meydana gelmiştir. Maksimum gerilme 66,417 MPa olmuştur. Bu plakada minimum Von Misses Stres 2,3358e-010 MPa olmuştur. Bu sonuçlar, UHMWPE parçanın 1,1 GPa olan elastisite modülünün altındadır. Bu da protezin polietilen kısmının aşınmaya karşı dirençli olacağını göstermektedir.



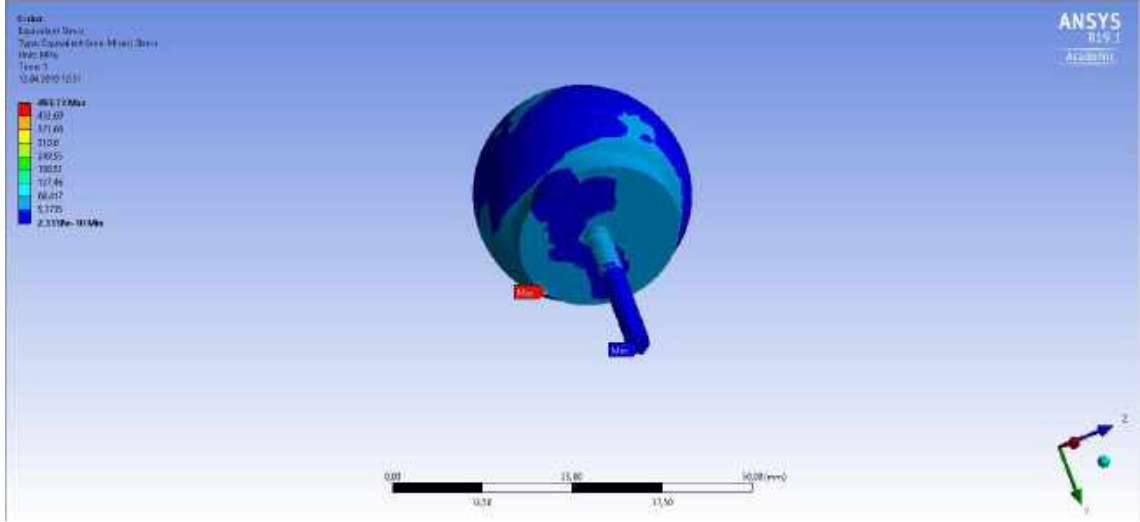
Şekil 3.28. Omuzun nötral pozisyonundayken humeral kaptaki gerilme dağılımı I



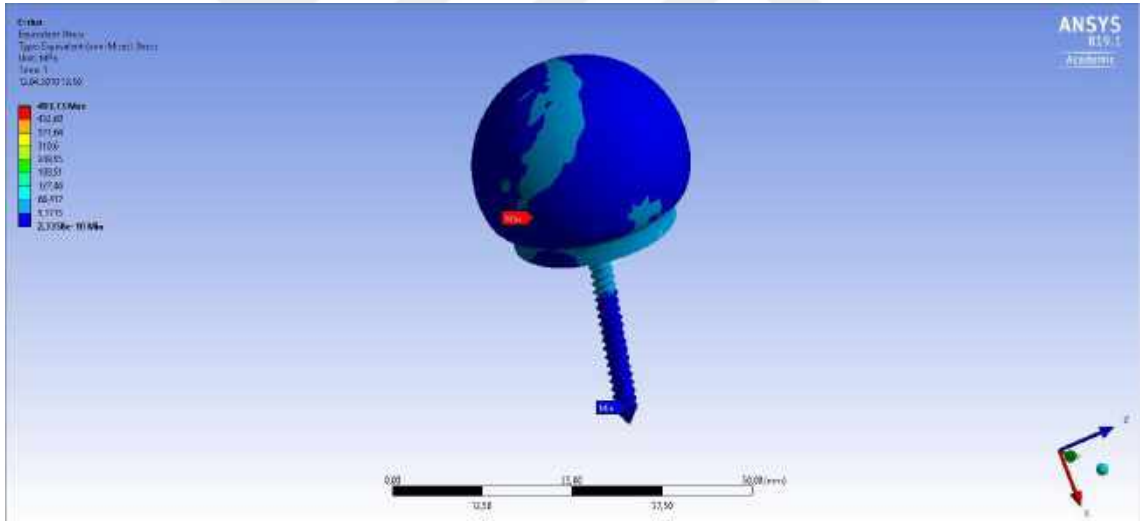
Şekil 3.29. Omuzun nötral pozisyonundayken humeral kaptaki gerilme dağılımı II

Glenosfer (Humeral Küre)


Glenosferdeki Von Mises Eşdeğer Stres Analizi sonuçları aşağıdaki şekilde gösterilmektedir. Bu parçada stress dağılımı genel olarak minimum değer aralığındadır. Maksimum gerilme parçanın inferior kısmında gerçekleşmiştir (127,46 MPa). Minimum gerilme ise parçanın genelinde ve özellik çivisinin ucunda gözlenmiştir. Bu sonuç 2,3358e-010 MPa'dır.



Şekil 3.30. Glenosferdeki Von Misses Stress Dağılımı I



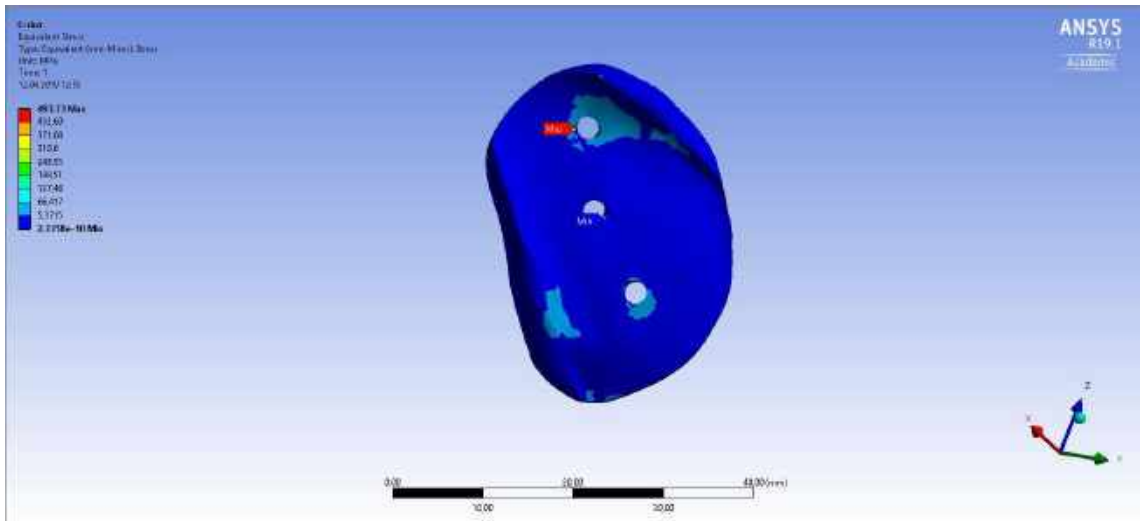
Şekil 3.31. Glenosferdeki Von Misses Stress Dağılımı I



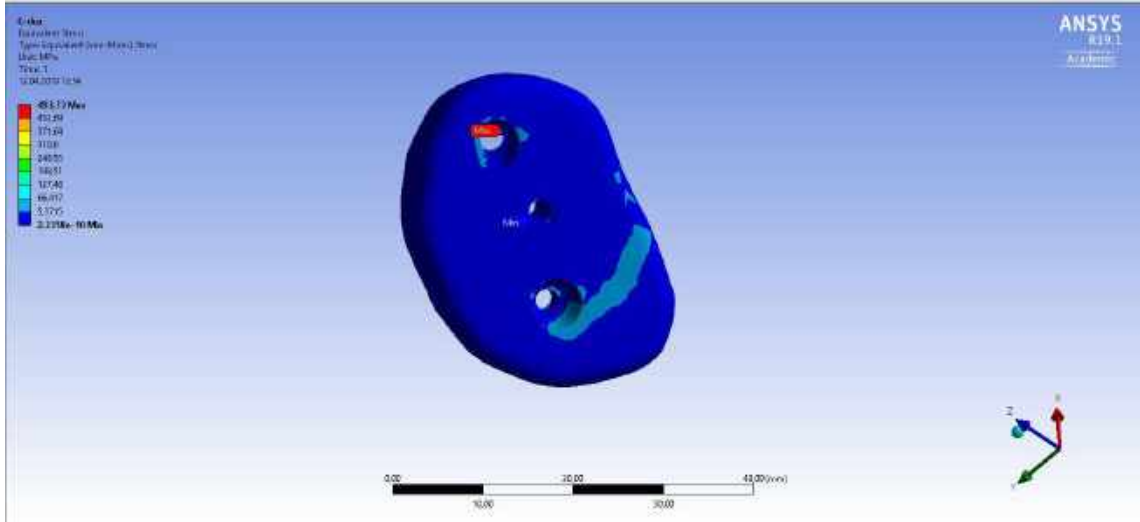
Şekil 3.32. Glenosferdeki Von Misses Stress Dağılımı I

UHMWPE Taban Plakası

Taban plakasındaki Von Misses Eşdeğer Stres dağılımı şekilde gösterilemektedir. Bu plakada maksimum gerilme vida deliklerinin periferisinde 66,417 MPa olarak gerçekleşmiştir. Minimum gerilme ise plakanın genelinde gözlenmiştir (2,3358e-10 MPa).



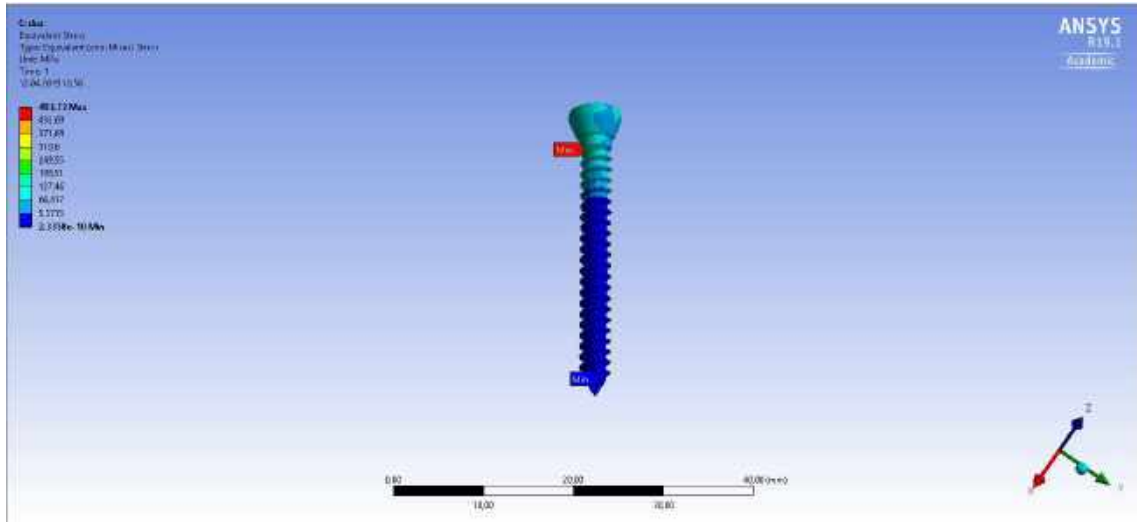
Şekil 3.33. UHMWPE Taban Plakasındaki Von Misses Eşdeğer Stres Dağılımı I



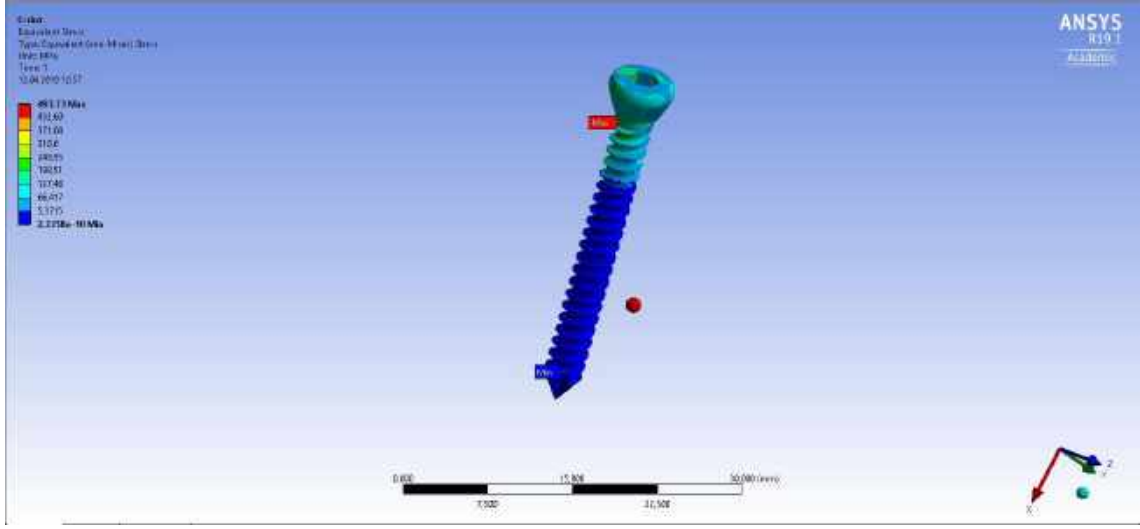
Şekil 3.34. UHMWPE Taban Plakasındaki Von Misses Eşdeğer Stres Dağılımı II

Çivilerdeki Von Misses Eşdeğer Stres Dağılımı

Çivilerde Maximum Von Misses gerilme dağılımı başarısızlığa yol açabilecek maksimum gerilmeleri anlamak gerçekleştirilmiştir. Birinci çivideki Von Misses Eşdeğer Stres Dağılımını aşağıdaki şekil de gösterilmektedir. Bu parçada maksimum gerilme superior tarafta iken (188,51MPa) minimum gerilme ise inferior tarafta gerçekleştirilmiştir (2,3358e-010 MPa).

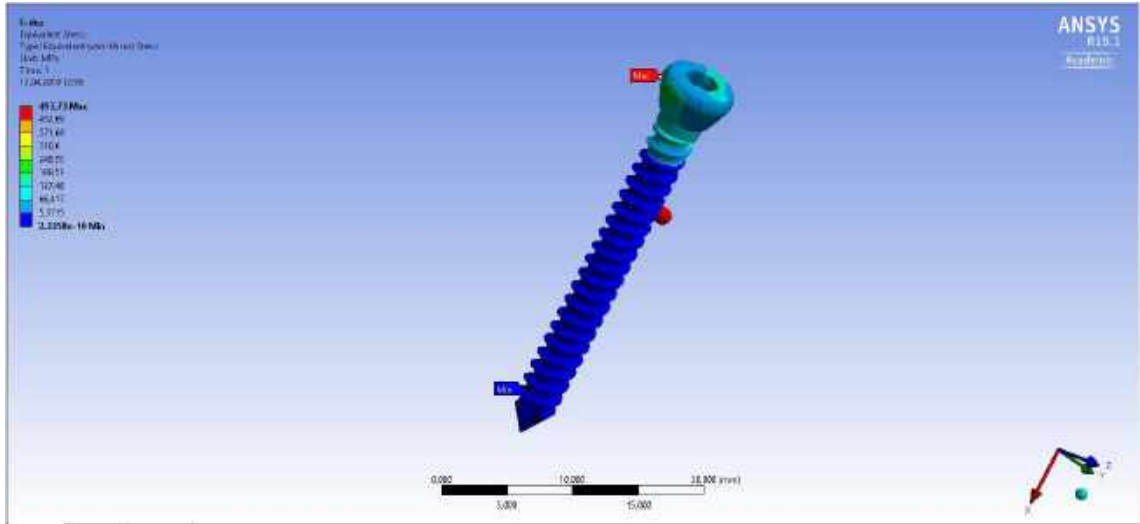


Şekil 3.35. Omzun nötral pozisyonundayken I. çivide stres dağılımı

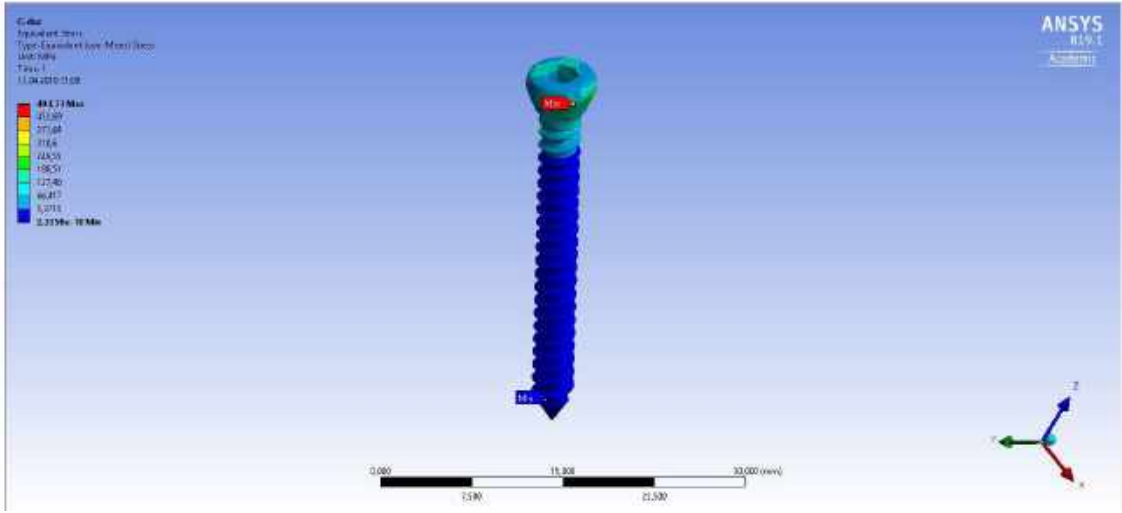


Şekil 3.36. Omzun nötral pozisyonundayken I. çivide stres dağılımı

İkinci çivideki maksimum gerilmelerin dağılımı aşağıdaki şekilde gösterilmektedir. Buna göre maksimum Von Misses Eşdeğer Stres Dağılımı çivinin superior kısmında 188,51 MPa olarak gerçekleşmiştir. Minimum gerilme çivinin inferior kısmında ve parçanın çoğunluğunda 2,3358e-010 MPa olarak gerçekleşmiştir.



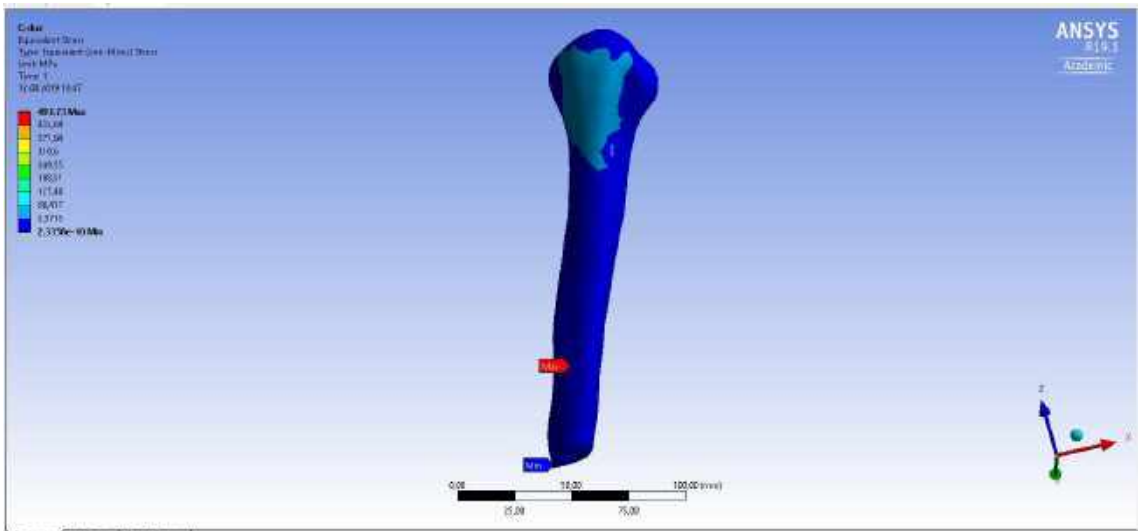
Şekil 3.37. Omzun nötral pozisyonundayken II. çivide stres dağılımı




Şekil 3.38. Omzun nötral pozisyonundayken II. çivide stres dağılımı 2

Protezli Humerus

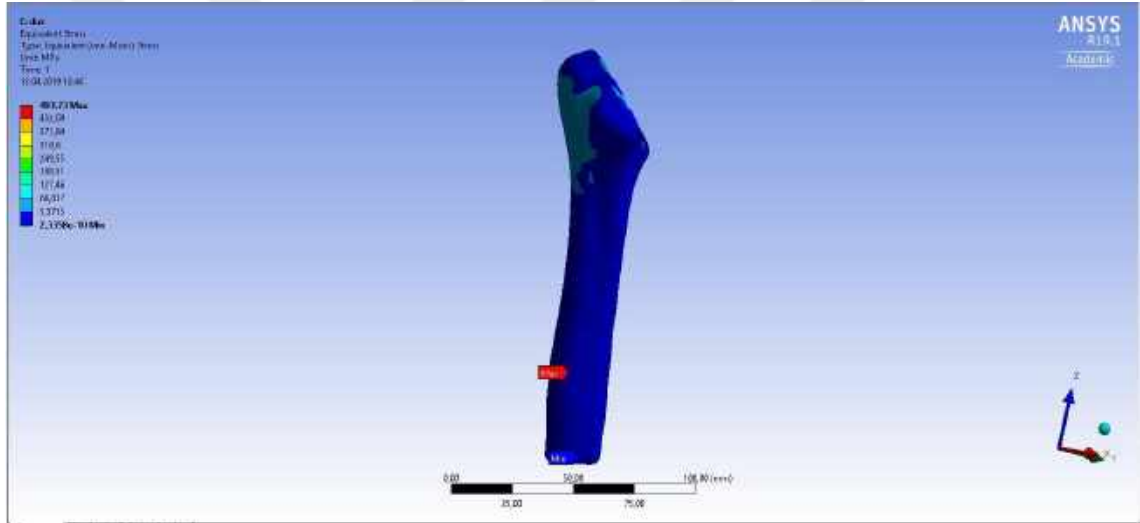
Omzun nötral pozisyonunda humerus üzerindeki Von Misses Eşdeğer Stres dağılımları aşağıdaki şekilde gösterilemektedir. Humerus üzerindeki maksimum ve minimum Von Mises Stres dağılımı inferior kısımda gerçekleşmiştir. Maksimum stres 127,46 MPa olarak bulunmuştur. Minimum Eşdeğer (von Misses) stress değeri ise 2,3358e-010 MPa' dır.



Şekil 3.39. Humerusta Von Misses Eşdeğer Stres Analizi Posterior Görünüm



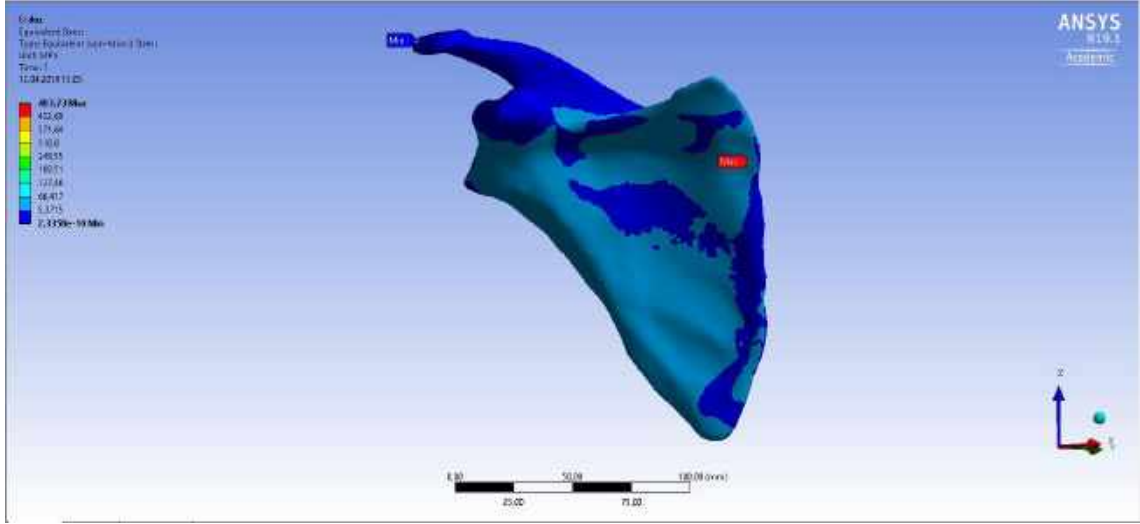
Şekil 3.40. Humerusta Eşdeğer (von Misses) Stres Analizi Anterior Görünüm



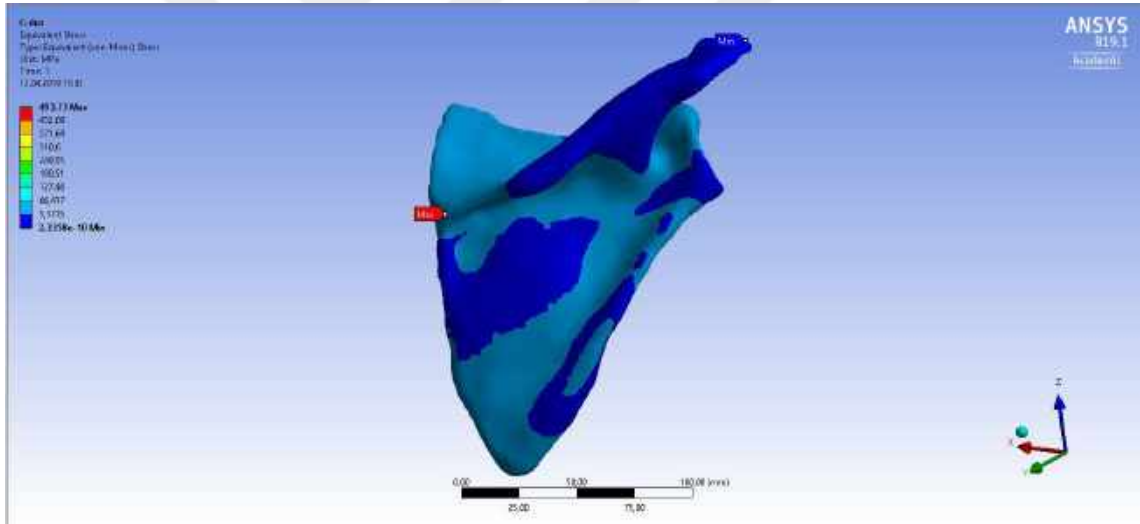
Şekil 3.41. Humerusta Eşdeğer (von Misses) Stres Analizi Lateral Görünüm

Protezli Skapula

Omuz nötral pozisyonda iken protezli skapulanın Von Misses Eşdeğer Stress Dağılımı aşağıdaki şekilde gösterilmektedir. Maksimum Von Misses Stresi skapulanın medial border kısmına doğru 188,51 MPa olarak gerçekleşmiştir. Minimum Von Misses Stress Dağılımını ise 2,358e-10 MPa olarak gerçekleşmiştir.



Şekil 3.42. Skapulada Von Misses Eşdeğer Stres Analizi Lateral Görünüm

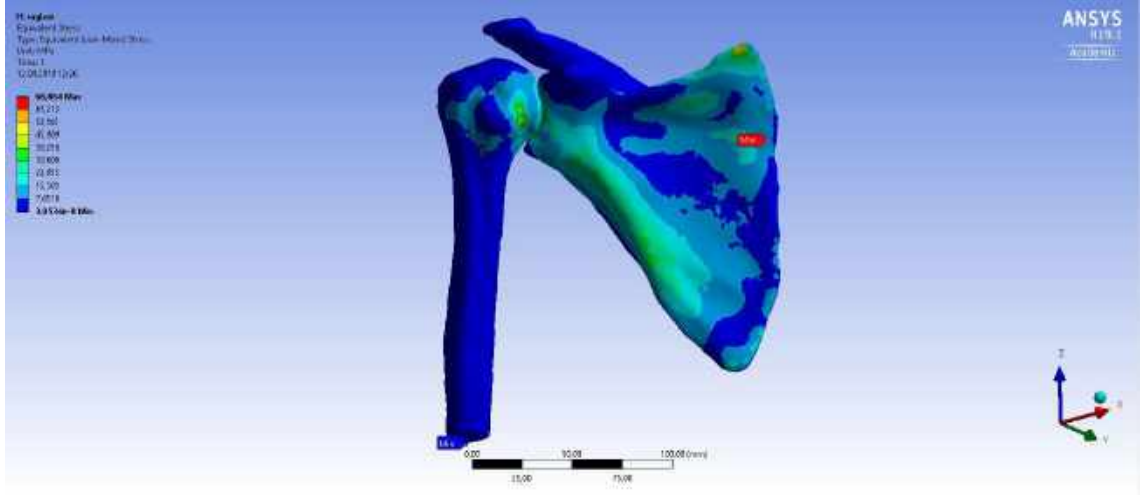


Şekil 3.43. Skapulada Von Misses Eşdeğer Stres Analizi Lateral Görünüm II

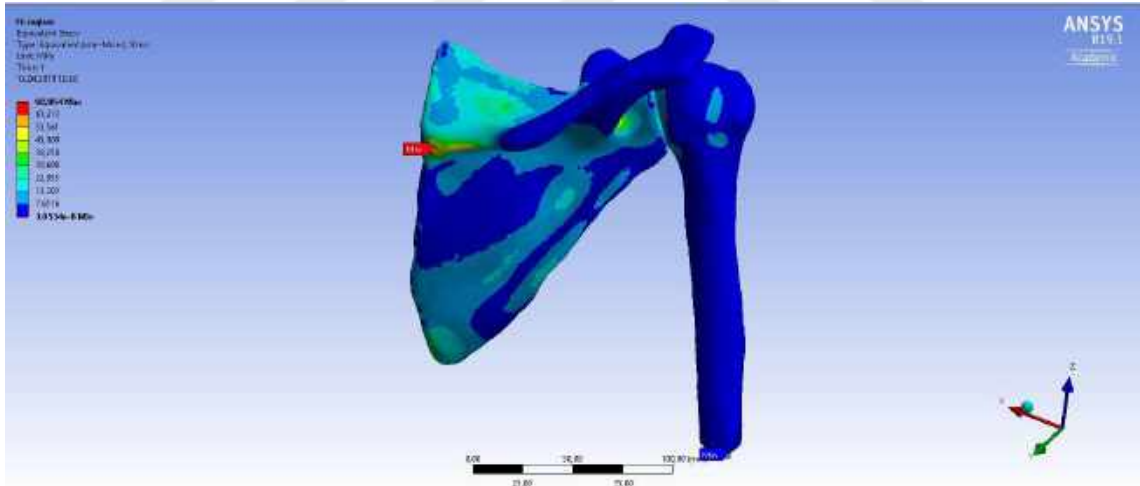
3.1.1.2. Sağlam Omuz Modeli

Omzun nötral pozisyonundayken sağlam omuz modelinde Von Misses eşdeğer stres dağılımı aşağıdaki şekilde görünmektedir. Bu modelde en yüksek değer 68.864 MPa iken en düşük değer 3.0534 e-8 MPa olarak görülmüştür. En yüksek değerler sağlam modelin

skapulasının medial border'ı yakınında ve en düşük değerler ise sağlam omuzda humerusun inferiorunda görülmüştür.



Şekil 3.44. Sağlam Omuz Modelinde Von Misses Eşdeğer Stres Dağılımı



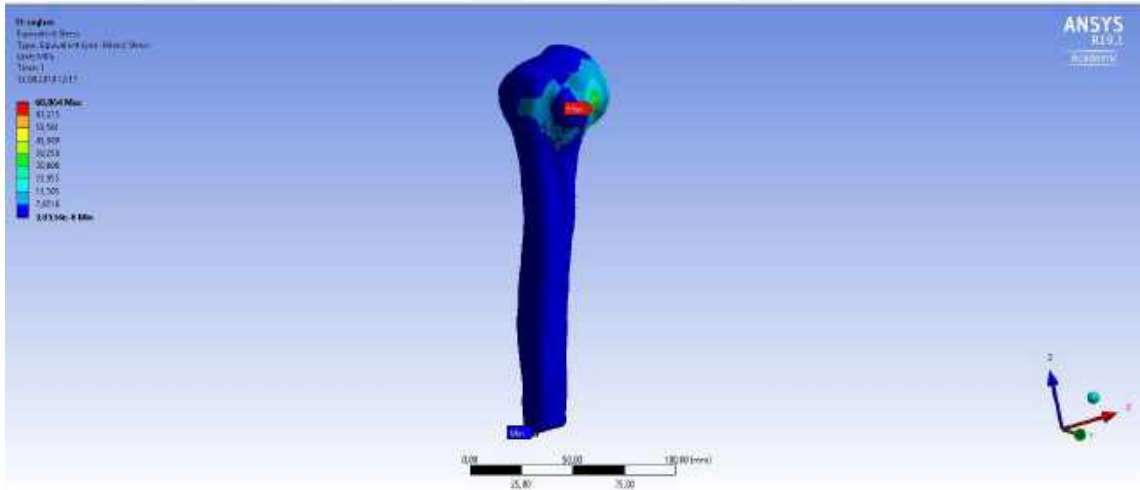
Şekil 3.45. Sağlam Omuz Modelinde Von Misses Eşdeğer Stres Dağılımı

Tablo 3.2. Sağlam Omuz Modeli FE Analizi Sonuçları

Sonuçlar		
	Total Deformasyon	Eşdeğer (von Mises) Stress
Minimum	0 mm	3,0534e-008 MPa
Maksimum	1,7462 mm	68,864 MPa
Ortalama	0,67324 mm	6,3852 MPa

Sağlam Omuz Modelinde Humerus

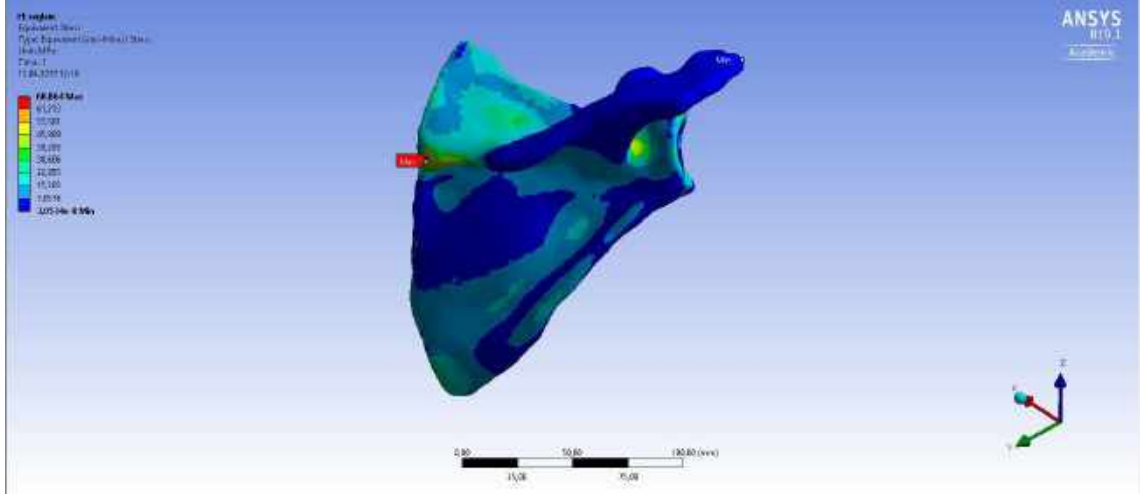
Sağlam Omuz Modelinde eşdeğer (von Misses) stres analizi sonuçlarına göre humerusta maksimum gerilme 53,561 MPa olarak küre kısmında minimum gerilme ise 3,0534e-008 MPa olarak humerusun inferiorunda görülmektedir.



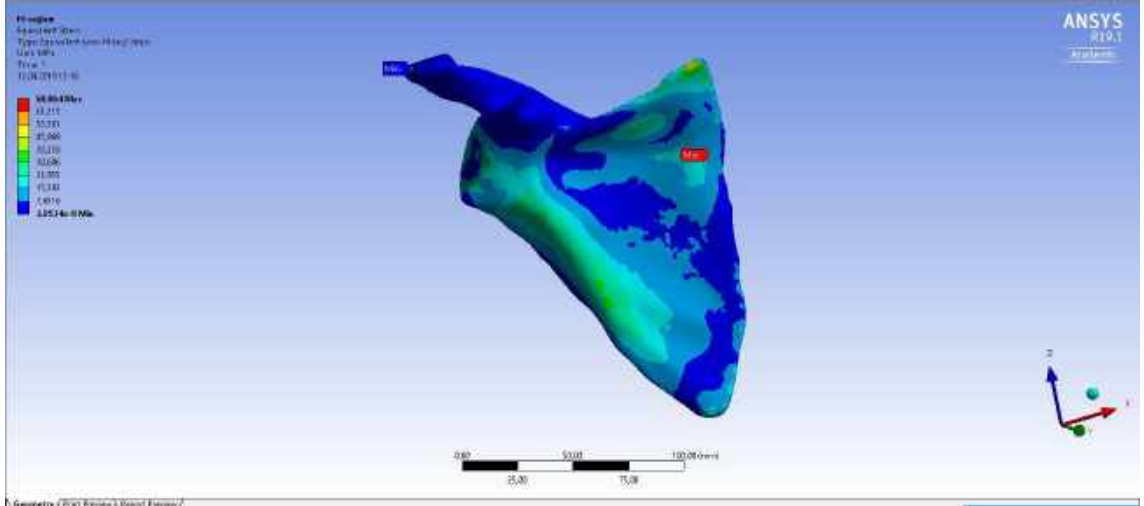
Şekil 3.46. Humerustaki Eşdeğer (von Misses Stres) Analizi Sonuçları

Sağlam Omuz Modelinde Skapula

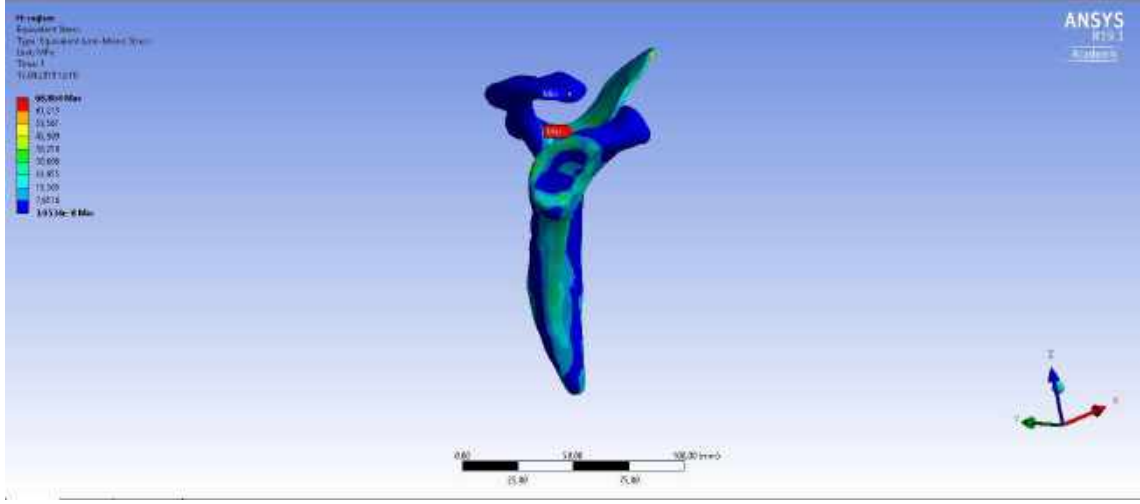
Sağlam omuz modelinde skapula kemiğinde eşdeğer (von Misses) stres analizi aşağıdaki şekilde görülmektedir. Bu sonuçlara göre skapuladaki maksimum gerilme 68,864 MPa olarak medial border'a doğru, minimum gerilme ise 3,0534e-008 MPa olarak skapukalvikuler çıkıntıda görülmektedir.



Şekil 3.47. Sağlam Omuz Modeli, Sakpuladaki Eşdeğer (von Misses Stres) Analizi Sonuçları




Şekil 3.48. Sağlam Omuz Modeli, Sakpuladaki Eşdeğer (von Misses Stres) Analizi Sonuçları



Şekil 3.49. Sağlam Omuz Modeli, Sakpuladaki Eşdeğer (von Misses Stres) Analizi Sonuçları

3.1.1.3. Protezli Omuz Modeli 30° Abdüksiyon Hareketi

Bu pozisyon için glenoküre merkezinden başlangıç noktası alınarak kola 30° abdüksiyon hareketi yaptırılmıştır (Şekil 3.50). Bu açıdaki protezdeki temas yüzeyleri ve uygulanan yükün iletimi daha farklı olacaktır ve karşılaştırmalar yapılmıştır.



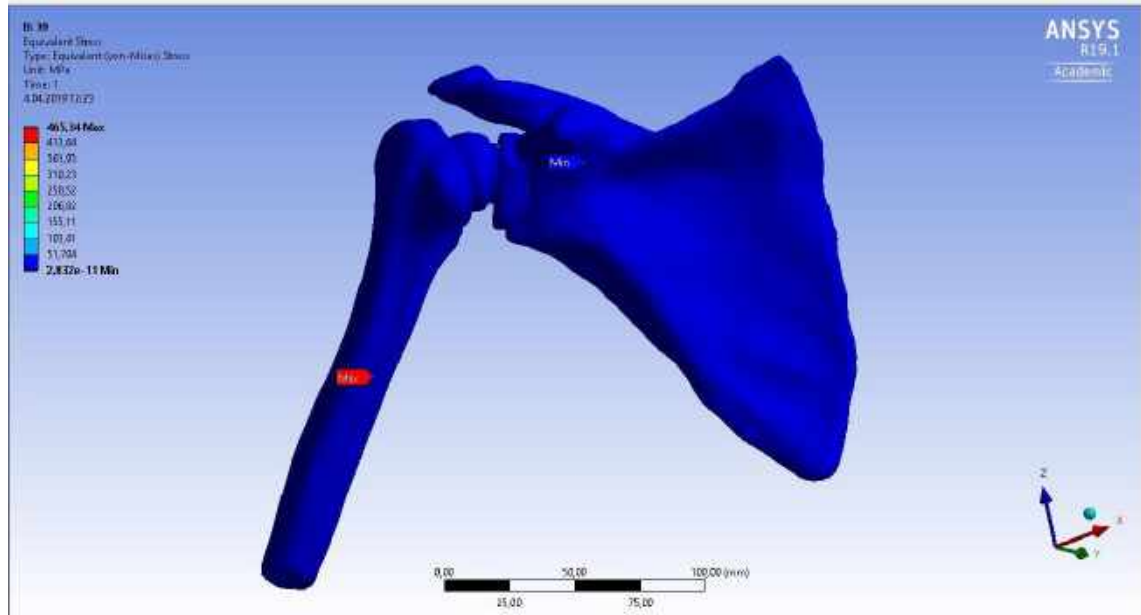
Şekil 3.50. Protezli kolda 30° abdüksiyon hareketi

Tablo 3.3. 30° abdükte Koldaki Omuz Modelinde FE Analizi Sonuçları

Sonuçlar		
	Total Deformasyon	Eşdeğer (von Mises) Stress
Minimum	0 mm	2,832e-011 MPa
Maksimum	1,2882 mm	465,34 MPa
Ortalama	0,61825 mm	8,5989 MPa

Von Misses Stresi Sonuçları

Kolun 30° abdüksiyon hareketi sırasında oluşan Von Misses eşdeğer stres dağılımı aşağıdaki şekilde gösterilmektedir. Bu sonuçlara göre bu pozisyonda en fazla 465.34 MPa stres oluşmuştur. En az ise 2.832 e-11 MPa değeridir. Şekilde genel olarak tüm modelin ağırlıklı olarak en düşük değerde sonuçlandığı görülmektedir.



Şekil 3.51. Kolun 30° abdüksiyon hareketinde Von Misses Eşdeğer Stres Dağılımı

Humeral Sap

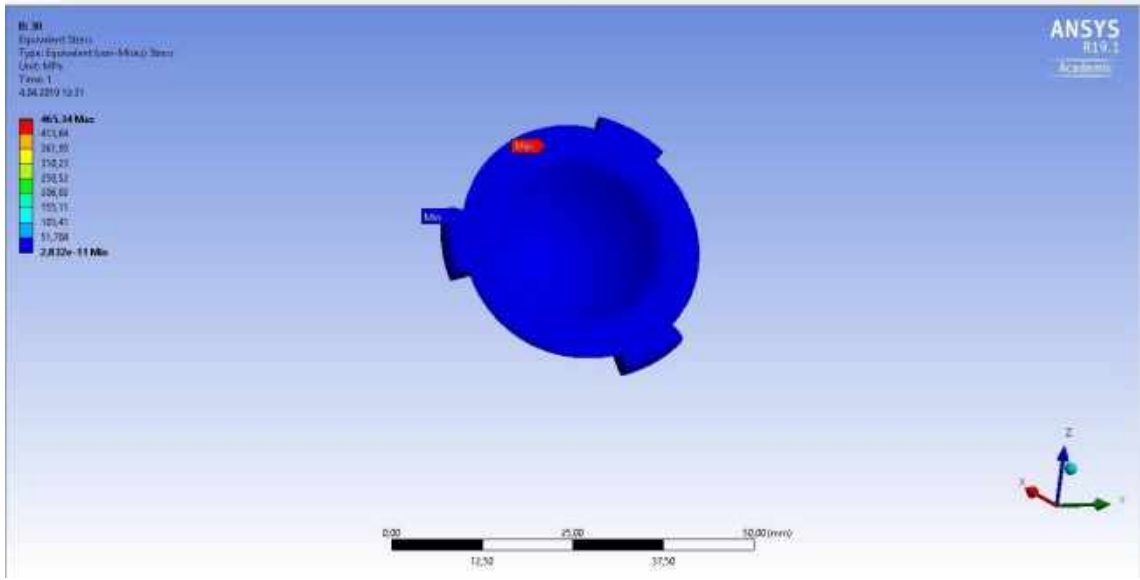
Humeral sapta kolun 30° abdüksiyonu için Von Misses Eşdeğer Stres dağılımı aşağıdaki gibi görülmektedir. Bu sonuçlara göre sapın bütününde 2.832e-11 MPa gerilme değeri bulunmuştur. Sapın orta tarafında 206 MPa değerinde gerilme gözlenmiştir.



Şekil 3.52. Humeral Sapda 30° abdüksiyon hareketinde Von Misses Eşdeğer Stress Dağılımı

UHMWPE Humeral Kap

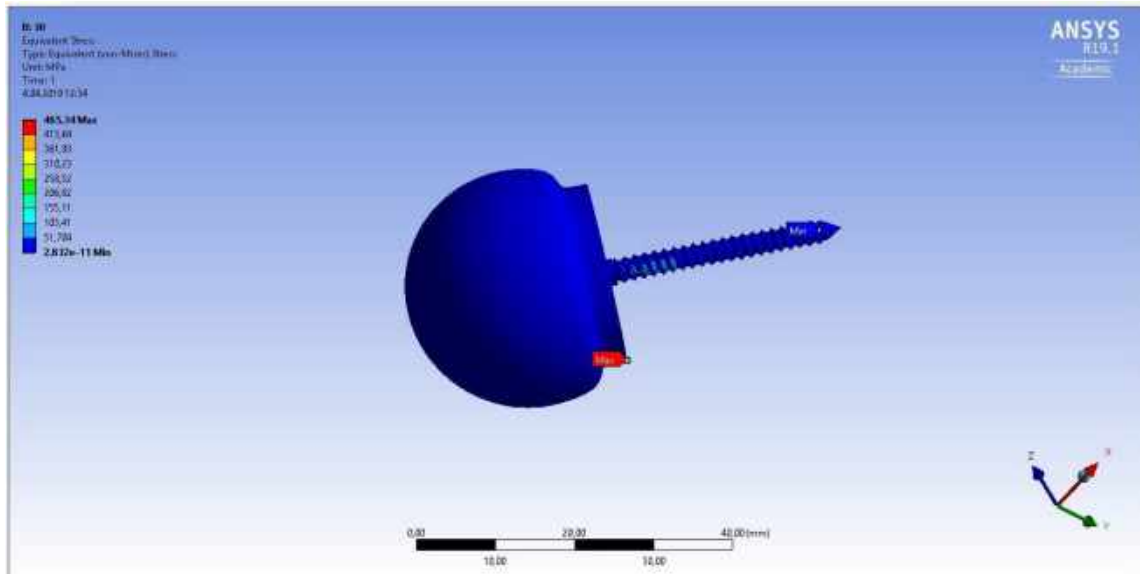
Protezli omuz modelinin 30° abdüksiyon hareketi için UHMWPE Humeral Kapda Von Misses Eşdeğer Stres Analizi sonuçları aşağıdaki şekilde görülmektedir. Bu analize göre bu kabın bütününde 2.832e-11 MPa değerinde gerilme görülmektedir.



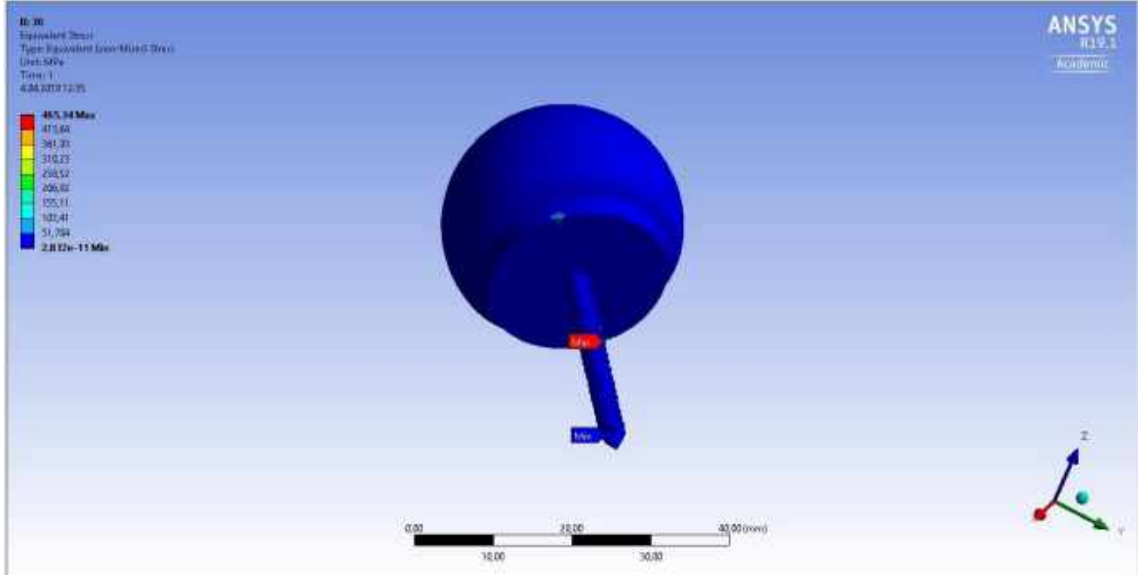
Şekil 3.53. UHMWPE Humeral Kapda Von Misses Eşdeğer Stres Analizi

Glenosfer (Humeral Küre)

Protezli omuz modelinin 30° abdüksiyon hareketi için glenosferdeki Von Misses Eşdeğer Stress dağılımı aşağıdaki şekilde görülmektedir. Bu analize göre en yüksek değer 51 MPa iken en düşük değer 2.832 e-11 MPa olmuştur.



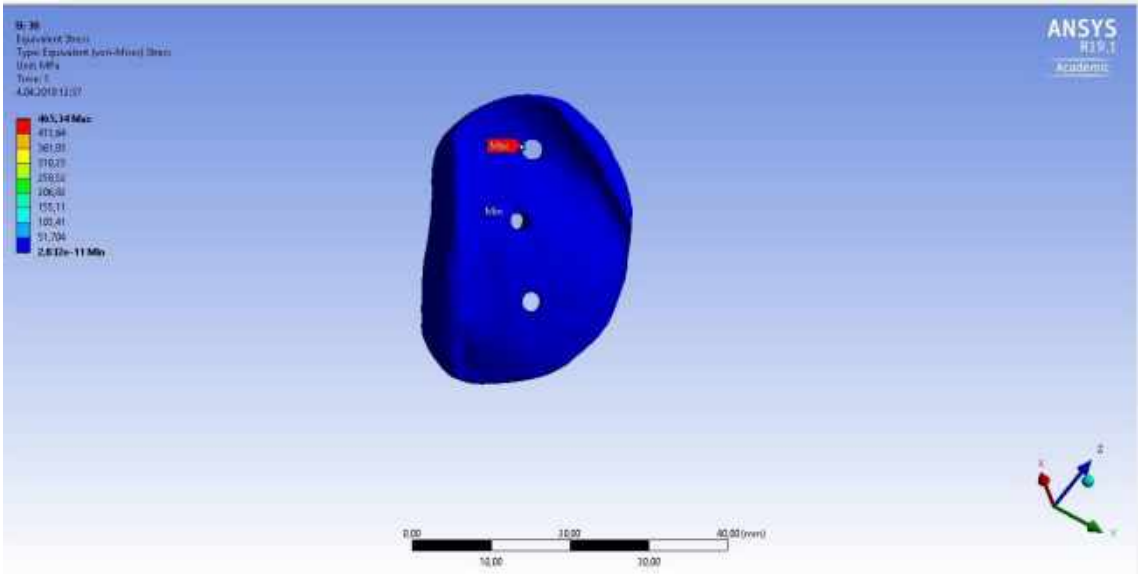
Şekil 3.54. Kolun 30° abdüksiyon hareketi sırasında glenohumeral küredeki Von Misses eşdeğer stress dağılımı (lateral görünüm)



Şekil 3.55. Kolun 30° abdüksiyon hareketi sırasında glenohumeral küredeki Von Misses eşdeğer stress dağılımı (medial görünüm)

UHMWPE Taban Plakası

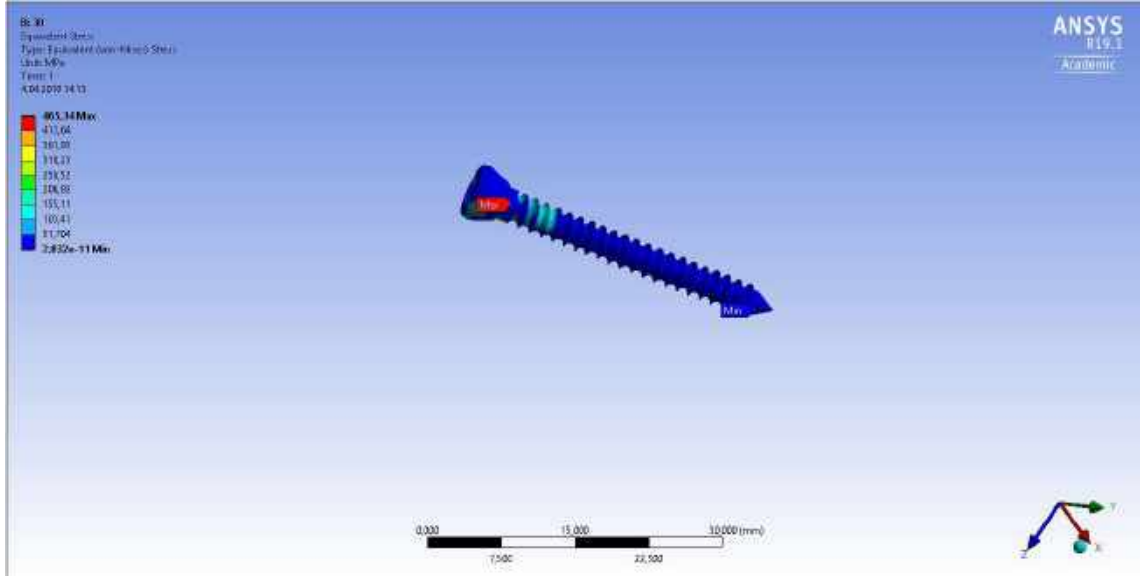
Taban plakasındaki Von Misses Eşdeğer Stres dağılımı şekilde gösterilemektedir. Bu analize göre taban plakasında en yüksek değer çivi deliği etrafındaki 51 MPa olarak gözlenmiştir. En düşük değer ise 2.832e-11 MPa olmuştur.



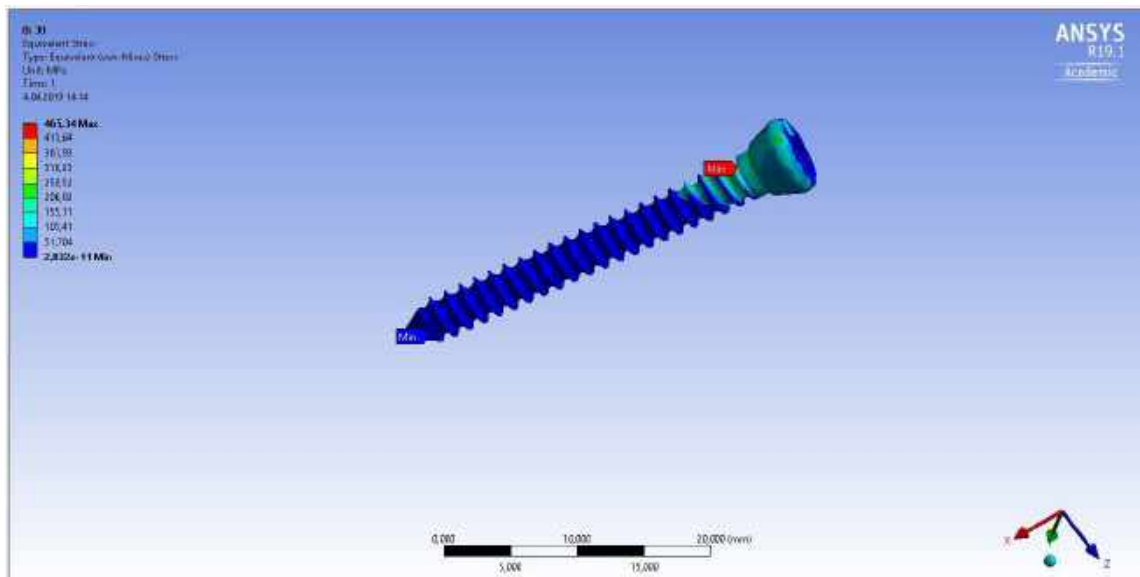
Şekil 3.56. Kolun 30° abdüksiyon hareketi sırasında UHMWPE taban plakasındaki Von Misses eşdeğer stress dağılımı (lateral görünüm)

Çivilerdeki Von Misses Eşdeğer Stres Dağılımı

Kol 30° abdüksiyondayken çivilerdeki Von Misses Gerilme dağılımı aşağıdaki şekillerdeki gibi gözlenmiştir. I. çivide daha az bir gerilme dağılımı görülürken II. Çivide özellikle çivi boynunda daha yüksek gerilme dağılımı gözlenmiştir.



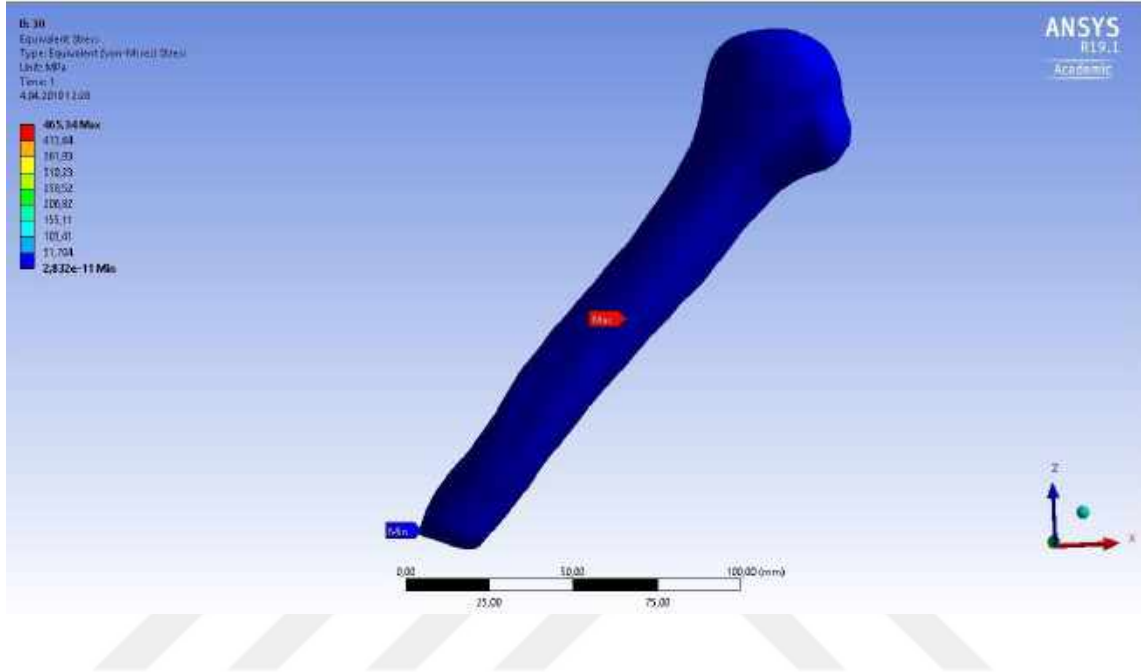
Şekil 3.57. Kolun 30° abdüksiyon hareketi sırasında I. çivideki gerilme dağılımı



Şekil 3.58. Kolun 30° abdüksiyon hareketi sırasında II. çivideki gerilme dağılımı

Protezli Humerus

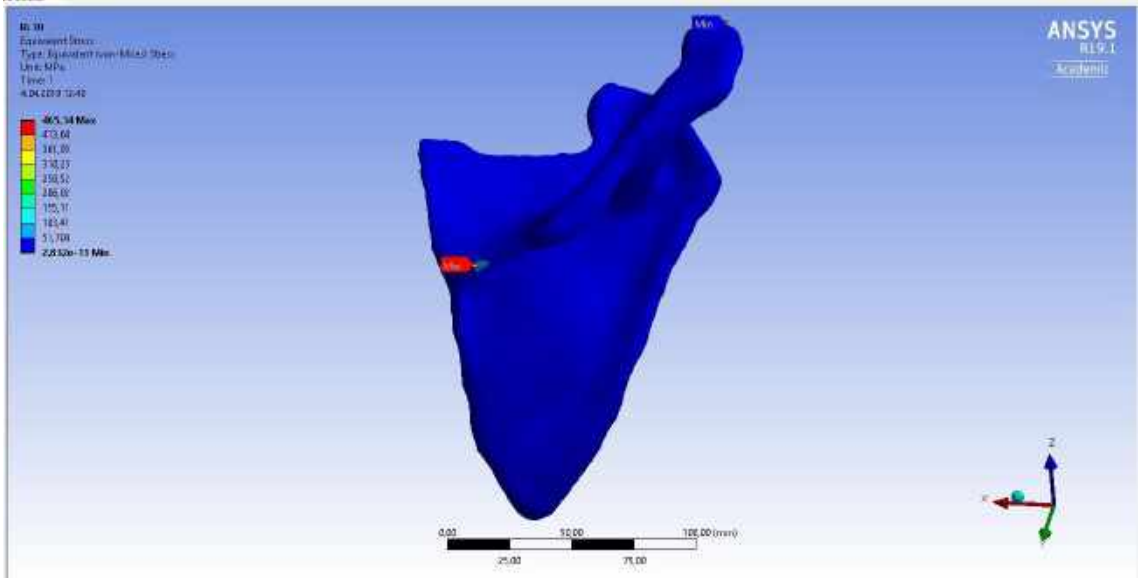
Kol 30° abdüksiyondayken humerustaki Von Misses Gerilme dağılımı aşağıdaki şekillerdeki gibi gözlenmiştir. Bu analizde humerusun bütününde en düşük değer 2.832e-11 MPa Von Misses Eşdeğer Gerilme gözlenmiştir.



Şekil 3.59. Kolun 30° abdüksiyon hareketi sırasında humerustaki Von Misses eşdeğer stres dağılımı

Protezli Skapula

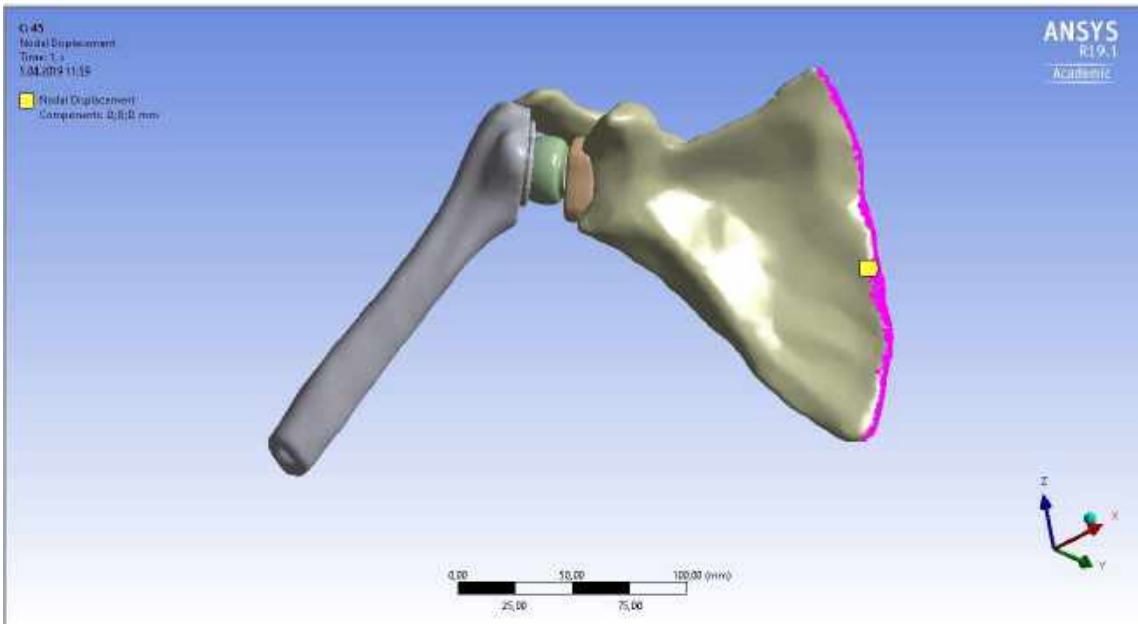
30° abdüksiyon hareketi yapan kolda skapula bileşeni için gerilme dağılımı aşağıdaki şekilde gibidir. Bu analizde skapula bütününde en düşük değer olan 2.832e-11 MPa 'lık bir gerilme gözlenirken en yüksek değer 51 MPa olmuştur.



Şekil 3.60. Kolun 30° abdüksiyon hareketi sırasında skapuladaki gerilme dağılımı

3.1.1.4. Protezli Omuz Modeli 45° Abdüksiyon Hareketi

Bu hareket glenohumeral kürenin ortası referans noktası alınarak kola 45 derecelik abdüksiyon hareketi yaptırılmıştır (Şekil 3.61). Bu analiz sonuçları her parça için ayrı ayrı gösterilmektedir.



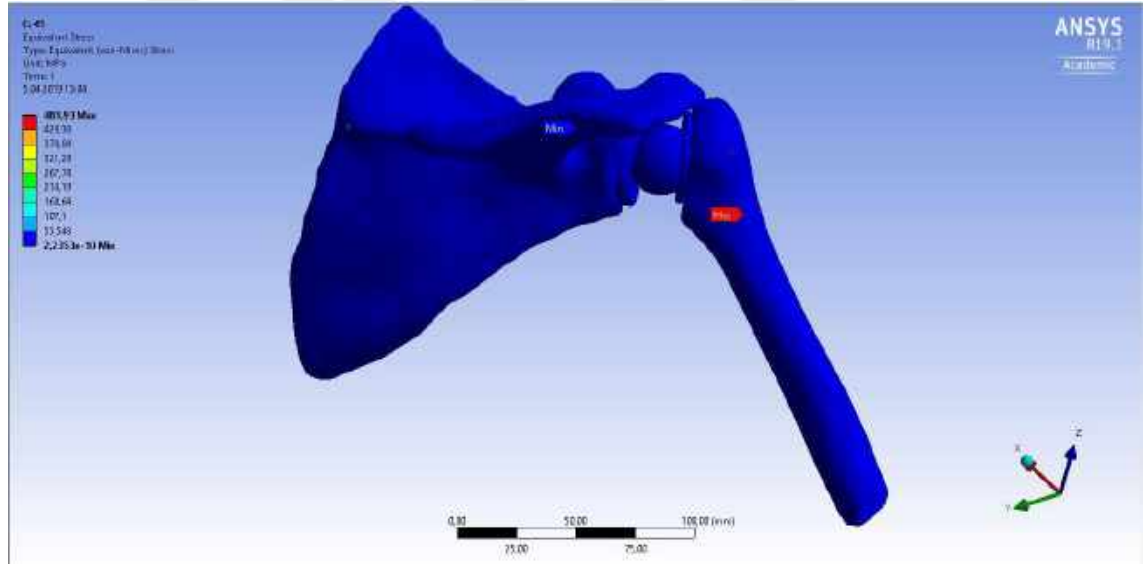
Şekil 3.61. Kol 45° Abdüksiyundayken Omuz Modeli Görünüşü

Tablo 3.4. 45° abdükte Koldaki Omuz Modelinde FE Analizi Sonuçları

Sonuçlar		
	Total Deformasyon	Eşdeğer (von Mises) Stress
Minimum	0 mm	2,2353e-010 MPa
Maksimum	1,5042 mm	481,93 MPa
Ortalama	0,71052 mm	8,1985 MPa

Von Misses Eşdeğer Stres Analizi Sonuçları

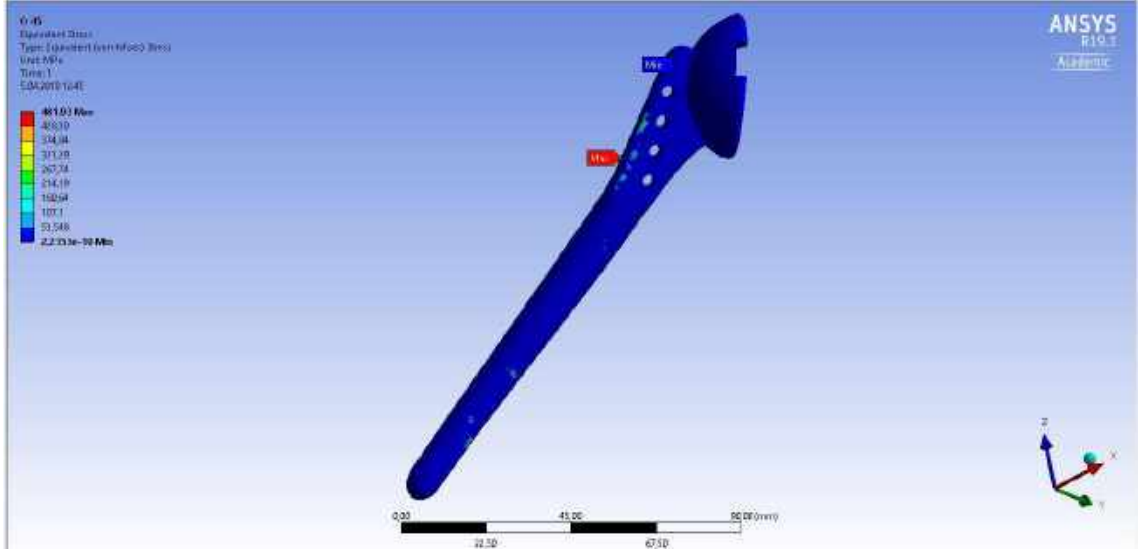
Bu analiz kolun 45° abdüksiyon hareketi esnasında humerus başından dikey 800 N yük uygulanması ile gerçekleştirilmiştir (Şekil 2.62). Sonuçları aşağıda anlatılmaktadır. Bu analizde en yüksek değer 481.93 MPa iken en düşük değer 2.2353 e-10 MPa 'dır.




Şekil 3.62. Kol 45° abdüksiyondayken Von Misses Eşdeğer Stres Dağılımı

Humeral Sap

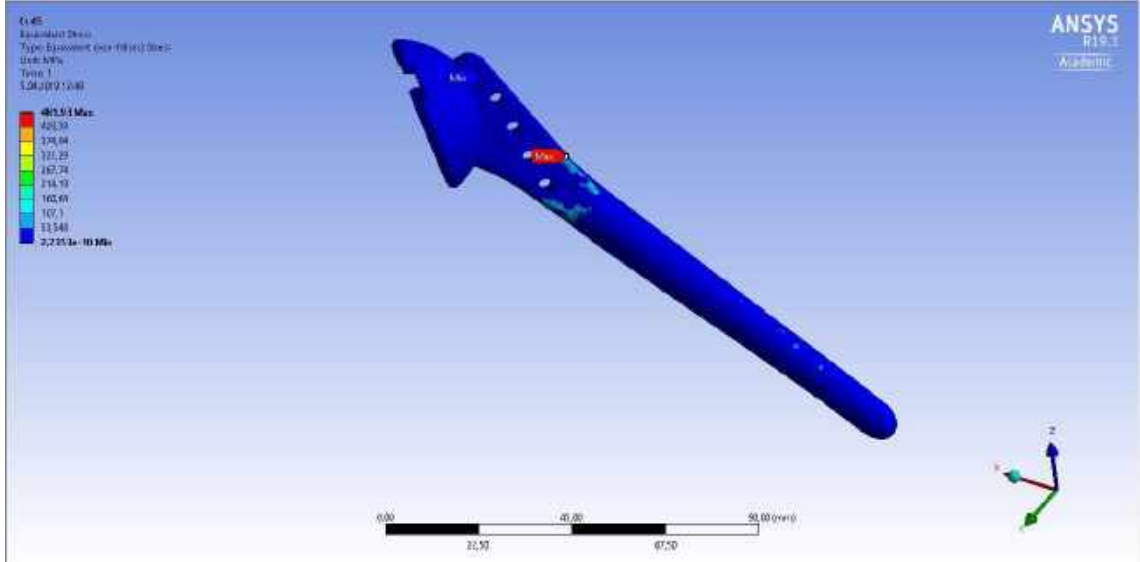
Bu bileşen için kolun 45° abdüksiyon hareketindeki Von Misses Analiz Sonuçları aşağıdaki şekilde gibidir. Bu analizde humeral sapta en yüksek değer 160.64 MPa olarak sapın mediale doğru çıkmışken en düşük değer 2.2353 e-10 MPa olarak superior tarafta gözlenmiştir.



Şekil 3.63. Kolun 45° abdüksiyon hareketi sırasında humeral sap gerilme dağılımı (lateral)



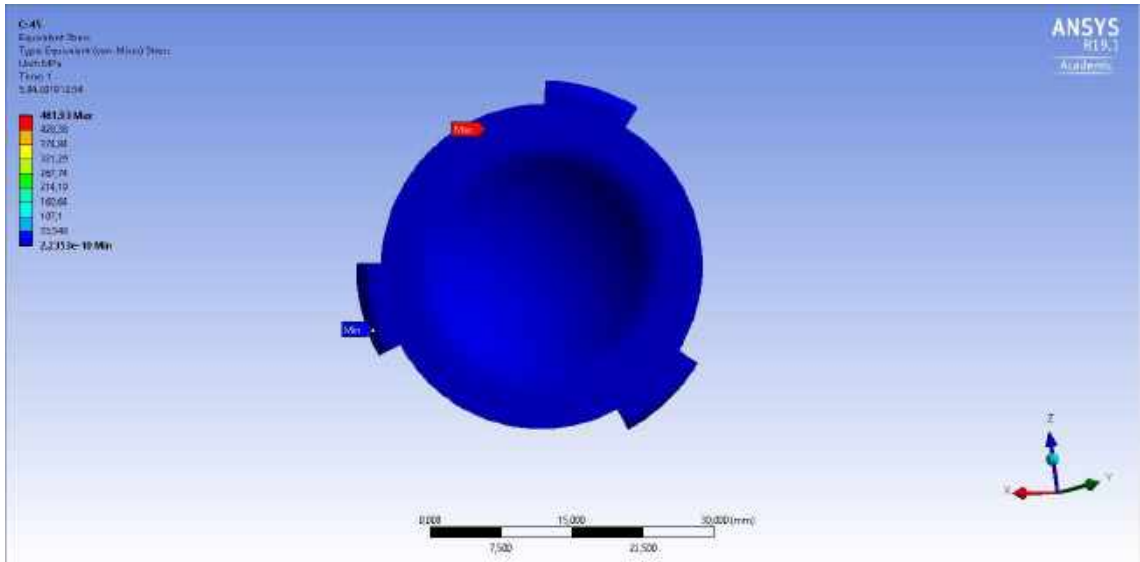
Şekil 3.64. Kolun 45° abdüksiyon hareketi sırasında humeral sap gerilme dağılımı (medial)



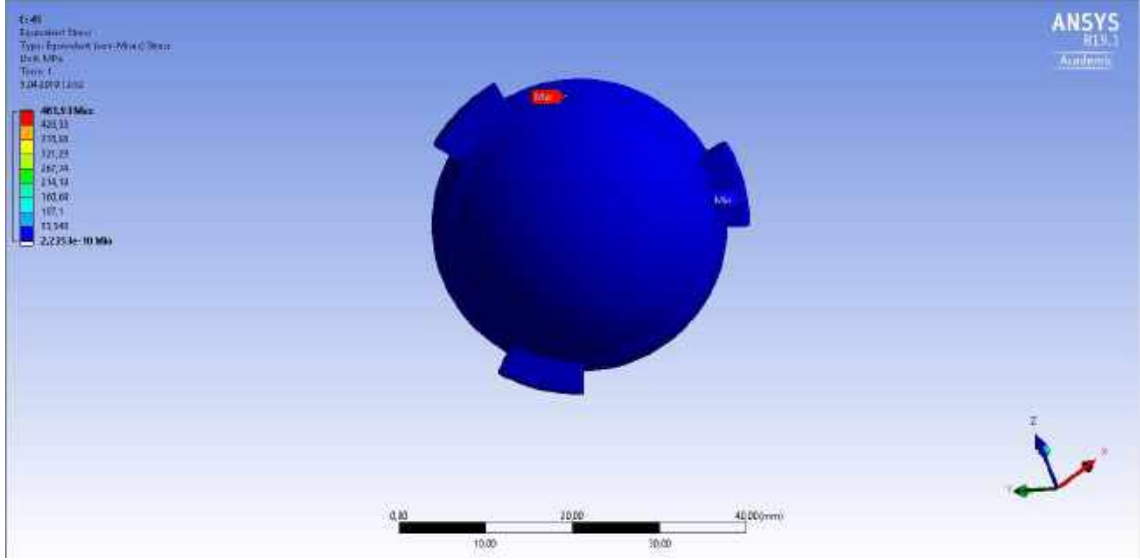
Şekil 3.65. Kolun 45° abdüksiyon hareketi sırasında humeral gerilme dağılımı (lateral II)

UHMWPE Humeral Kap

UHMWPE Humeral Kapta Von Misses Eşdeğer Stres Dağılımı aşağıdaki şekilde gibidir. Bu kapta en yüksek değer aynı zamanda 2.2353 e-10 MPa olan en düşük değerdir. Parçanın bütününde bu değer gözlenmiştir.



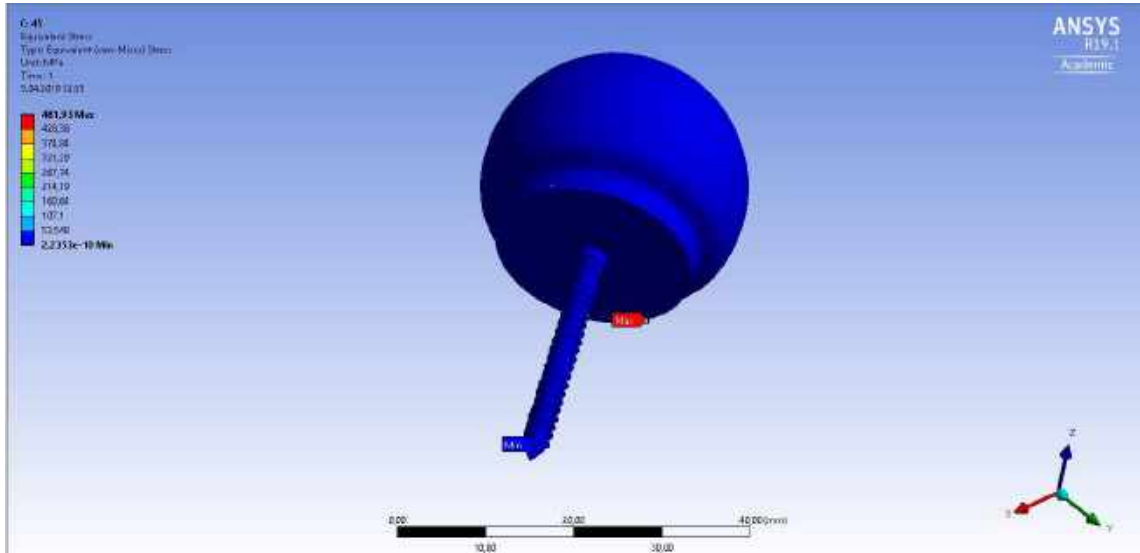
Şekil 3.66. Kol 45° abdüksiyondayken Humeral Kapta Eşdeğer Stres (Anterior)



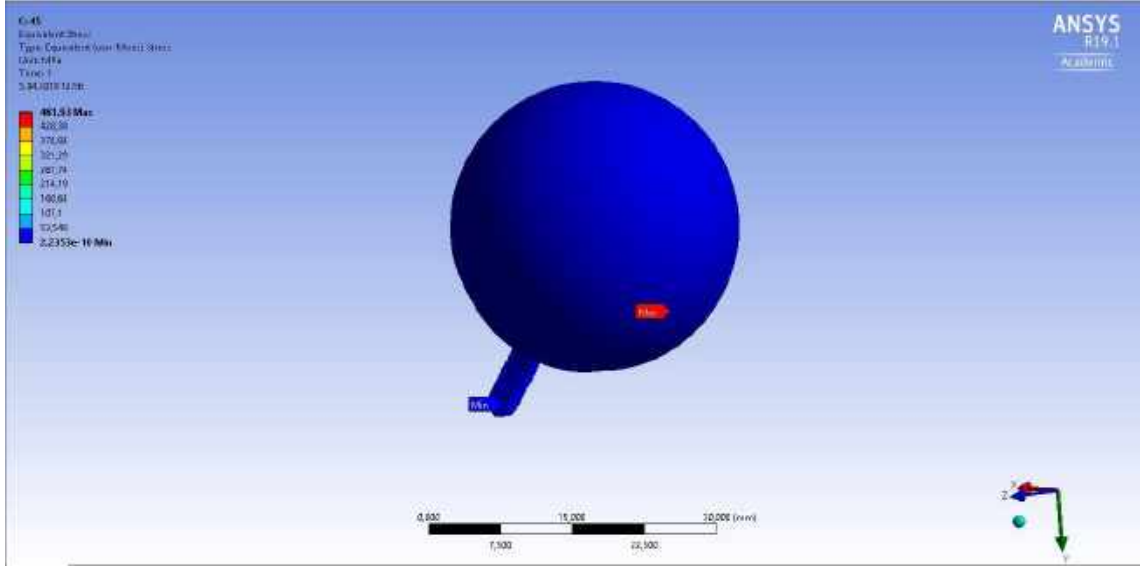
Şekil 3.67. Kol 45° abduksiyundayken Humeral Kaptta Eşdeğer Stres (Posterior)

Glenohumeral Küre

Kol 45° abduksiyundayken glenohumeral kürede Von Misses Eşdeğer Stres Analizi aşağıdaki şekildeki gibidir. Tüm küredeki değer 2.2353 e-10 MPa olarak gözlenmiştir.



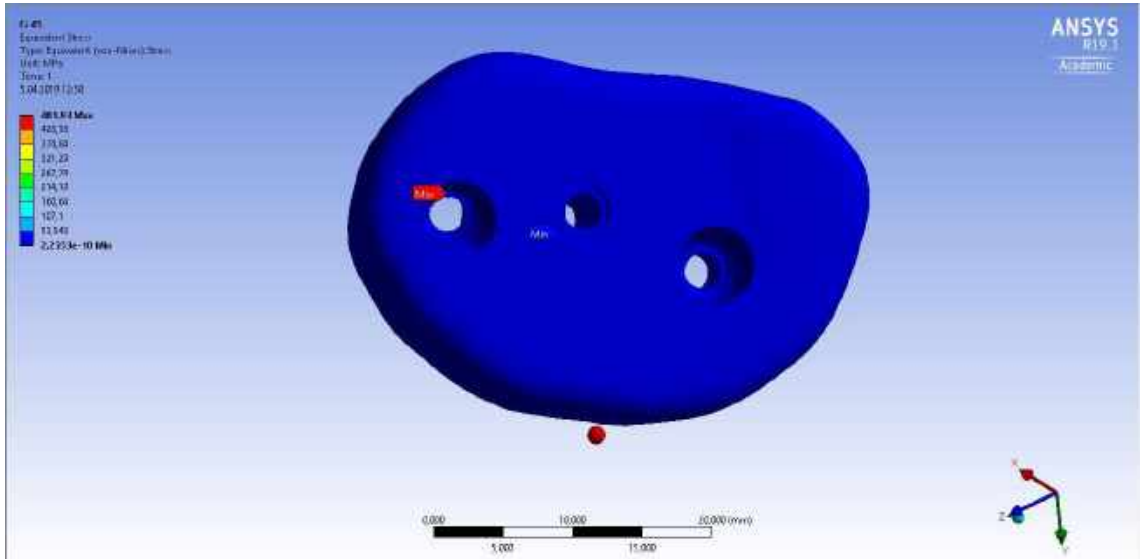
Şekil 3.68. Kol 45° abduksiyundayken Glenosferde Von Misses Eşdeğer Stres (Inferior)



Şekil 3.69. Kol 45° abdüksiyundayken Glenosferde Von Misses Eşdeğer Stres (Superior)

UHMWPE Taban Plakası

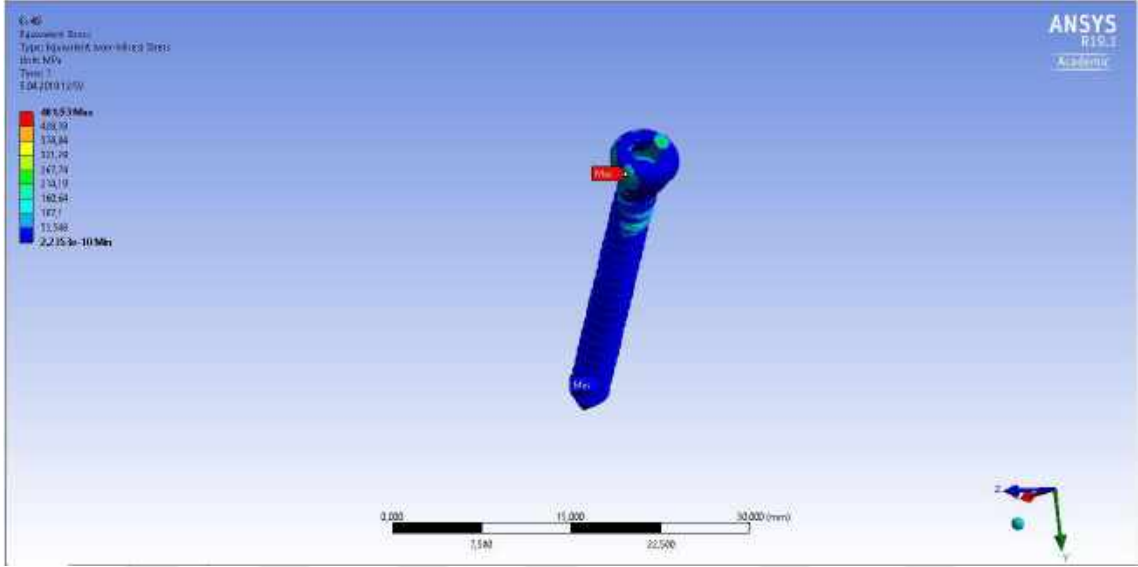
45° abdüksiyondaki kolda Von Misses Eşdeğer Stres Dağılımı aşağıdaki şekilde gösterilmektedir. Bu pozisyon için polietilen plakasının tamamında 2.2353 e-10 MPa olarak gözlenmiştir.



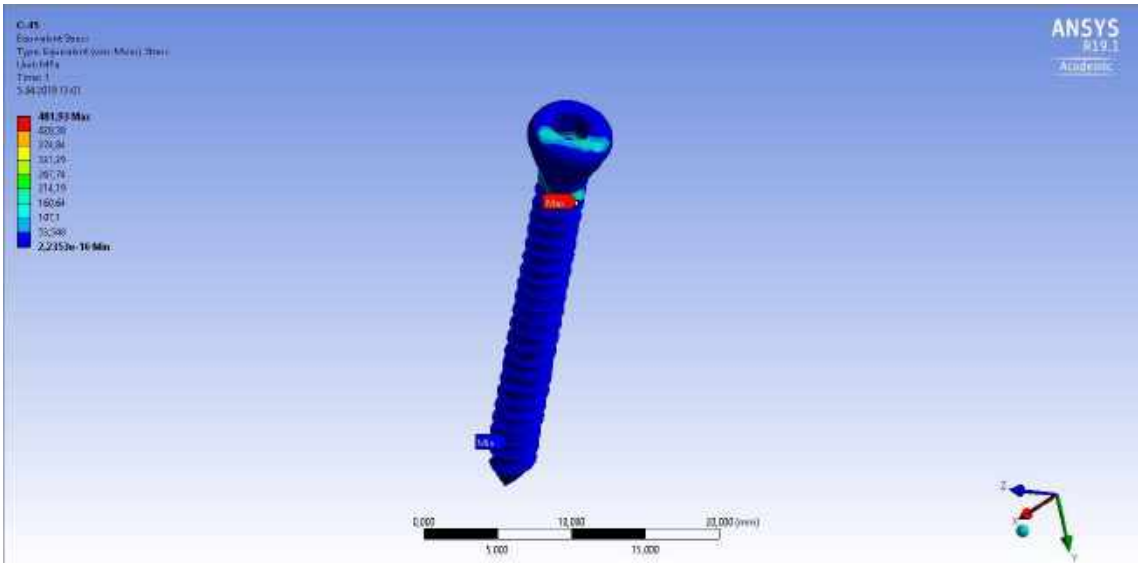
Şekil 3.70. Kol 45° abdüksiyundayken taban plakasında Von Misses Eşdeğer Stres

Çivilerdeki Von Misses Eşdeğer Stres Analizi Sonuçları

Kol 45° abdüksiyon hareketinde iken Von Misses Eşdeğer Stres Dağılımı aşağıdaki şekilde görülmektedir. Bu pozisyon için çivi boyunlarında ve superior tarafta daha yüksek bir değer gözlenmiştir. I. çivide bu yüksek değer daha yayılmış şekilde görülmektedir. En düşük değer 2.2353 e-10 MPa iken en yüksek değer 214.19 MPa olarak görülmüştür.



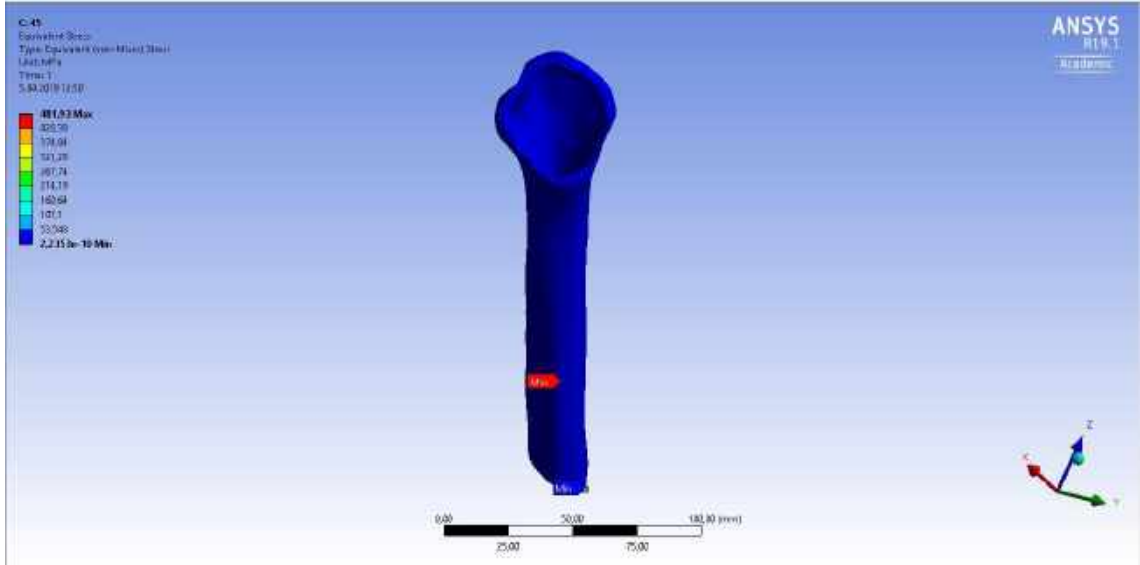
Şekil 3.71. Kol 45° abdüksiyondayken I. çivide Von Misses Eşdeğer Stres



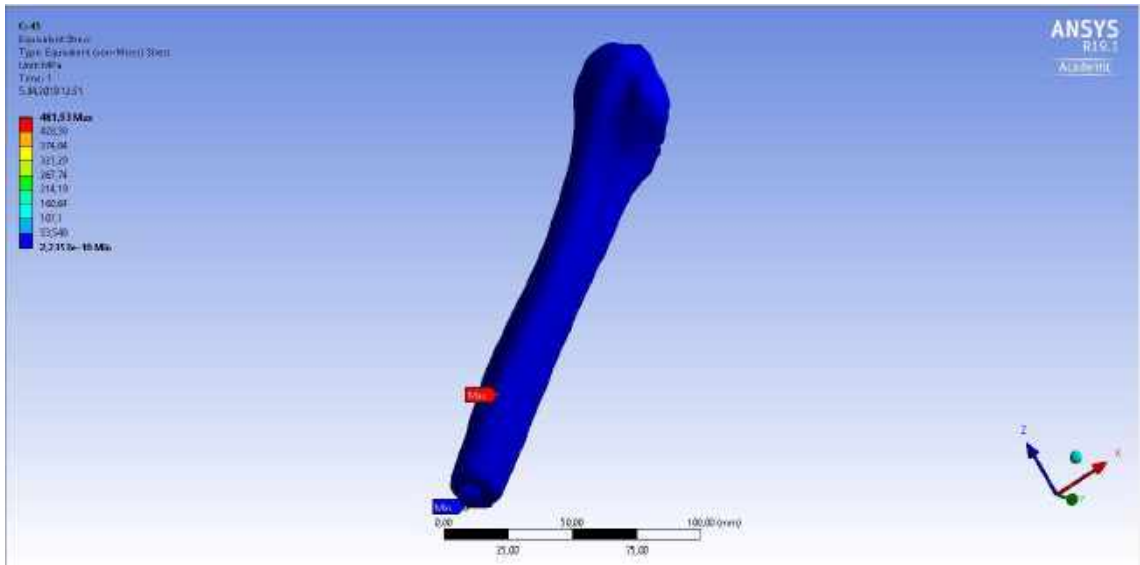
Şekil 3.72. Kol 45° abdüksiyondayken II. Çivide Von Misses Eşdeğer Stres

Humerusta Von Misses Eşdeğer Stres Analizi Sonuçları

Kolun 45° abdüksiyonundayken Von Misses Eşdeğer Stres Analizi aşağıdaki şekilde görülmektedir. Humerusta bu pozisyon için gerilme değeri 2.2353 e-10 MPa ile minimum değerde gözlenmiştir.



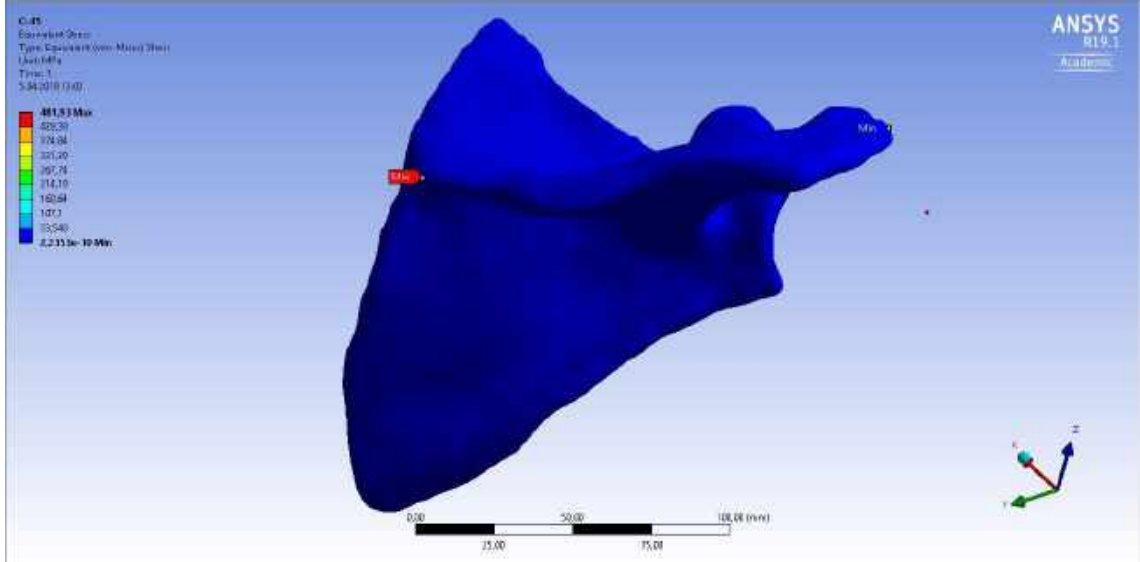
Şekil 3.73. Humerusta 45° abdüksiyondayken gerilme dağılımı (anterior)



Şekil 3.74. Humerusta 45° abdüksiyondayken gerilme dağılımı (posterior)

Skapulada Von Misses Eşdeğer Stres Analizi

Kol 45° abdüksiyondayken Von Misses Eşdeğer Stres analizi sonuçları aşağıdaki şekilde gösterilmektedir. Skapulada bu pozisyon için gerilme değeri 2.2353 e-10 MPa ile minimum değerde gözlenmiştir.



Şekil 3.75. Skapulada 45° abdüksiyondayken gerilme dağılımı (lateral)

3.1.1.5. Protezli Omuz Modeli 60° Abdüksiyon Hareketi


Omuz Modelinde glenoküre merkezi başlangıç noktası alınarak kola 60° abdüksiyon hareketi yaptırılmıştır. Bu harekette Omuza aynı sınır koşullarında analiz gerçekleştirilmiştir. Sonuçlar aşağıdaki tabloda ve şekillerde gösterilmiştir.

Tablo 3.5. 60° abdükte Koldaki Omuz Modelinde FE Analizi Sonuçları

Sonuçlar		
	Total Deformasyon	Eşdeğer (von Mises) Stress
Minimum	0 mm	2,6315e-011 MPa
Maksimum	1,7406 mm	464,48 MPa
Ortalama	0,72022 mm	7,2936 MPa

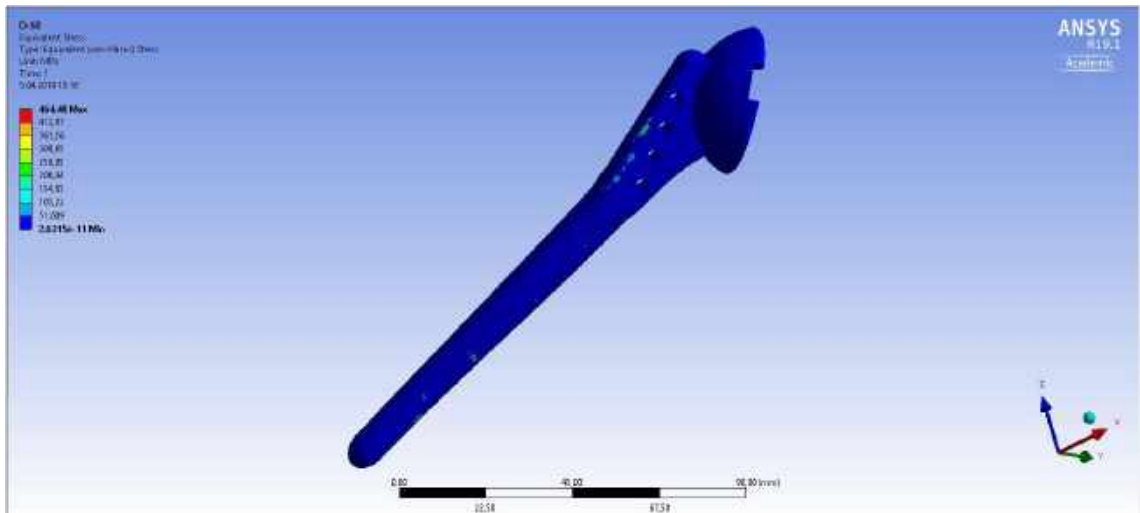
Von Misses Eşdeğer Stres Analizi

Kol 60° abdüksiyondayken protezli kolda Von Misses Eşdeğer Stres analizi aşağıdaki şekilde gibidir. BU stress dağılımı için en yüksek değer 464,4 MPa iken en düşük değer ise 2.6315 e11 MPa olarak gözlenmiştir. Bu pozisyon için omuz modelinde bütününde en düşük değerdeki gerilme hakimdir.




Şekil 3.76. 60° abdüksiyondayken Omuz modelinde Von Misses Eşdeğer stres dağılımı
Humeral Sap

Kolun 60° abdüksiyon hareketi esnasında humeral sapta Von Misses Eşdeğer Stres dağılımı aşağıdaki şekilde gibidir. Bu pozisyon için humeral saptaki en yüksek değer 206.44 MPa iken en düşük değer 2.6315 e-11 MPa olarak gözlenmiştir.



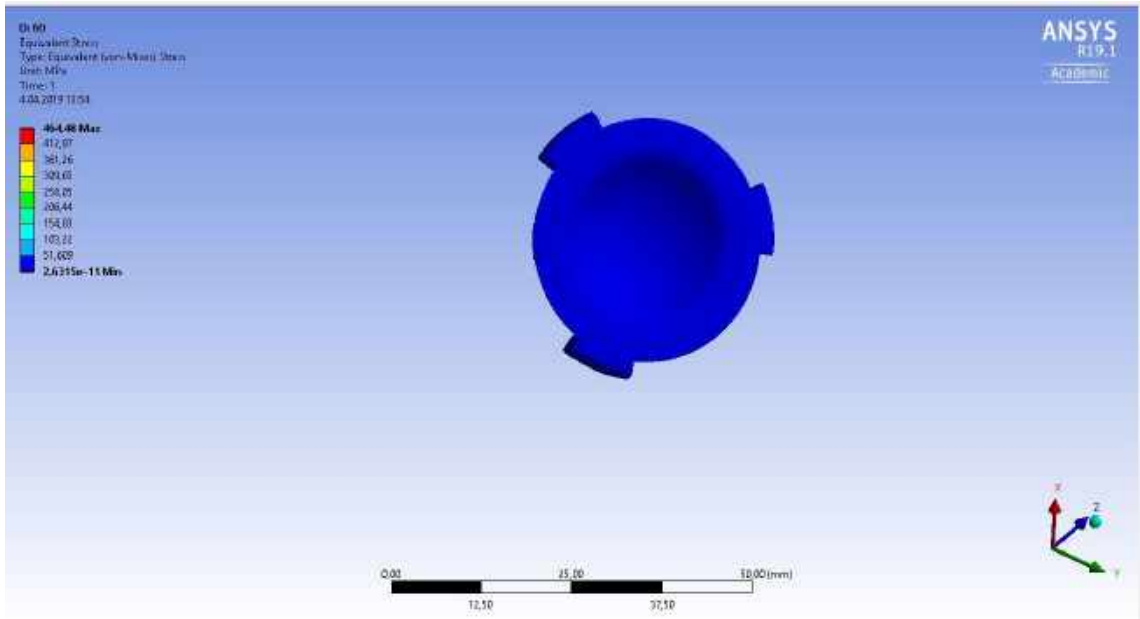
Şekil 3.77. 60° abdüksiyondayken Humeral Sapta Gerilme (Lateral)



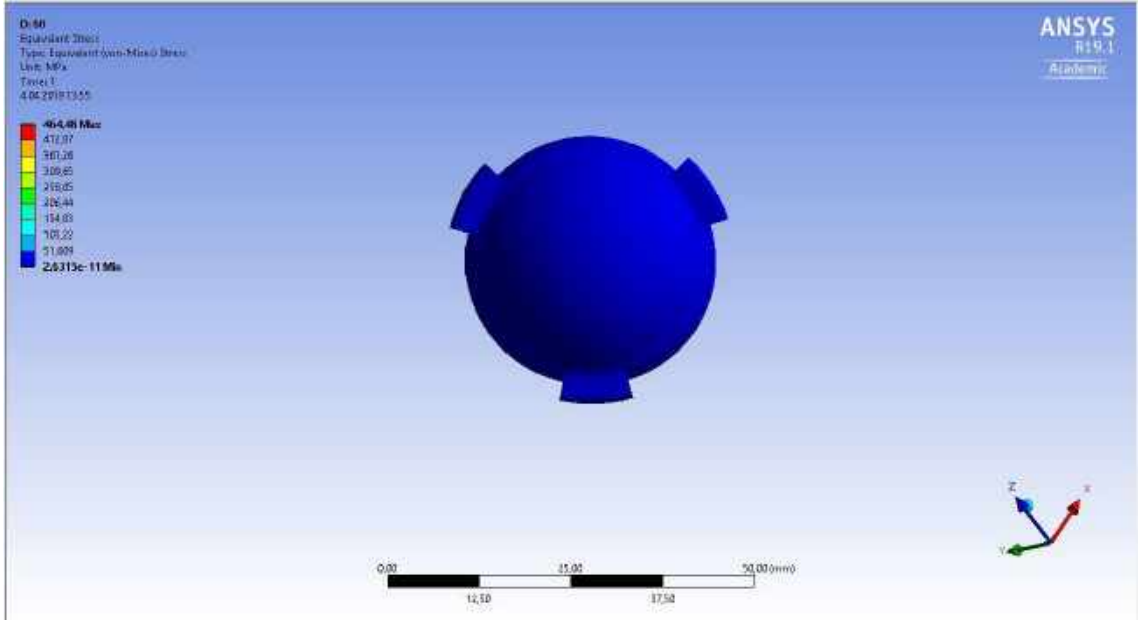
Şekil 3.78. 60° abduksiyondayken Humeral Sapın Gerilme analizi (Medial)

UHMWPE Humeral Kap

Kol 60° abduksiyondayken UHMWPE Humeral Kapta Von Misses Eşdeğer Stres Analizi aşağıdaki şekilde gibidir. Parçanın tümünde en düşük değer olan 2.6315e-11 MPa gerilme gözlenmiştir.



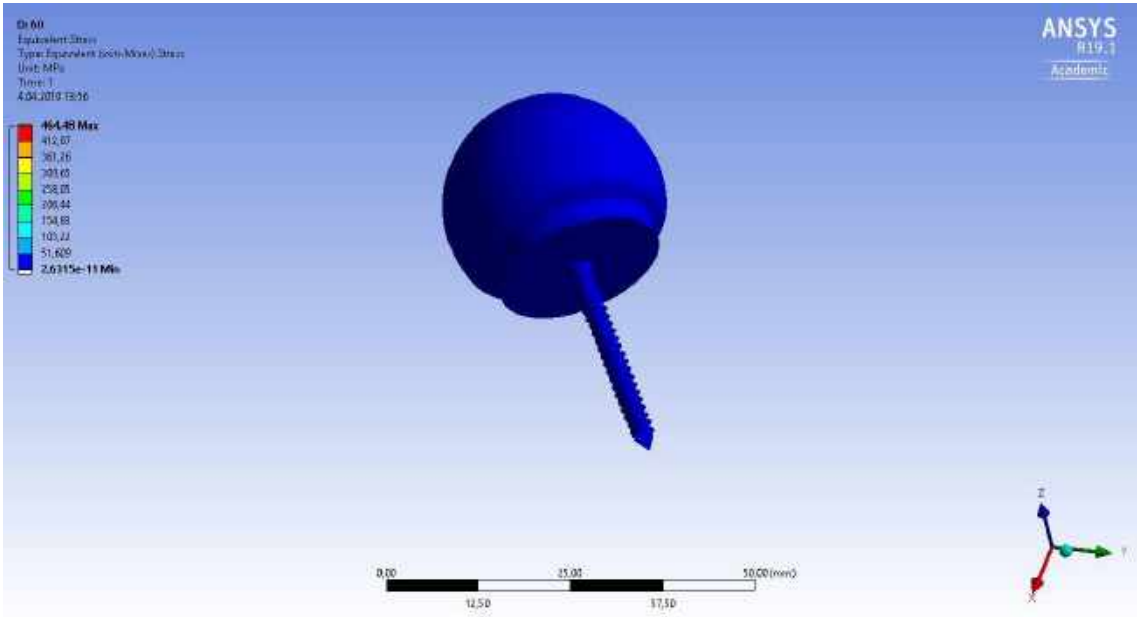
Şekil 3.79. 60° abduksiyondayken UHMWPE Humeral Kapta Gerilme analizi (Anterior)



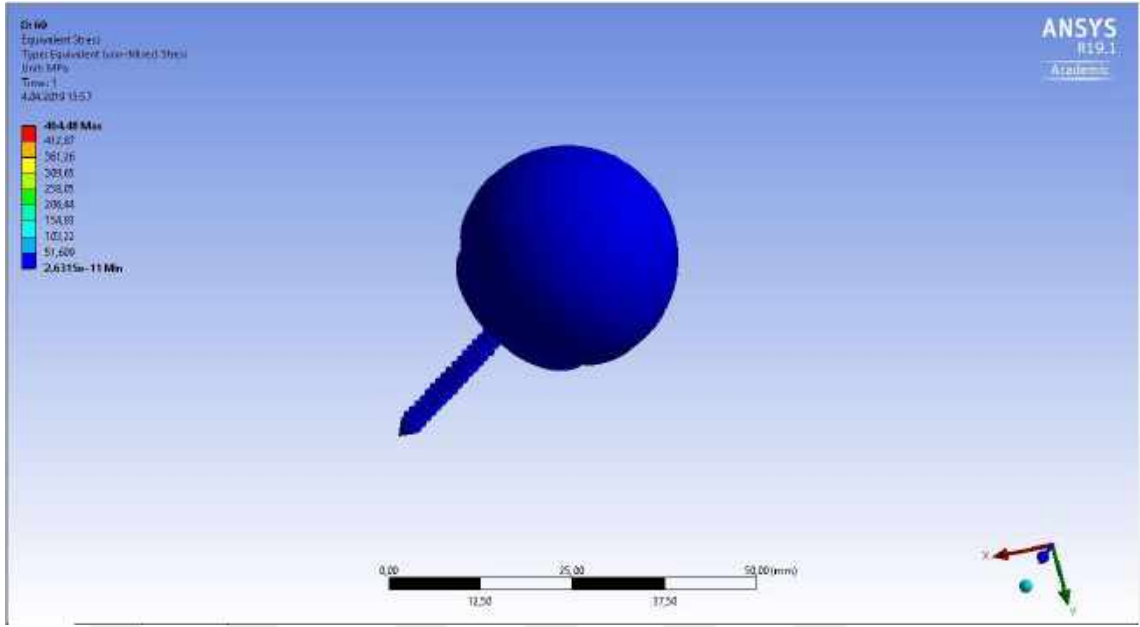
Şekil 3.80. 60° abdüksiyonda UHMWPE Humeral Kaptı Gerilme analizi (Posterior)

Glenohumeral Kürede Von Mises Eşdeğer Stres Analizi Sonuçları

Kolun 60° abdüksiyonundayken glenohumeral kürede Von Mises Eşdeğer Stres Analizi sonucu aşağıdaki şekilde gösterilmektedir. Bu parçanın tamamında en düşük değerdeki 2.6315e-11 MPa gerilem gözlenmiştir.



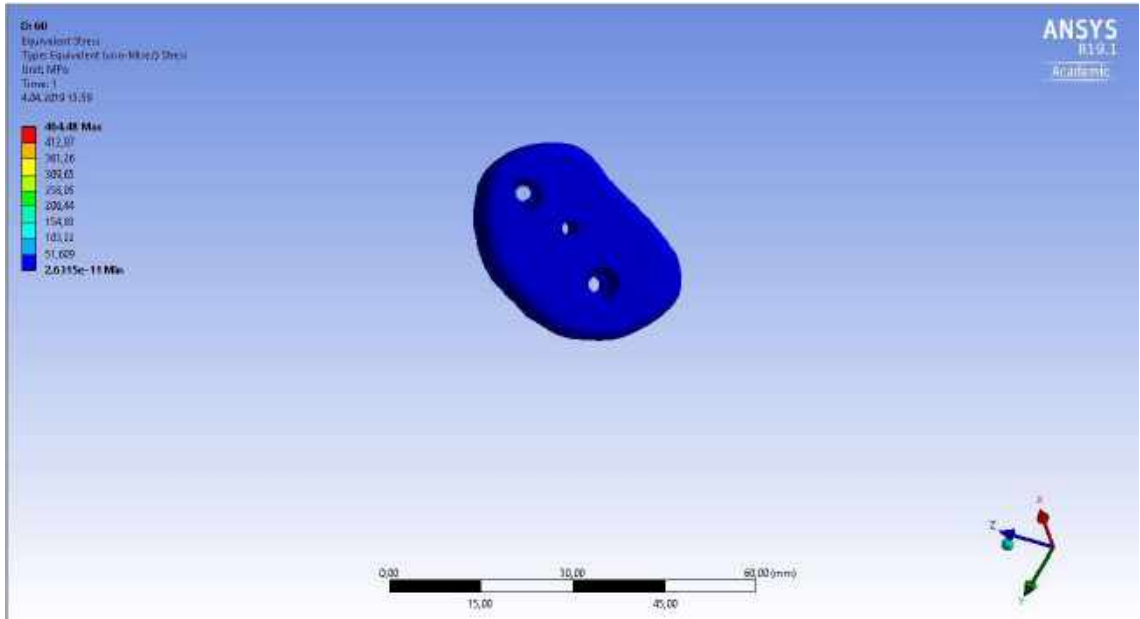
Şekil 3.81. 60° abdüksiyondayken glenosferde Gerilme analizi (Inferior)



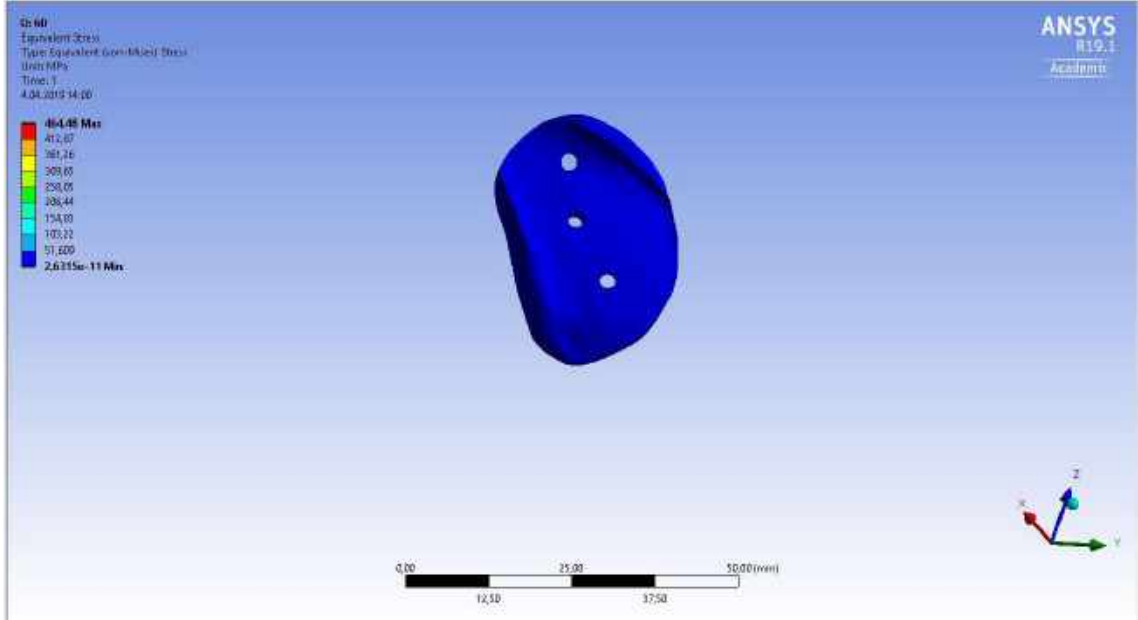
Şekil 3.82. 60° abdüksiyondayken glenosferde Gerilme analizi (Superior)

UHMWPE Taban Plakası

Kol 60° abdüksiyondayken 800 N yük uygulanması sonucu Von Mises eşdeğer stress analizi aşağıdaki gibidir. Bu pozisyonda parçanın tümünde en düşük değer olan 2.6315e-11 MPa gerilme gözlenmiştir.



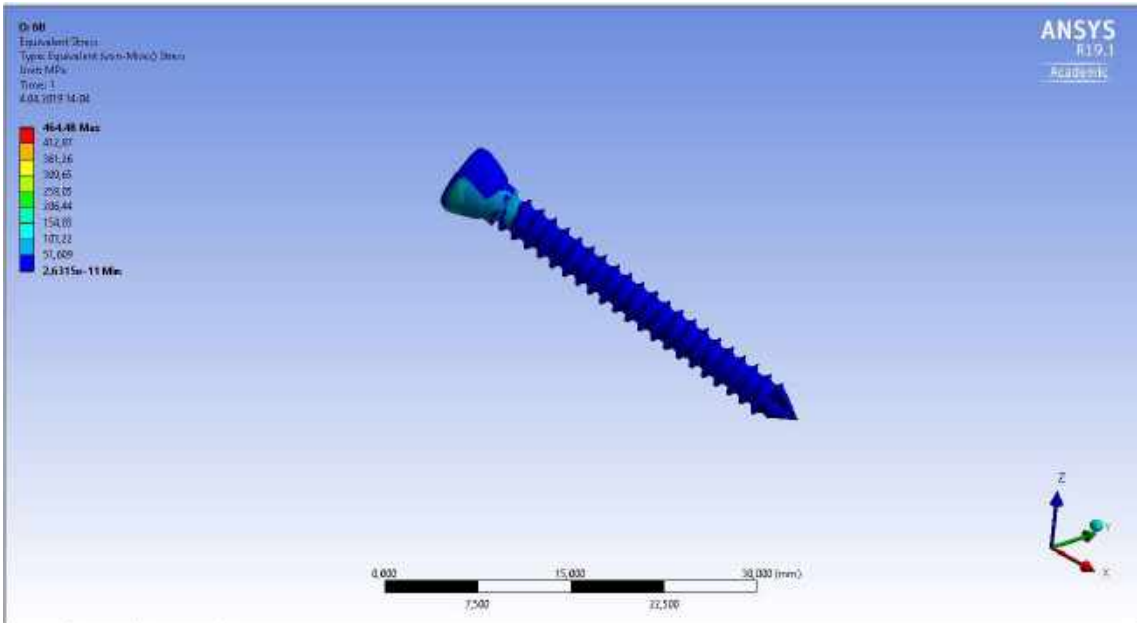
Şekil 3.83. 60° abdüksiyondayken taban plakasında Gerilme analizi (Posterior)



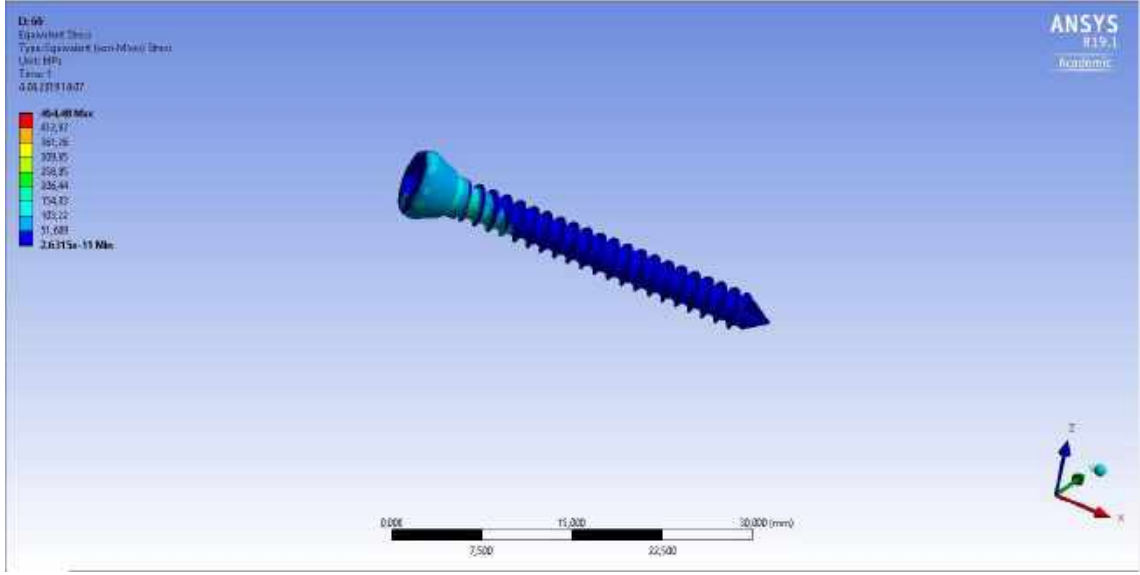
Şekil 3.84. 60° abdüksiyondayken taban palakasında Gerilme analizi (Anterior)

Çivilerdeki Von Misses Eşdeğer Stres Analizi Sonuçları

Kol 60° abdüksiyondayken Von Misses Eşdeğer Stres Analizi sonuçları aşağıdaki şekillerde gösterilmektedir. Gerilme değerleri çivi boyunlarında daha yüksek olarak görülmüştür. II. Çivideki yüksek değerdeki gerilme dağılımı I. çiviye oranla daha yaygındır.




Şekil 3.85. 60° abdüksiyondayken I. çivideki Gerilme analizi



Şekil 3.86. 60° abdüksiyondayken II. Çivideki Gerilme analizi

Humerus

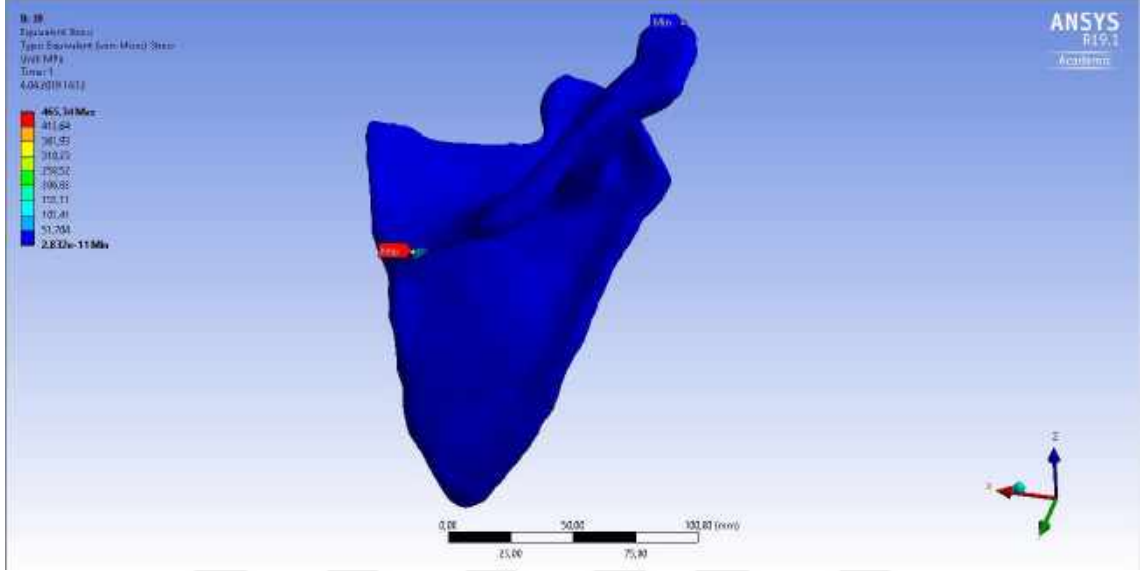
60° abdüksiyon hareketi yapan protezli kolda humerusa ait Von Misses Eşdeğer Stres Analizi aşağıdaki görülmektedir. Humerusun tamamında en düşük değer olan 2.6315e-11 MPa gerilme görülmüştür.



Şekil 3.87. Kol 60° abdüksiyondayken humerustaki Gerilme analizi

Skapula

Kolun 60° abdüskiyonu sırasında Von Misses Eşdeğer Stres Analizi sonuçları aşağıdaki şekilde gösterilemektedir. Maksimum değer medial border'a doğru 103.41 MPa olarak görülmüştür. Skapulanın neredeyse tümünde ise en düşük değerdeki 2.6315e-11 MPa gerilme gözlenmektedir.



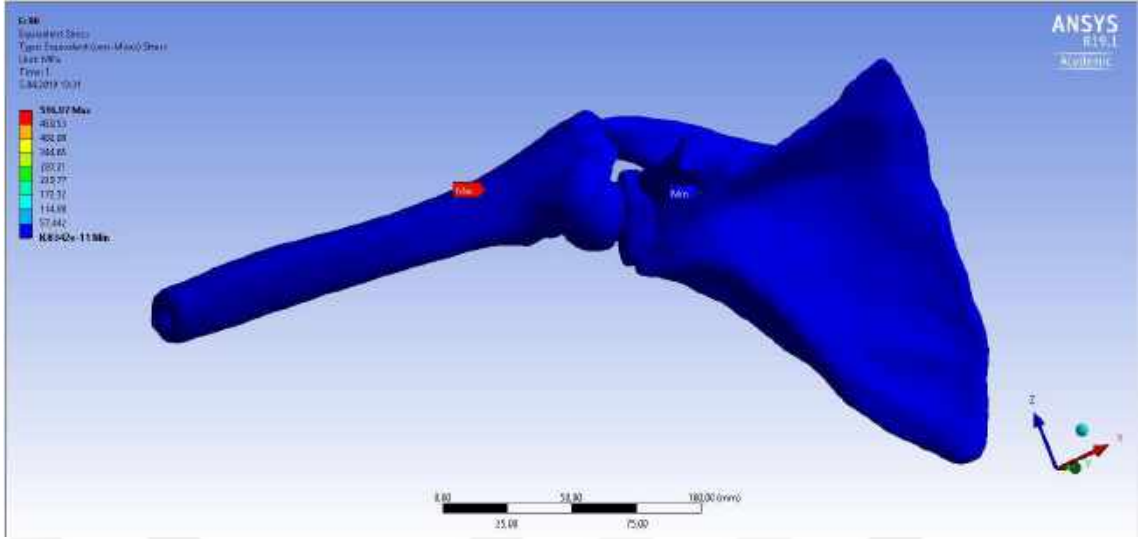
Şekil 3.88. Kol 60° abdüskiyondayken skapuladaki Gerilme analizi Lateral Görünüm

3.1.1.6. Protezli Omuz Modelinde 90° Abdüksiyon Hareketi

Kol glenohumeral kürenin merkezi referans noktası alınarak 90° abdüksiyon hareketine getirilmiştir. Protezli omuzun tümü (Şekil 3.89) ve tüm bileşenleri için sonuçlar ayrı ayrı gösterilmektedir. Bu analizde en yüksek değer 536.97 MPa iken en düşük değer 8.8342e-11 MPa olarak gözlenmiştir. Sonuçlar aşağıdaki tabloda ve şekillerde gösterilmiştir.

Tablo 3.6. 90° abdükte Koldaki Omuz Modelinde FE Analizi Sonuçları

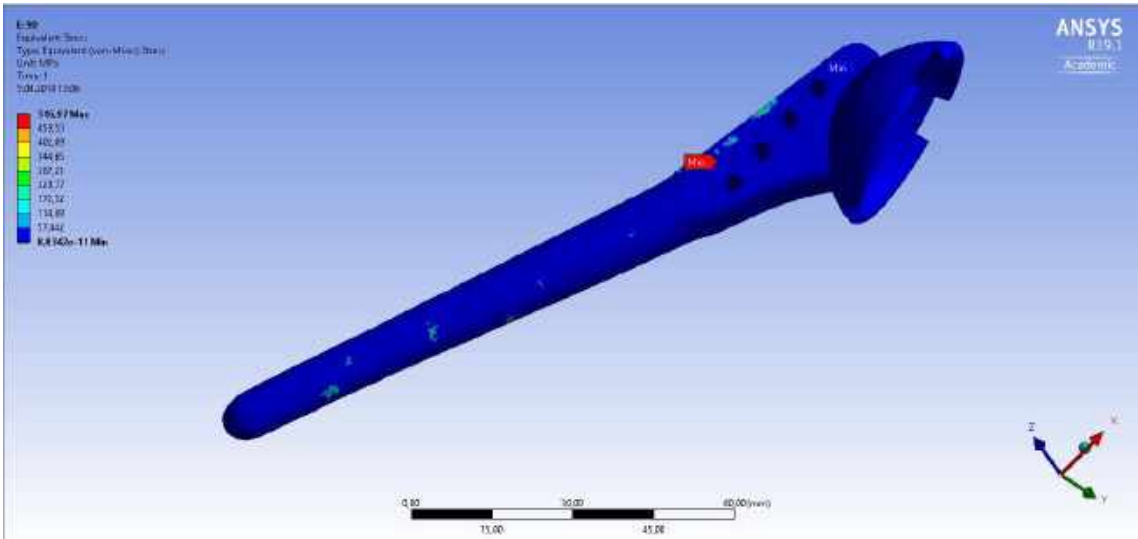
Sonuçlar		
	Total Deformasyon	Eşdeğer (von Mises) Stress
Minimum	0 mm	8,8342e-011 MPa
Maksimum	2,3463 mm	516,97 MPa
Ortalama	0,83739 mm	6,7252 MPa




Şekil 3.89. Kol 90° abdüksiyundayken omuz modelinde Von Misses Eşdeğer Stres Analizi

Humeral Sap

Bu bileşen için Von Misses Eşdeğer Stres Dağılımı aşağıdaki şekilde gösterilmektedir. Humeral sapta kol 90° abdüksiyundayken en yüksek değer 172,32 MPa iken en düşük değer 8.8342e-11 MPa olarak gözlenmiştir.



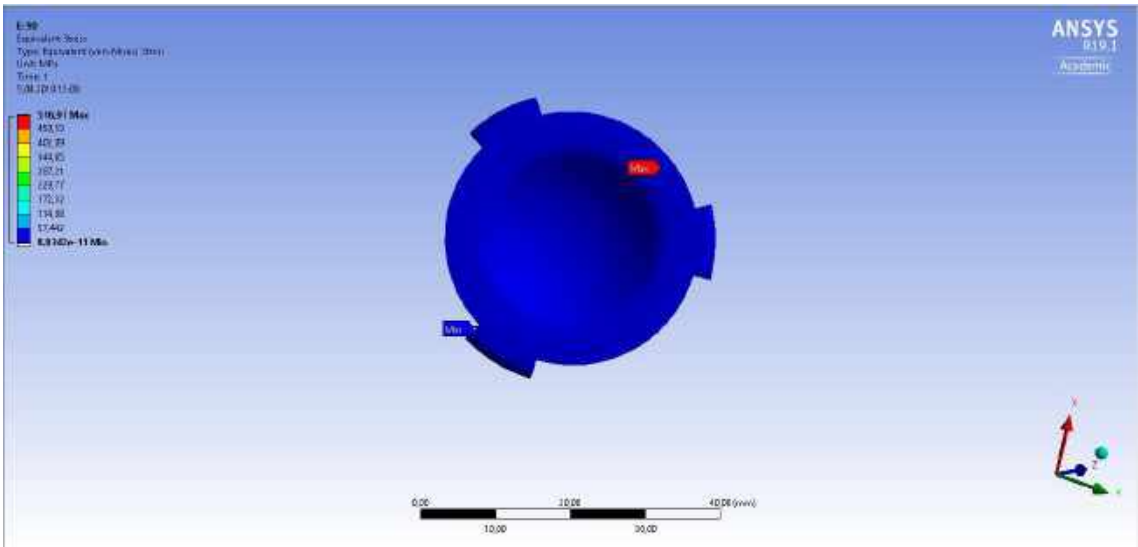
Şekil 3.90. Kol 90° abdüksiyundayken humeral sapta Von Misses Eşdeğer Stres Analizi (letaral)



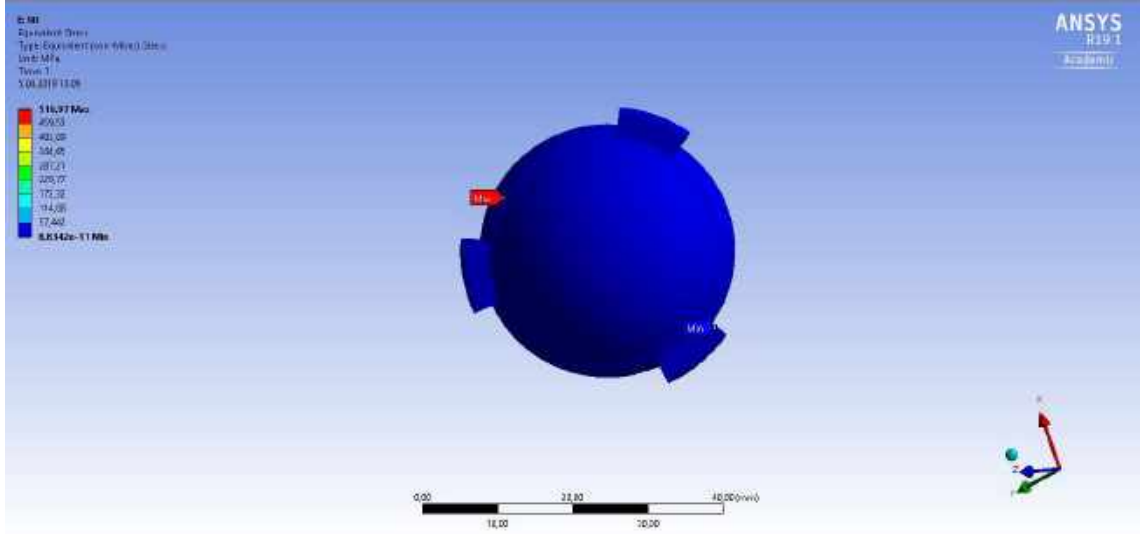
Şekil 3.91. Kol 90° abdükiyodayken humeral sapta Von Misses Eşdeğer Stres Analizi (medial)

UHMWPE Humeral Kap

Kol 90° abdükiyodayken bu parça için analiz sonuçları aşağıdaki şekilde gösterilmektedir. Bu pozisyon için humeral kapın tamamında 8.8342e-11 MPa olan en düşük gerilem değeri gözlenmiştir.



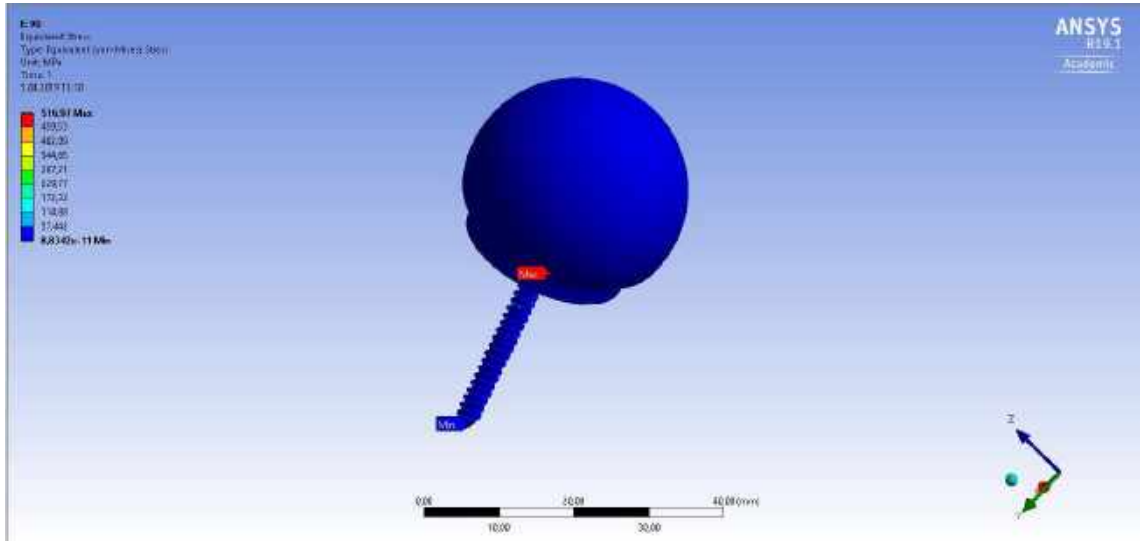
Şekil 3.92. Kol 90° abdükiyodayken humeral kapta Von Misses Eşdeğer Stres Analizi (Anterior)



Şekil 3.93. Kol 90° abdüksiyondayken humeral kapta Von Misses Eşdeğer Stres Analizi (Posterior)

Glenohumeral Küre

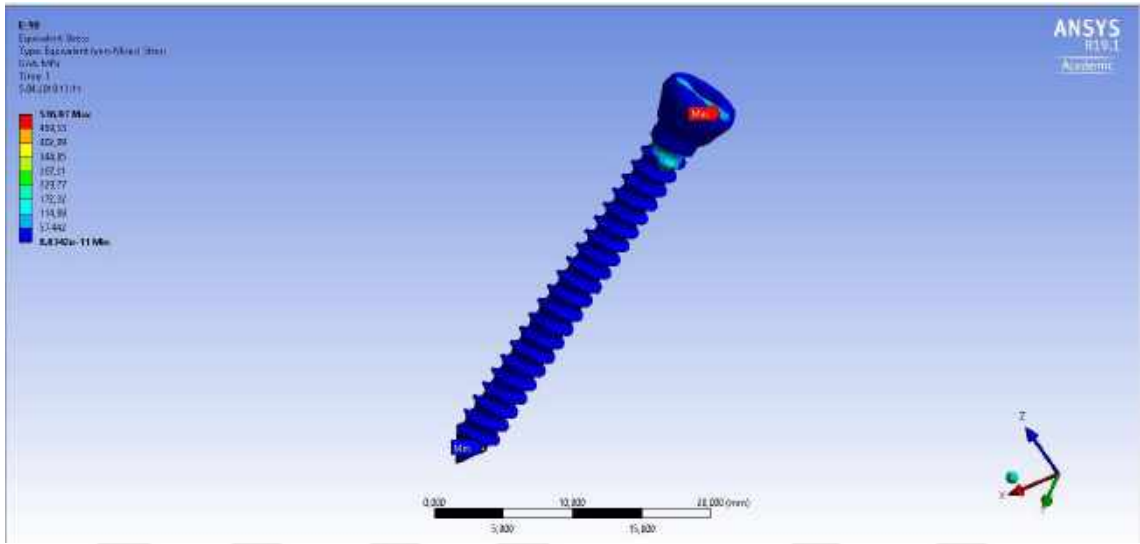
Kol 90° abdüksiyondayken glenohumeral küre için Von Misses Eşdeğer Stres Analizi Sonuçları aşağıdaki gibidir. Kürede tümüyle en düşük değer olan 8.8342e-11 MPa olan gerilme görülmüştür.




Şekil 3.94. Kol 90° abdüksiyondayken glenohumeral kürede Von Misses Eşdeğer Stres Analizi

Çivilerdeki Von Misses Eşdeğer Stres Analizi Sonuçları

Kol 90° abdüksiyondayken çivilerdeki Von Misses Eşdeğer Stres Analizinin ayrı ayrı sonuçları aşağıdaki şekillerde gösterilmektedir. En yüksek değer çivi boyunlarında 229,77 MPa olarak görülmüştür. Çivilerin genelinde ise en düşük değer olan 8.8342 e-11 MPa gerilme gözlenmiştir. İkinci çivide yüksek değerdeki gerilme daha yayılmış haldedir.



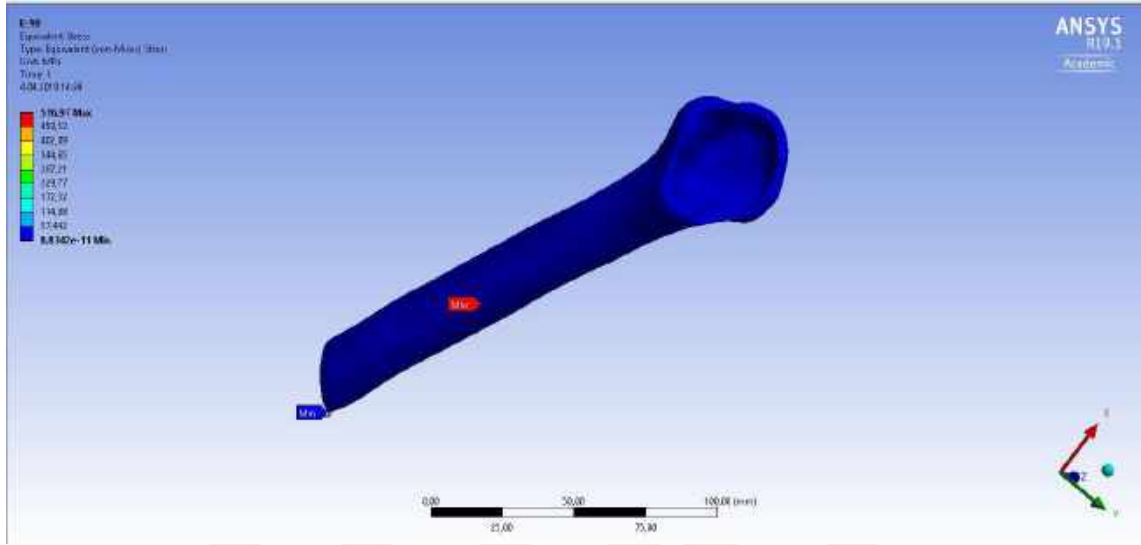
Şekil 3.95. Kol 90° abdüksiyondayken I. çivideki Von Misses Eşdeğer Stres Analizi



Şekil 3.96. Kol 90° abdüksiyondayken II. Çivide Von Misses Eşdeğer Stres Analizi

Humerus

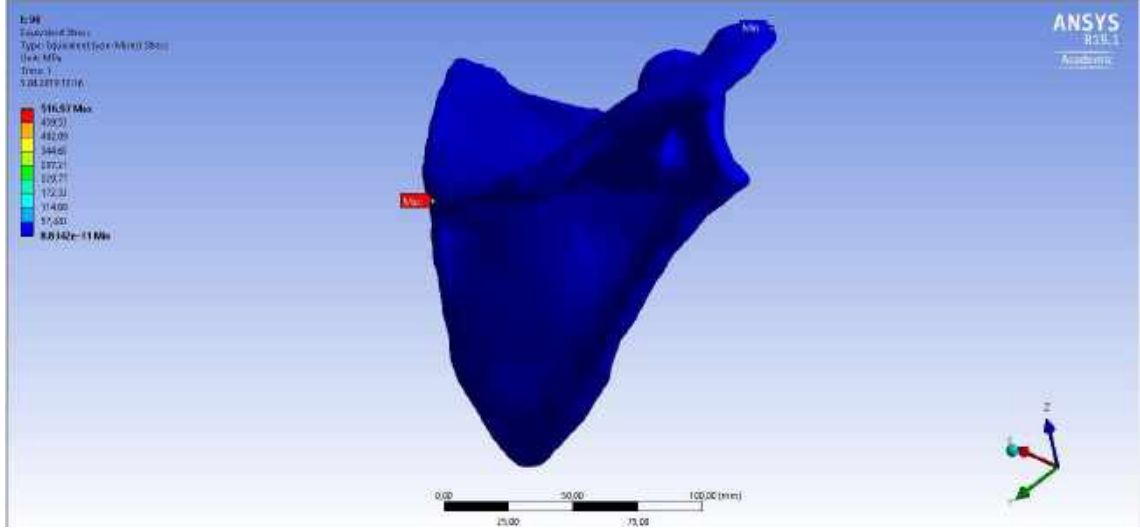
Kol 90 derece abdüksiyon hareketindeyken protezli humerusta Von Misses Eşdeğer Gerilme Dağılımı aşağıdaki şekilde gösterilmektedir. Humerusun tamamında en düşük değer olan 8.8342×10^{-11} MPa gerilme görülmektedir.



Şekil 3.97. Kol 90° abdüksiyondayken humerus kemiğinde Von Misses Eşdeğer Stres Analizi

Skapula

90° abdüksiyonlu kolda skapula için Von Misses Eşdeğer Stres Analizi aşağıdaki şekilde gösterilmektedir. Maksimum gerilme skapulanın medial border'ında görülmekteyken minimum gerilme skapuklavikular çıkıntıda görülmektedir.



Şekil 3.98. Kol 90° abduksiyondayken skapulada Von Misses Eşdeğer Stres Analizi

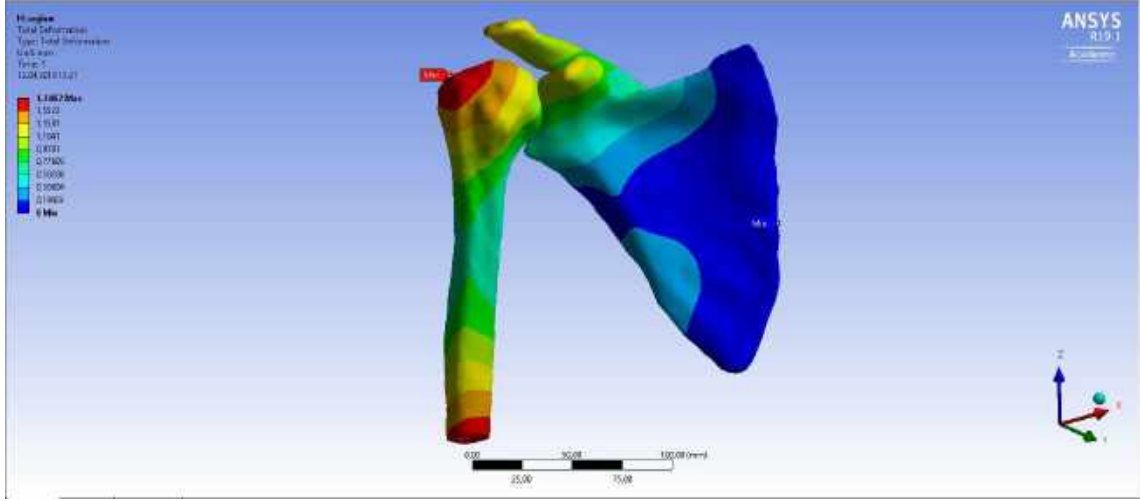
3.1.2. Yerdeğiştirme Analiz Sonuçları

Sağlam omuz modeli ile protezli omuz modeli için yerdeğiştirme (displacemet) hesaplaması ANSYS 'de gerçekleştirilmiştir. Bu iki modelin aynı koşullarda yerdeğiştirmeler bakımından nasıl davranacağını karşılaştırılması için yerdeğiştirme hesaplaması önemlidir.

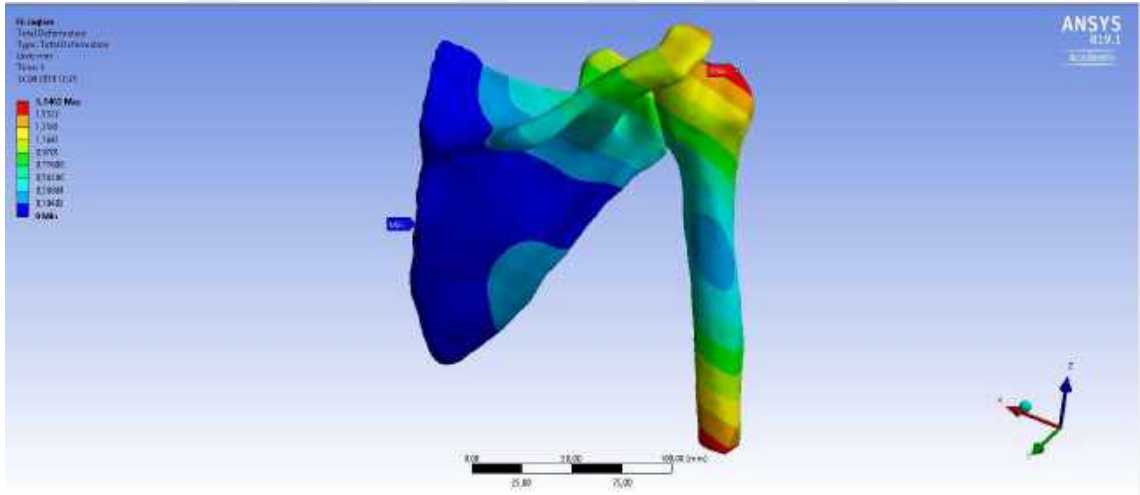
Sağlam omuz modelinde toplam yerdeğiştirme 1,7462 mm (Şekil 3.99) iken protezli omuz modelinde toplam yerdeğiştirme 1,4723 mm (Şekil 3.106) olarak bulunmuştur. Sağlam omuz modelinde maksimum yerdeğiştirme humeral baş, inferior humerus ve skapulanın superior yüzeyinde tespit edilmiştir. Sağlam omuz modelinde minimum gerilme ise skapulanın latero inferior kısmında tespit edilmiştir.

Protezli omuz modelinde maksimum yerdeğiştirme humeral baş (kemik), glenosfer (protez) ve skapulanın klavikular çıkıntısında tespit edilmiştir. Protezli omuz modelinde minimum gerilme ise skapulanın inferior kısmında gözlenmiştir.

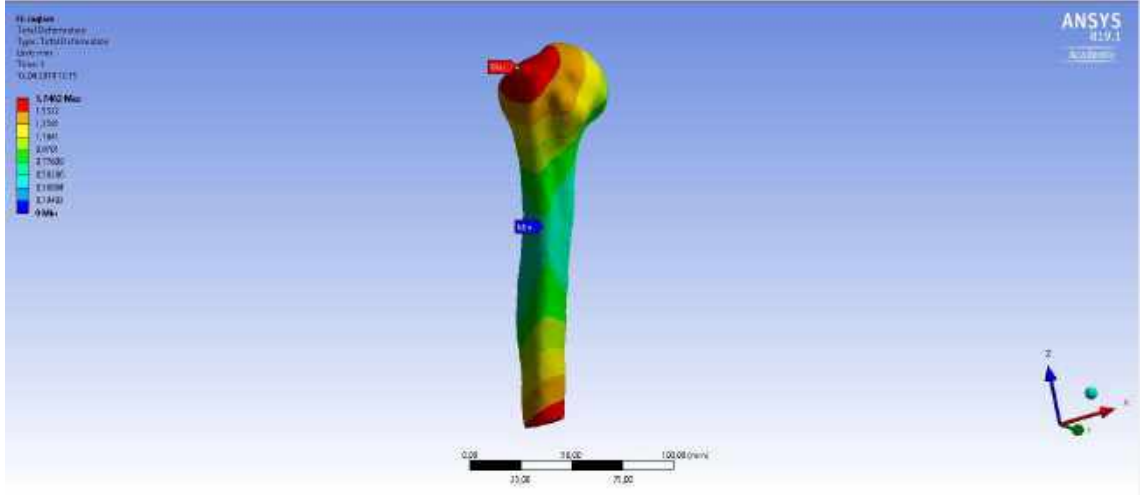
3.1.2.1. Sağlam Omuz Modelinde Yerdeğiştirme Analizi Sonuçları



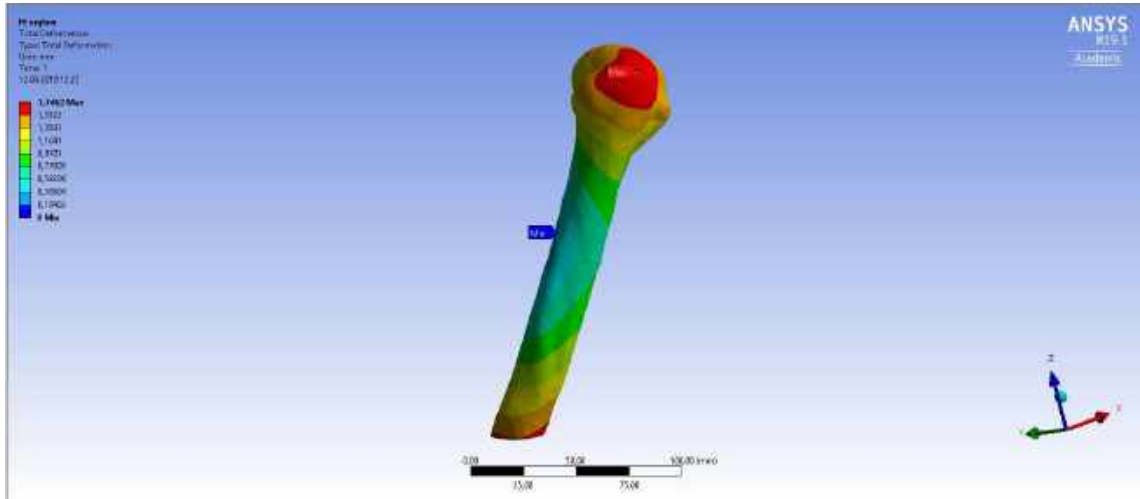
Şekil 3.99. Sağlam Omuz Modelinde Yerdeğiştirmelerin Analizi I



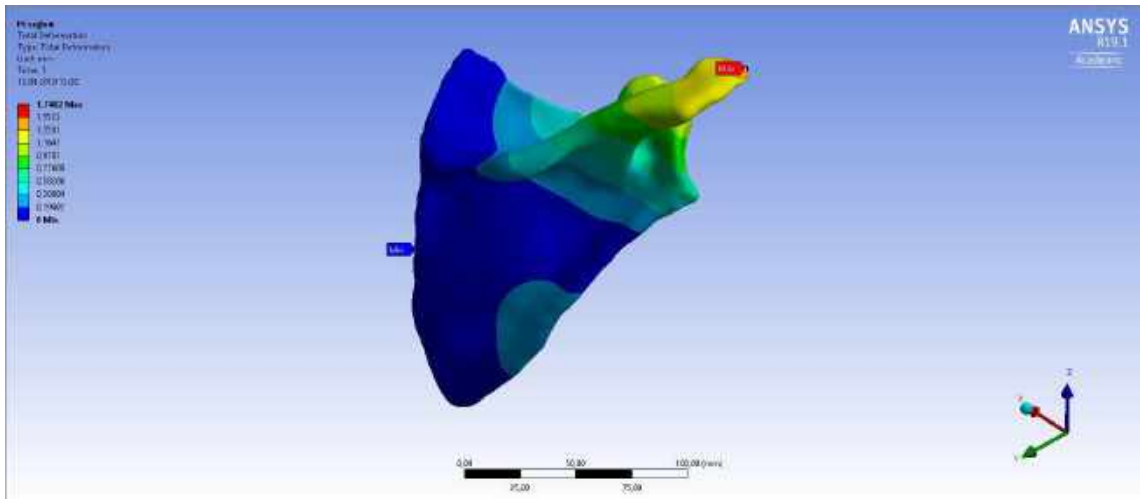
Şekil 3.100. Sağlam Omuz Modelinde Yerdeğiştirmelerin Analizi II



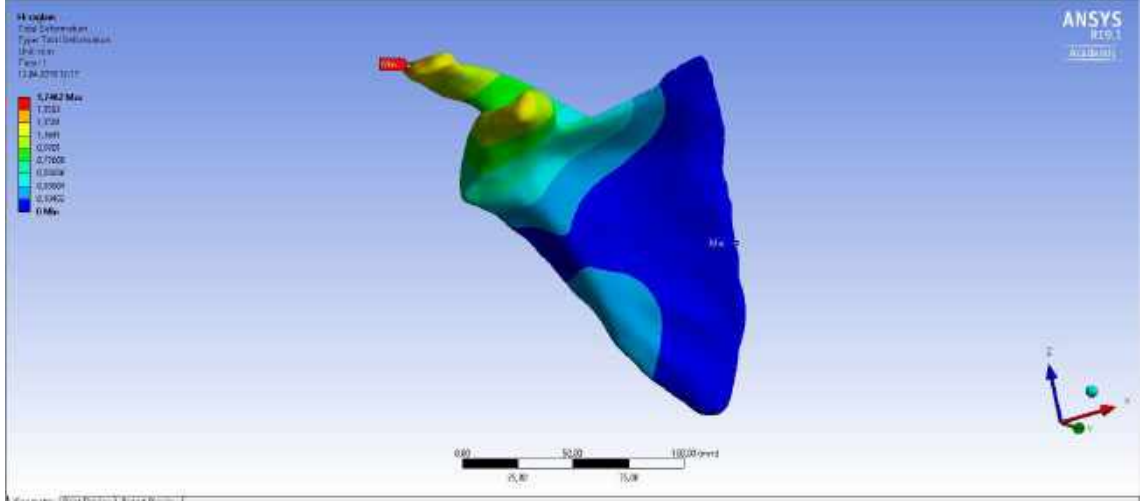
Şekil 3.101. Sağlam Omuzda Humerus kemiğindeki toplam deformasyon I



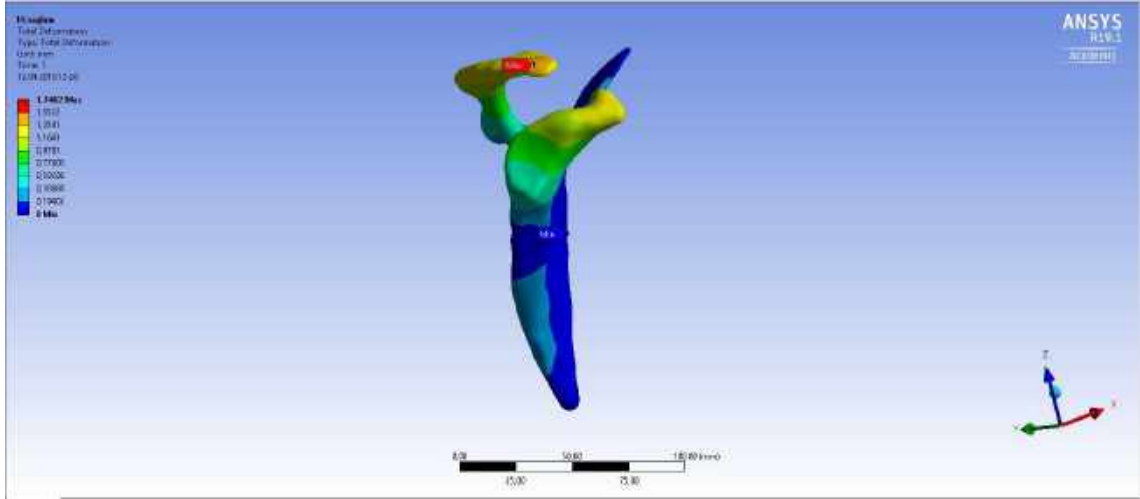
Şekil 3.102. Sağlam Omuzda Humerus kemiğindeki toplam deformasyon II



Şekil 3.103. Sağlam Omuzda Skapula Kemiğindeki Toplam Deformasyon I



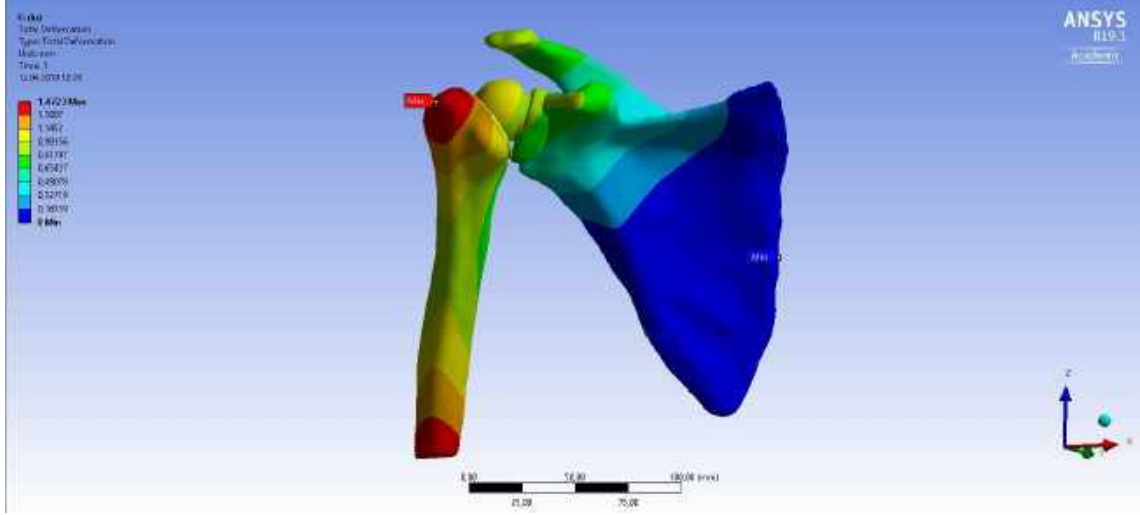
Şekil 3.104. Sağlam Omuzda Skapula Kemiğindeki Toplam Deformasyon II



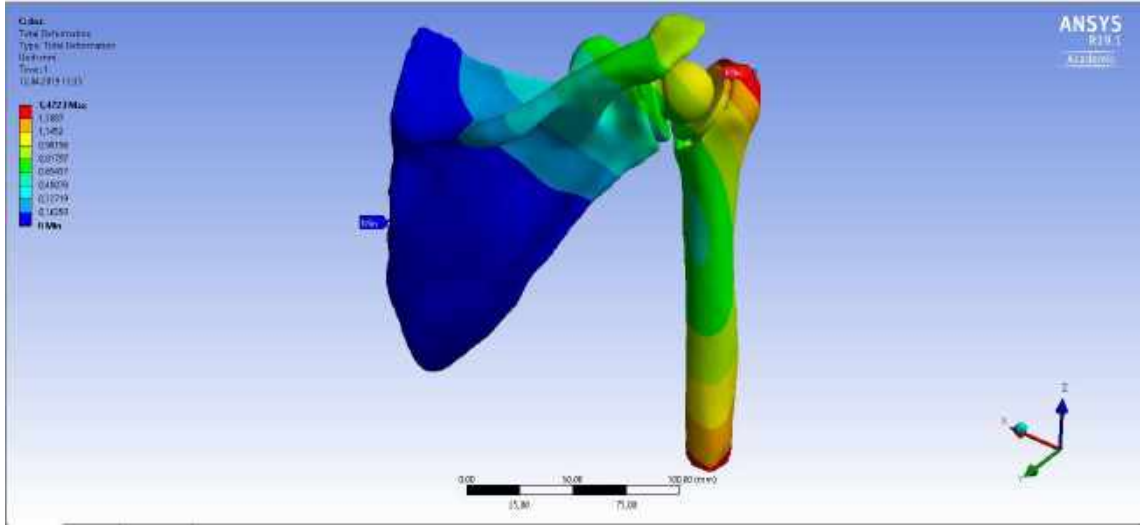
Şekil 3.105. Sağlam Omuzda Skapula Kemiğindeki Toplam Deformasyon III

Kol nötral pozisyondayken (0° rotasyon) Protezli Kolda Yerdeğiştirme Analizi

Protezli Omuz Modelinde önceden belirlenmiş kol nötral pozisyondayken toplam deformasyon analizi sonuçları aşağıdaki şekillerdeki gibidir.



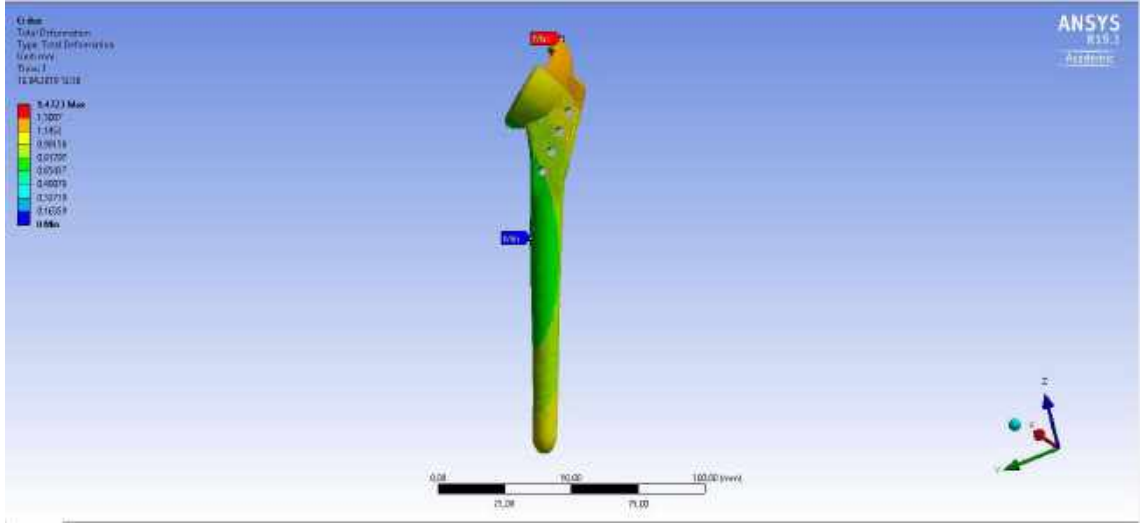
Şekil 3.106. Protezli Omuz Modelindeki Toplam Yerdeğiştirme I




Şekil 3.107. Protezli Omuz Modelindeki Toplam Yerdeğiştirme II

Humeral Sap


Humeral sapta yerdeğiştirme dağılımı şekil 124'de gösterilmektedir. Maksimum yerdeğiştirme humeral sapın superior yüzeyinde 1,0387 mm olarak gözlenmiştir. Minimum yerdeğiştirme ise 0,65437 mm olarak humeral sapın inferior tarafında gözlenmiştir.



Şekil 3.108. Humeral Sapta toplam yerdeğiştirme I



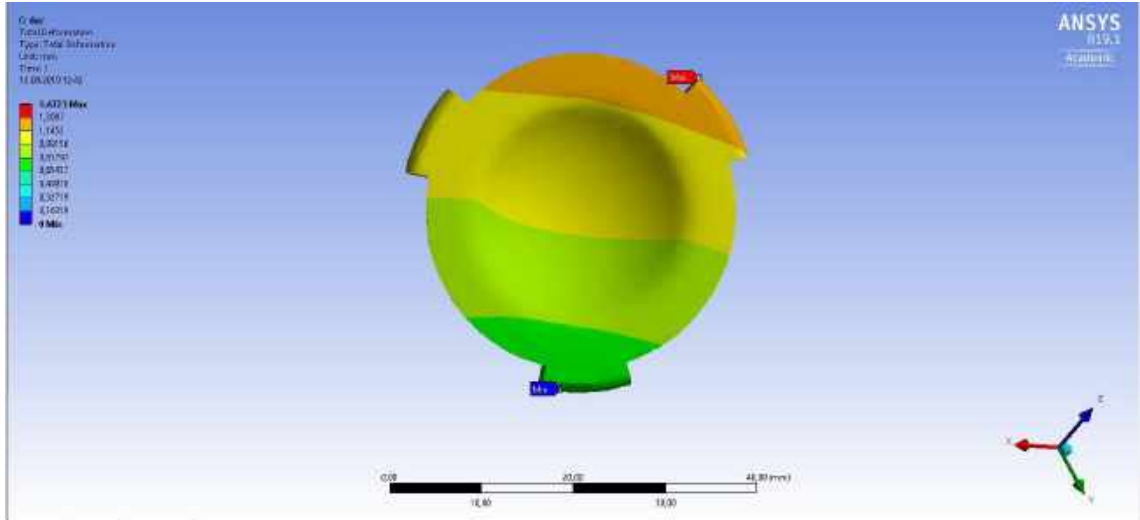
Şekil 3.109. Humeral Sapta toplam yerdeğiştirme II




Şekil 3.110. Humeral Sapta toplam yerdeğiştirme III

UHMWPE Humeral Kapta Yerdeğiştirme

Yerdeğiştirme hesaplaması UHMWPE humeral kap için aşağıdaki şekilde gösterilmektedir. Maksimum yerdeğiştirme 1,0387 mm olarak kabın superior yüzeyinde gözlenmiştir. Bu kapta minimum yerdeğiştirme 0,65437 mm değeriyle yine yüksek seviyelerde görülmektedir. Bu UHMWPE parçanın diğerlerine göre yüksek oranda şekil deęiştirme gerçekleştirdiğini göstermektedir.



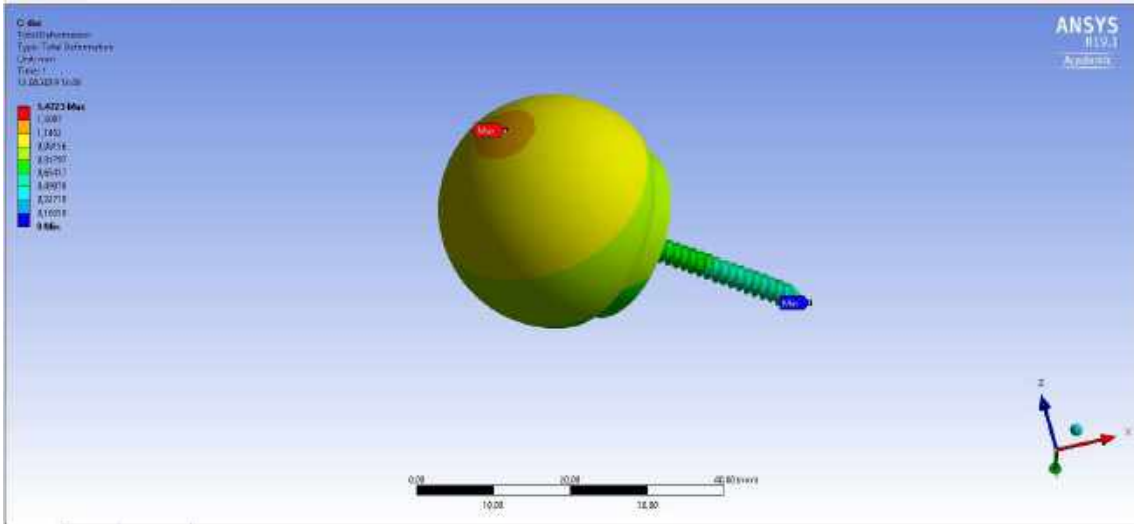
Şekil 3.111. UHMWPE Humeral Kapta Yerdeğiştirme Analizi Anterior



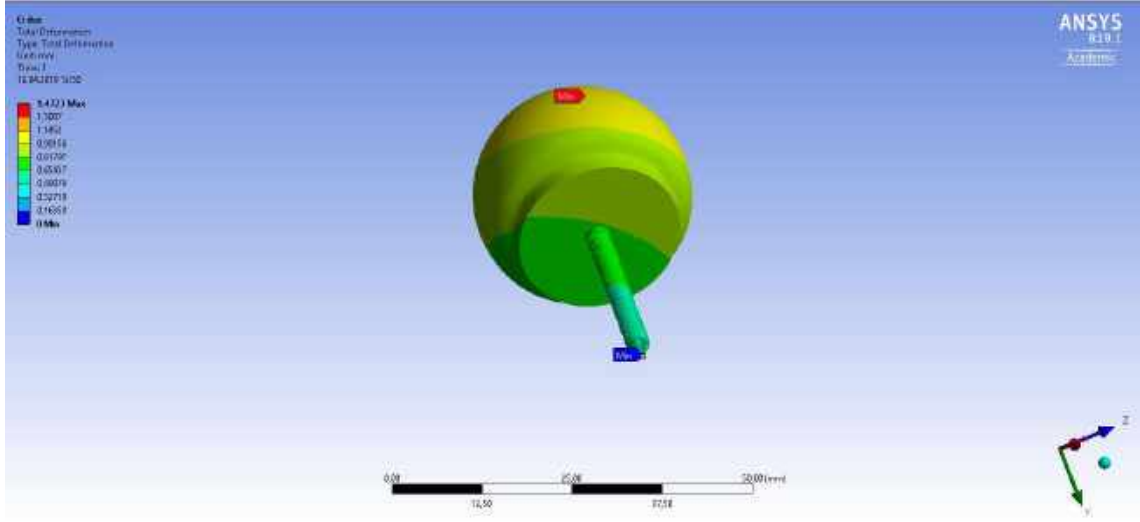
Şekil 3.112. UHMWPE Humeral Kaptı Yerdeğiştirme Analizi Posterior

Humeral Kürede Yerdeğiştirme

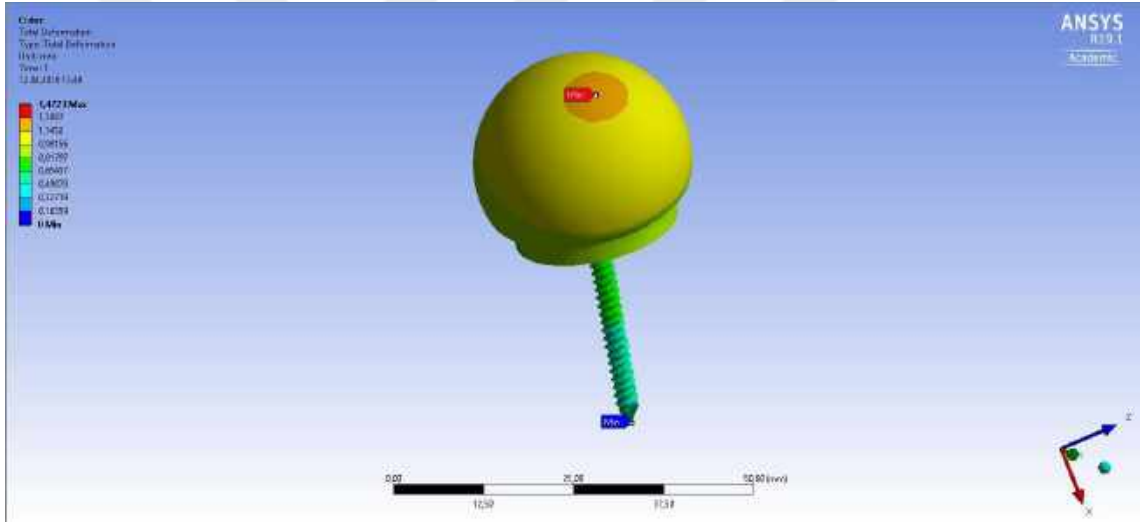
Humeral kürede yerdeğiştirme analizi aşağıdaki şekilde gösterilmektedir. Bu parçada maksimum yerdeğiştirme 1,3087 mm olarak superior yüzeyde gözlenmektedir. Minimum yerdeğiştirme bu parçada 0,49078 mm olan bir değerde yüksek seviyededir.



Şekil 3.113. Humeral kürede yer değiştirme I



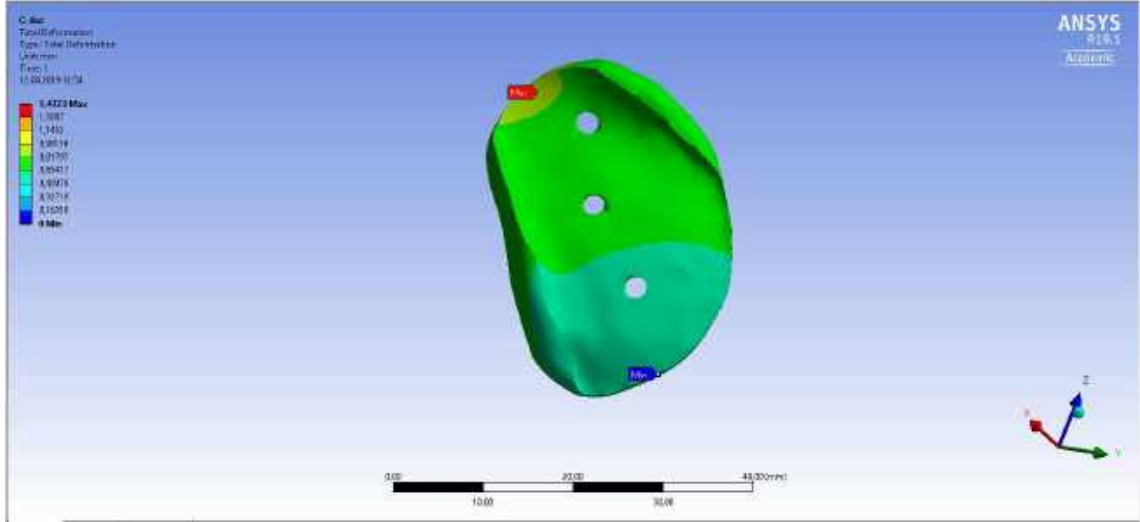
Şekil 3.114. Humeral kürede yer değiştirme II



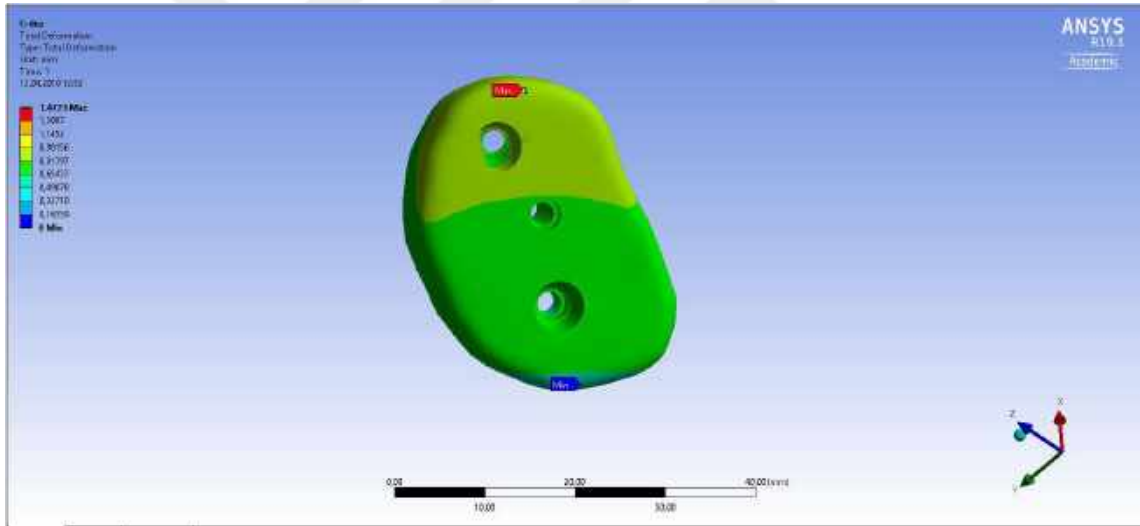
Şekil 3.115. Humeral kürede yer değiştirme II

UHMWPE Taban Plakasında Yerdeğiştirme

Bu parçada yer değiştirme analizi aşağıdaki şekilde gösterilmektedir. Bu plakada maksimum yerdeğiştirme değeri, superiorde 0.98156 mm olarak gerçekleştiği görülmektedir. Superior yüzeyde maksimum, inferior yüzeyde ise 0,65437 mm olarak minimum yerdeğiştirme davranışı gözlenmiştir.



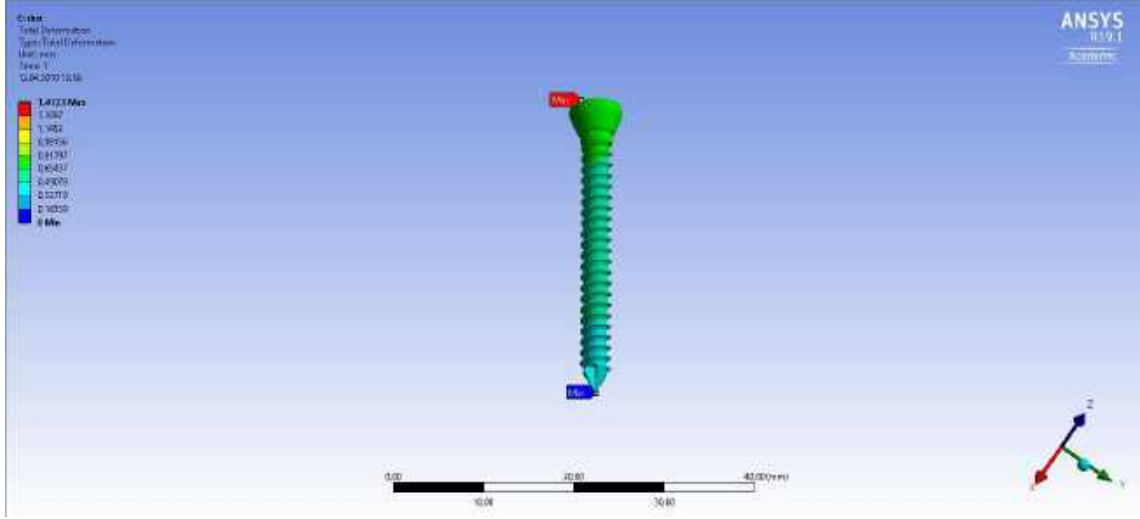
Şekil 3.116. UHMWPE Taban Plakasında Yerdeğiştirme Analizi



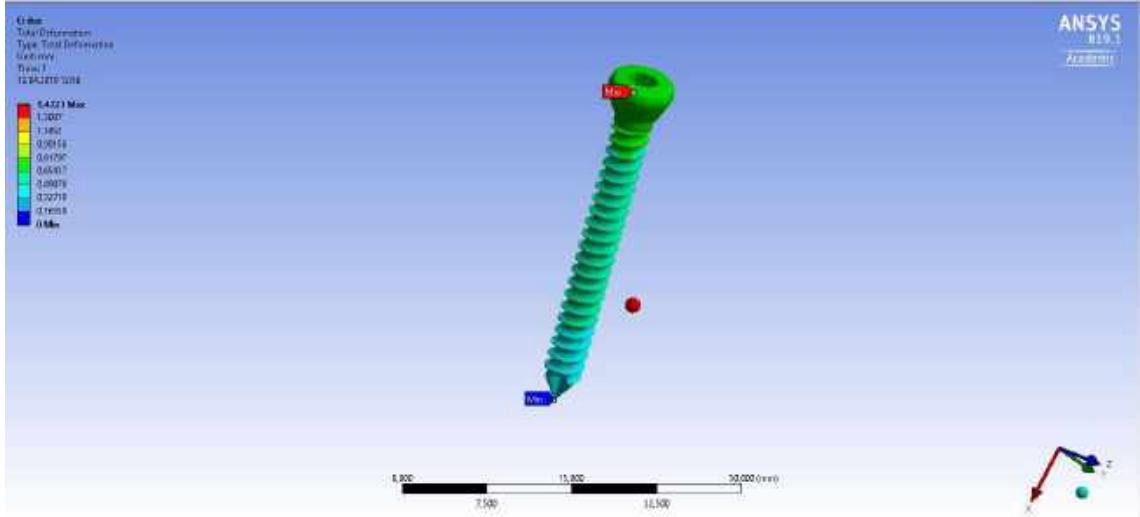
Şekil 3.117. UHMWPE Taban Plakasında Yerdeğiştirme Analizi Posterior Görünüm

Çivilerde Yerdeğiştirme

Çiviler üç adettir. Birinci çivide yerdeğiştirme analizi şekilde gösterilmektedir. Maksimum yerdeğiştirme superior yüzeyde 0.81737 mm iken minimum yerdeğiştirme 0,32719 mm ' dir.

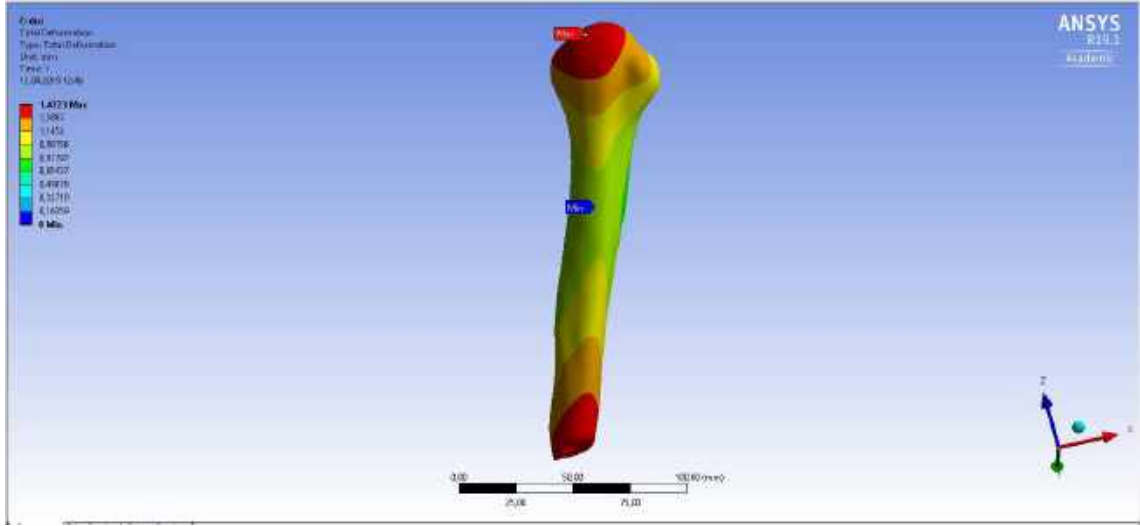


Şekil 3.118. Çivi I ' de yerdeğiştirme analizi I




Şekil 3.119. Çivi I ' de yerdeğiştirme analizi II

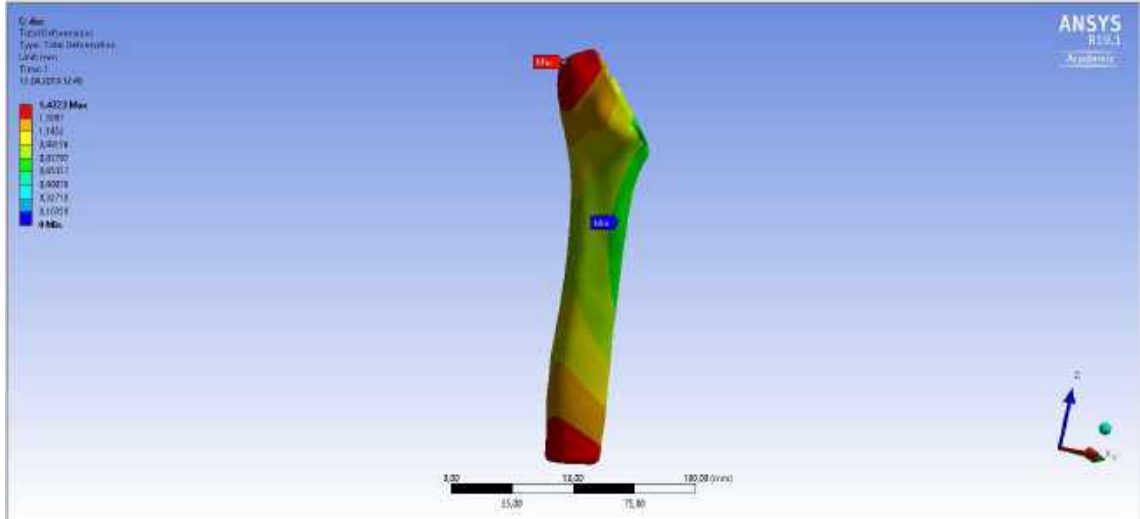
İkinci çivide ise yerdeğiştirme şekilde gösterilemektedir. Bu çivi pozisyonu gereği lateraldir. Yerdeğiştirme oranı birinci çiviye göre daha yüksek seviyelerdedir. Maksimum yerdeğiştirme superior yüzeyde 0,98156 mm iken minimum yerdeğiştirme 0,32719 mm olduğu gözlenmiştir.



Şekil 3.122. Protezli humerusta yerdeğiştirme Analizi I



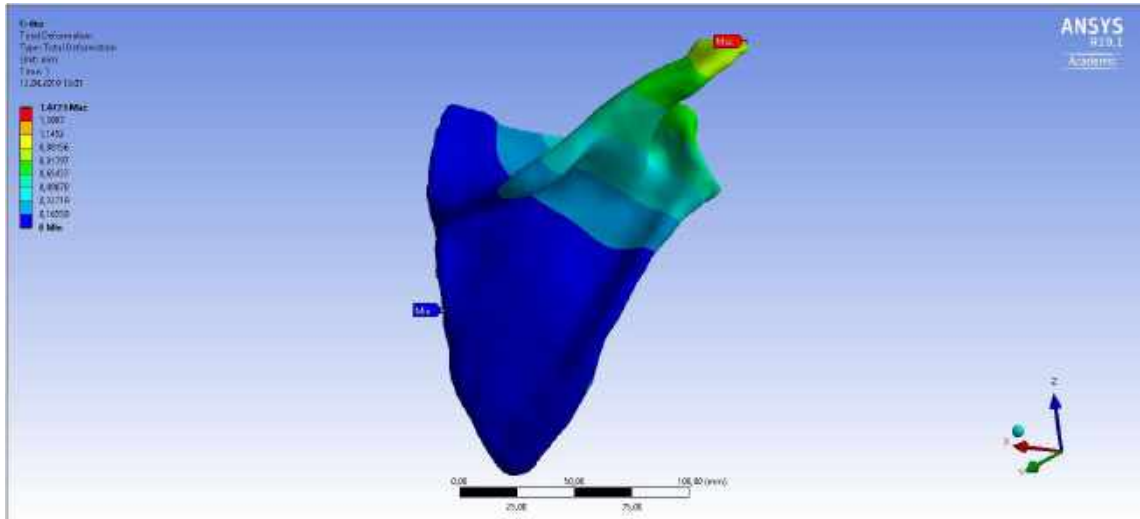
Şekil 3.123. Protezli humerusta yerdeğiştirme Analizi II



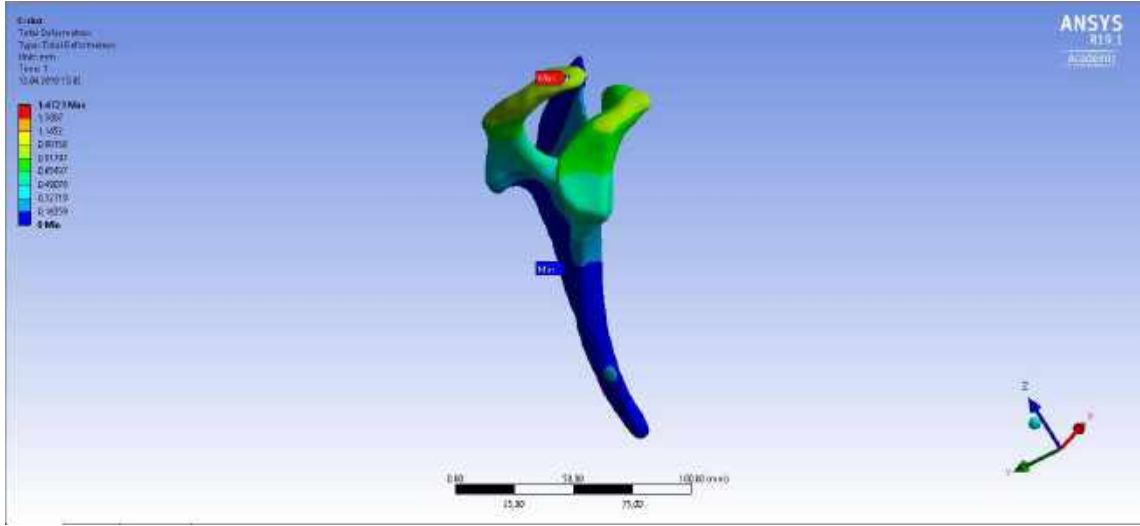
Şekil 3.124. Protezli humerusta yerdeğiştirme Analizi II

Protezli Skapulada Yerdeğiştirme

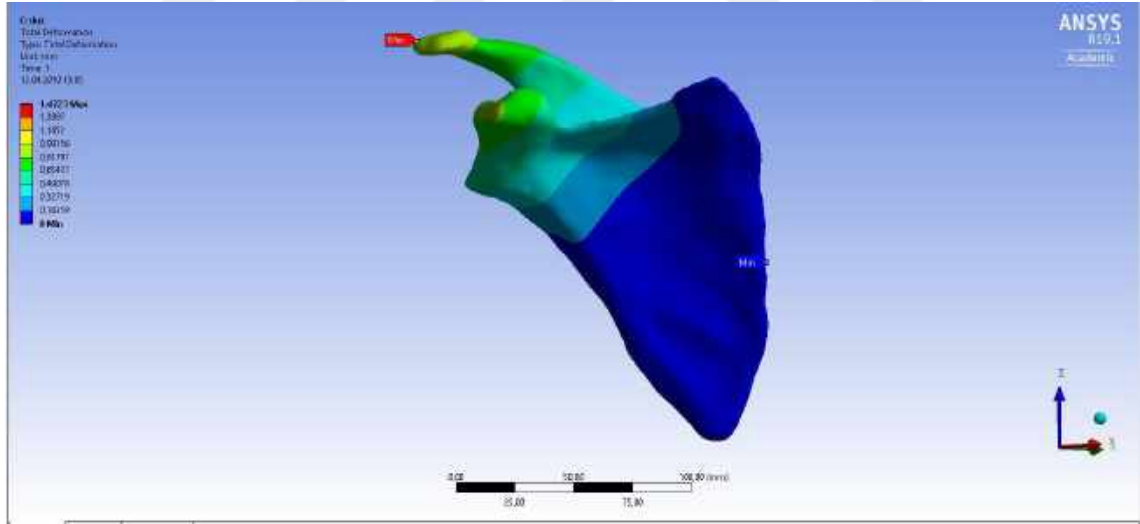
Protezli skapulada yerdeğiştirme analizi aşağıdaki şekilde gösterilmektedir. Bu skapulada maksimum yerdeğiştirme 0.98156 mm olarak superior tarafta gözlenirken minimum yerdeğiştirme 0 mm olarak medial borderda gözlenmiştir.



Şekil 3.125. Protezli skapulada yerdeğiştirme analizi I



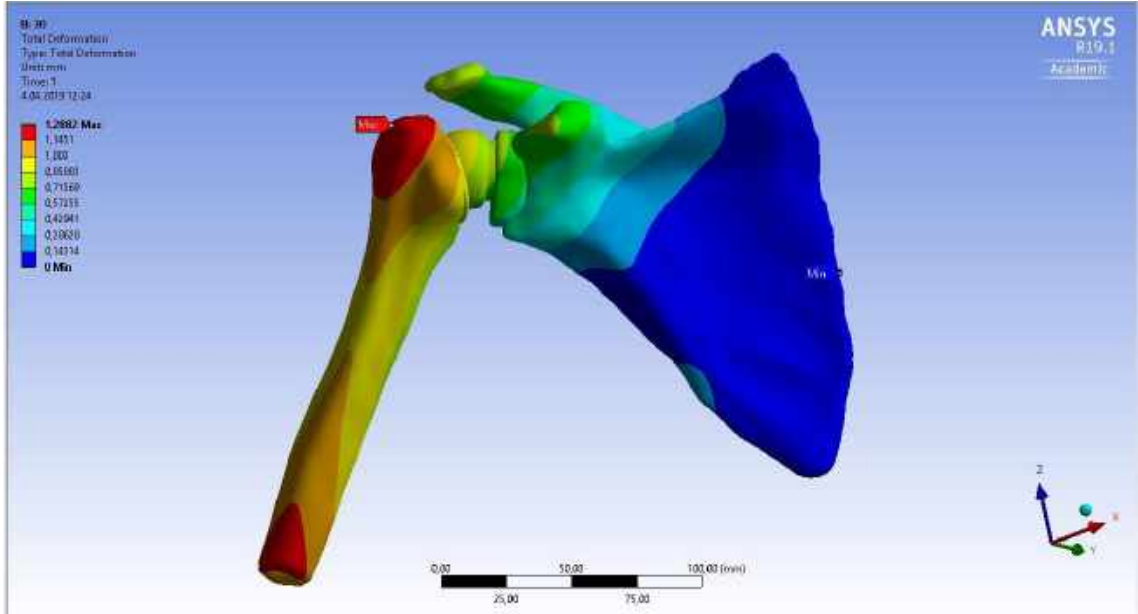
Şekil 3.126. Protezli skapulada yerdeğiştirme analizi II



Şekil 3.127. Protezli skapulada yerdeğiştirme analizi III

3.1.2.3. Kol 30° abdükiyundayken protezli omuzda yerdeğiştirme analizi sonuçları

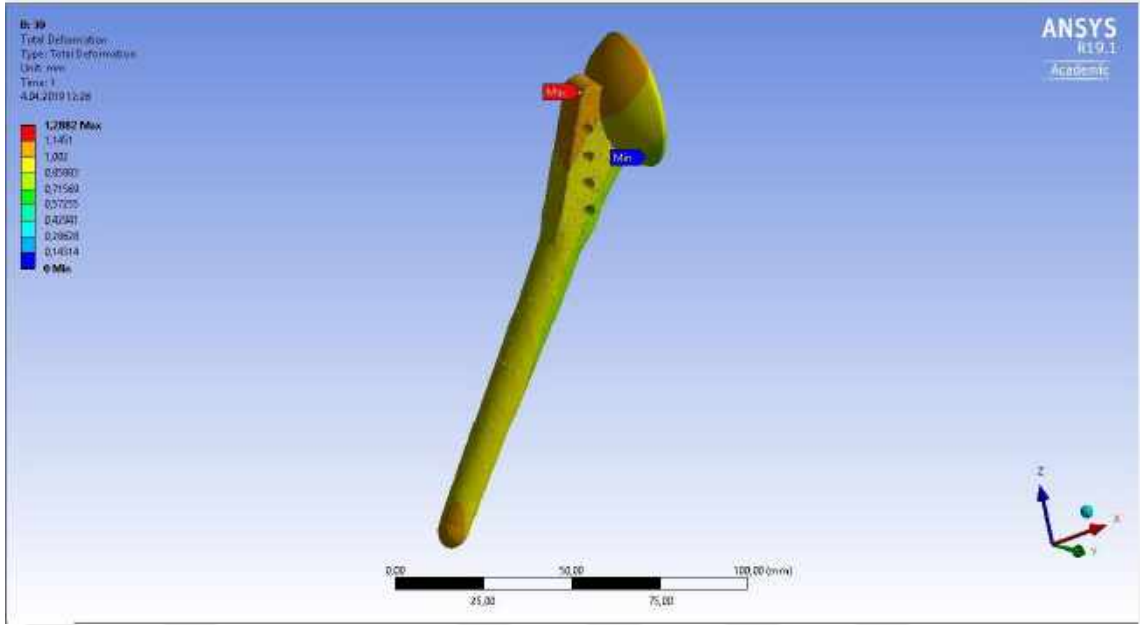
Kola glenohumeral küre merkezi başlangıç noktası alınarak 30° abdükiyon hareketi yaptırılmıştır. Bu harekette 800 N yük aynı noktada uygulanmıştır. Toplam yerdeğiştirme dağılımı aşağıdaki şekilde gösterilmektedir. Bu pozisyon için en yüksek yer değiştirme değeri 1.2882 mm iken en düşük değer 0 mm 'dir.



Şekil 3.128. 30° abdükiyon hareketindeki kolda omuz modeli için yerdeğiştirme dağılımı

Humeral Sap

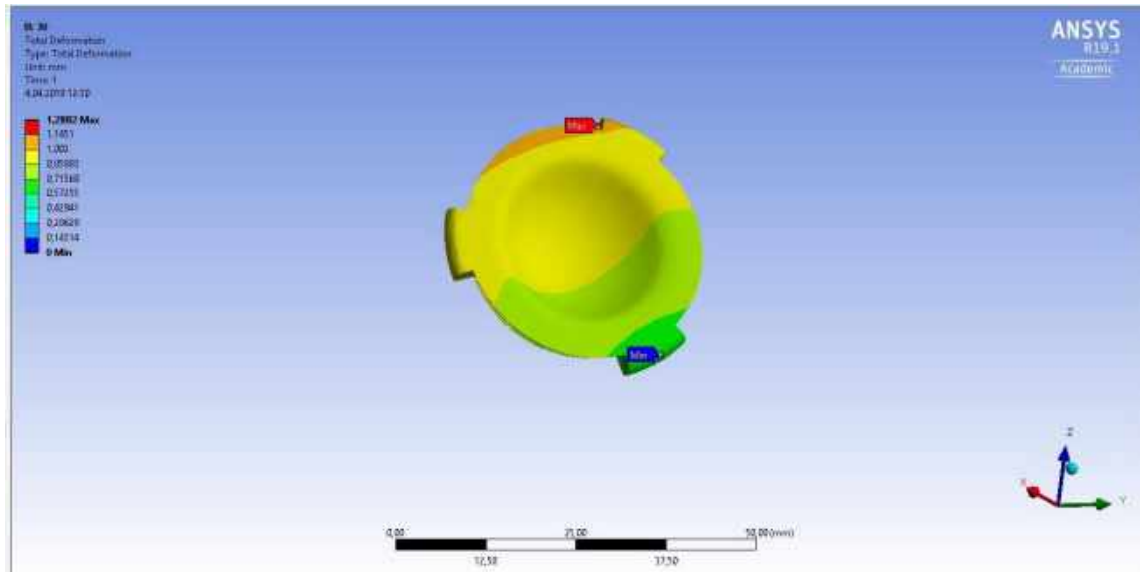
Humeral sapta 30° kol abdükiyonunda yer değiştirme dağılımı aşağıdaki şekilde görülmektedir. Maksimum yerdeğiştirme 1.1451 mm olarak sapın boyun kısmında gözlenirken minimum yerdeğiştirme 0.5725 mm olarak gözlenmiştir.



Şekil 3.129. 30° kol abdüksiyonunda humeral sapta yerdeğiştirme dağılımı

UHMWPE Humeral Kap

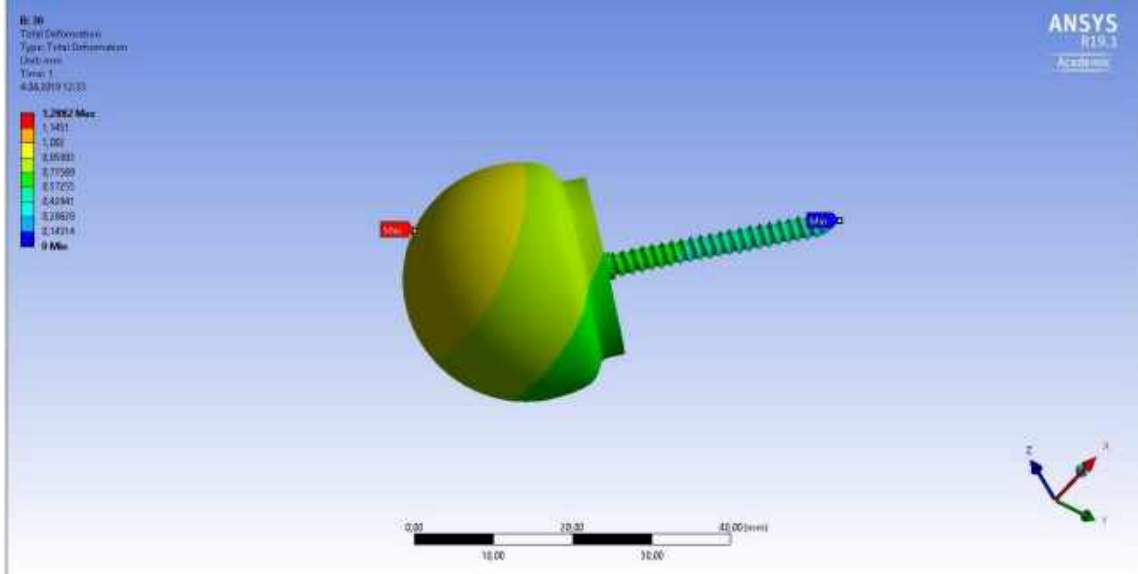
Kol 30° abdüksiyon hareketindeyken UHMWPE humeral kapda yerdeğiştirme analizi aşağıdaki şekilde gözlenmektedir. Bu analize göre minimum yer değıştirme inferiorda 0.57255 mm olarak gözlenmişken maksimum yerdeğitirme superiorda 1.1451 mm olarak gözlenmiştir.



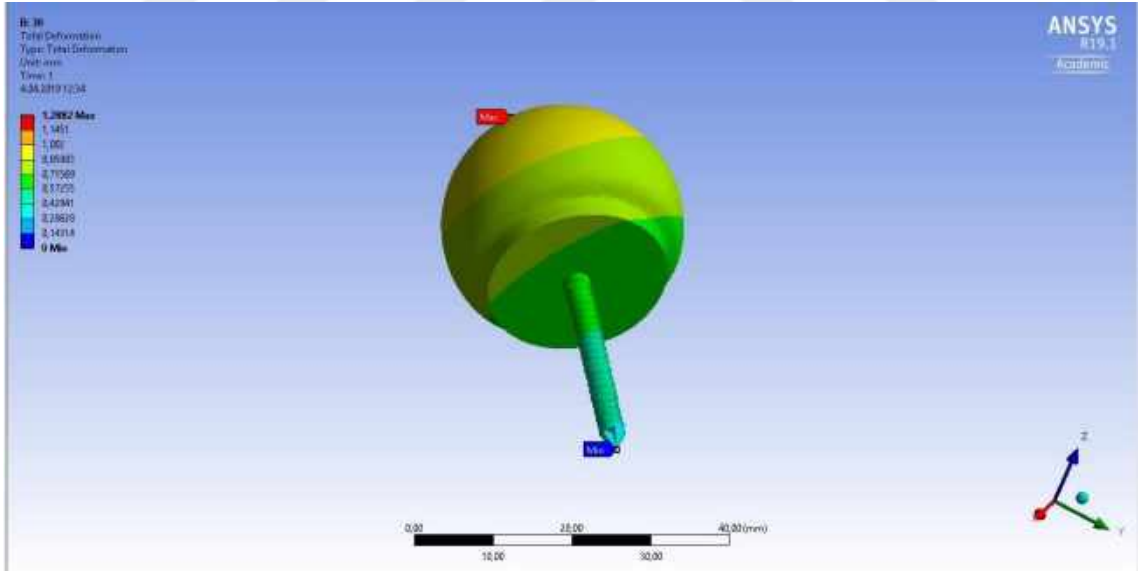
Şekil 3.130. Kol 30° abdüksiyondayken UHMWPE humeral kapda yerdeğitirme

Glenohumeral Küre

30° kol abdüksiyonunda glenosferdeki yerdeğiştirme analizi aşağıdaki gibidir. Bu analize göre en yüksek değer superior yüzeyde 0.9 mm iken en düşük değer çivi ucunda 0.28628 mm değerinde gözlenmiştir.



Şekil 3.131. 30° kol abdüksiyonunda Glenosferdeki yerdeğiştirme analizi (lateral)




Şekil 3.132. 30° kol abdüksiyonunda Glenosferdeki yerdeğiştirme analizi (inferior)


Çivilerdeki Yerdeğiştirme Analizi Sonuçları

30° kol abdüksiyonunda çivilerde yerdeğiştirme analiz sonuçları aşağıdaki gibidir. Buna göre maksimum yer değıştirme çivileri 0.42941 mm değeriyle superior tarafında

gözlenmiştir. Minimum yer değıştirme ise inferior tarafta 0.28628 mm olarak gözlenmiştir. İkinci çivideki yerdeğıştirme oranı birinci çiviye oranla daha yüksektir.



Şekil 3.133. Kol 30° abdüksiyondayken I. Çivideki yerdeğıştirme

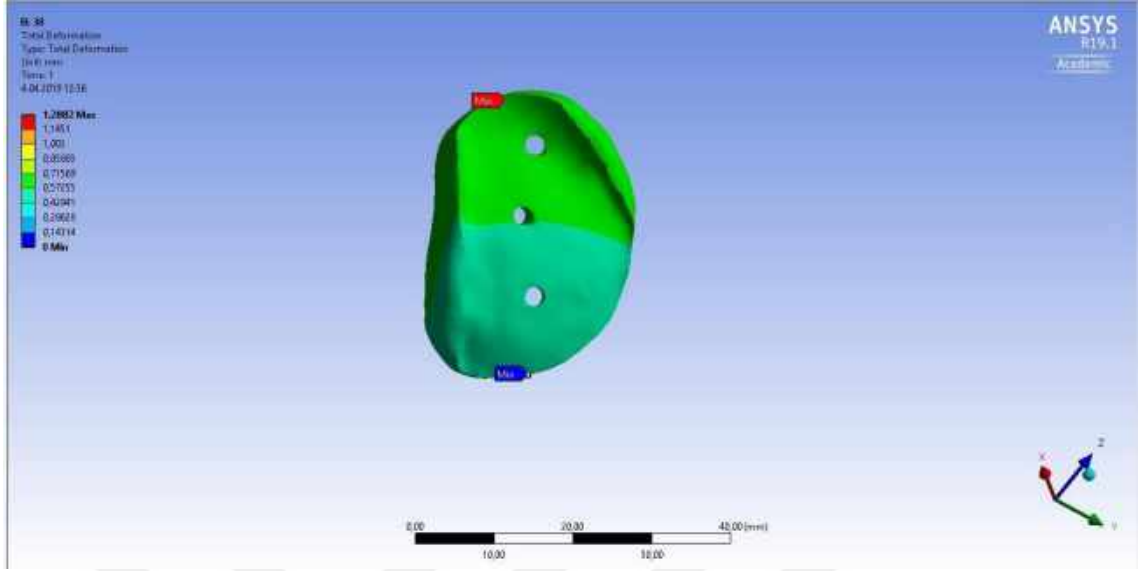


Şekil 3.134. Kol 30° abdüksiyondayken II. Çivideki yerdeğıştirme

UHMWPE Taban Plakası

Kol 30° abdüksiyon hareketindeyken UHMWPE taban plakasındaki yerdeğıştirme analizi sonucu aşğıdaki şekilde görölmektedir. Bu sonuçlara göre maksimum

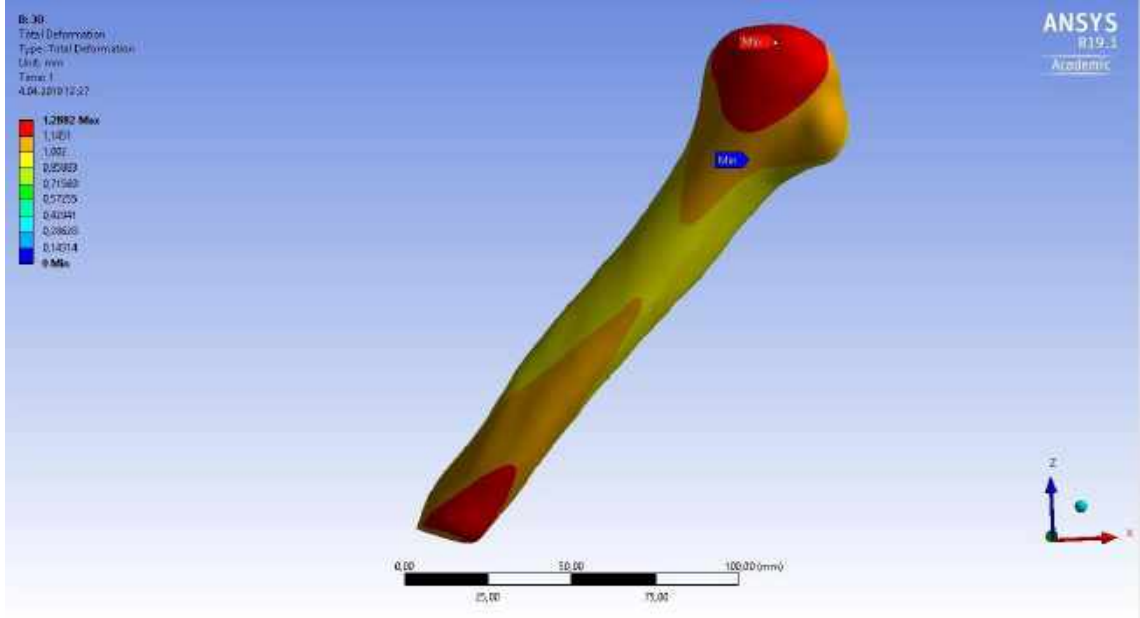
yerdeřtirme 0.7 mm olara superior tarafta gözlenirken minimum yerdeřtirme 0.42941 mm olarak inferior tarafta gözlenmektedir.



Şekil 3.135. Kol 30° abdüksiyondayken UHMWPE taban plakasındaki yerdeřtirme

Humerustaki Yerdeřtirme Analizi

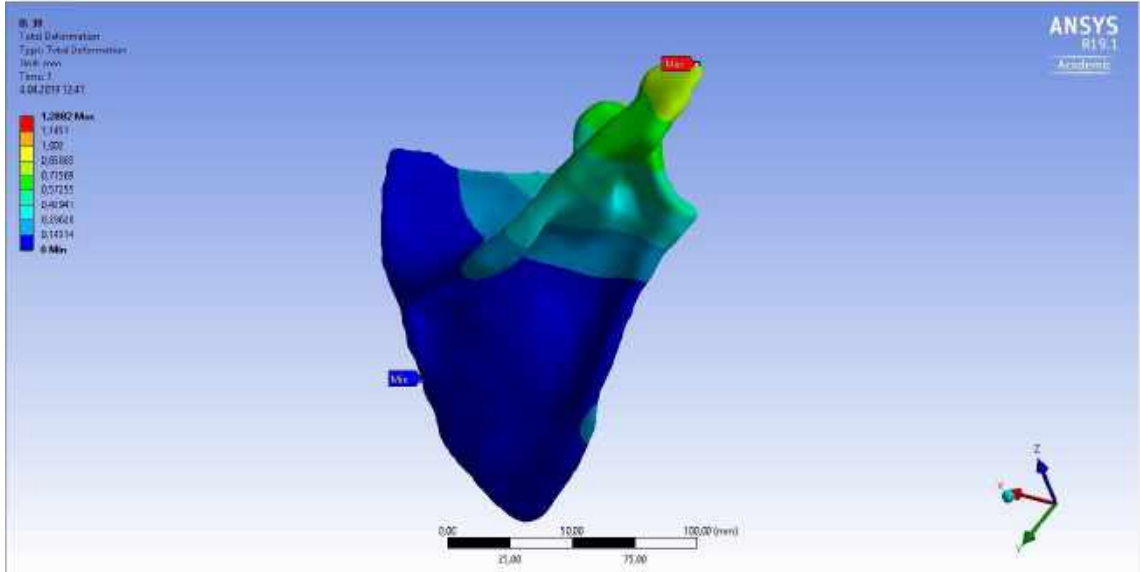
Kolun 30° abdüksiyonu sırasında protezli humerus kemiğindeki yerdeřtirme analizi ařağıdaki şekildeki gibi görülmektedir. Bu analize göre kemikte iki uç noktada 1.28 mm olan en yüksek yerdeřtirme gözlenirken medialde 0.85883 mm olarak en düşük deęer gözlenmektedir. Kolun bu pozisyonu için bu modelde humerus kemiğinde en fazla yerdeřtirme gözlenmektedir.



Şekil 3.136. Humerusta kol 30° abdüksiyondayken yerdeğiştirme

Skapuladaki Yerdeğiştirme Analizi Sonuçları

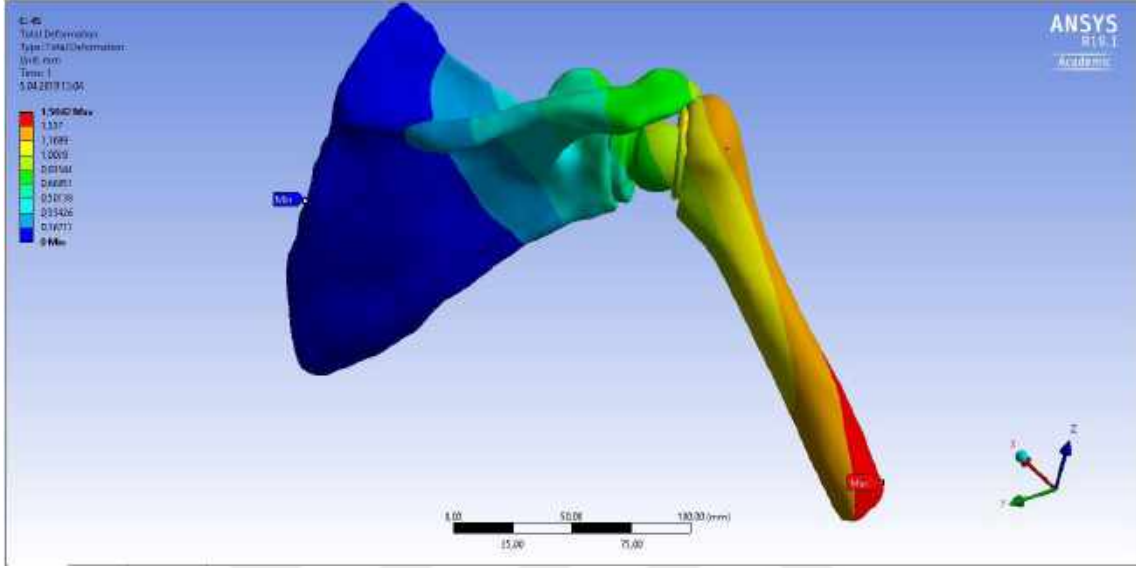
Skapulada kol 30° abdükte iken yerdeğiştirme analizi aşağıdaki şekilde gibidir. Bu analizin sonuçlarına göre en yüksek yerdeğiştirme skapulaklavikular çıkıtıda 0.8 mm, en düşük yerdeğiştirme medial border'da 0 mm olarak görülmüştür.



Şekil 3.137. 30° abdükte kolda skapuladaki yerdeğiştirme

3.1.2.4. Kol 45° abduksiyondayken protezli omuzda yerdeğistirme analizi sonuçları

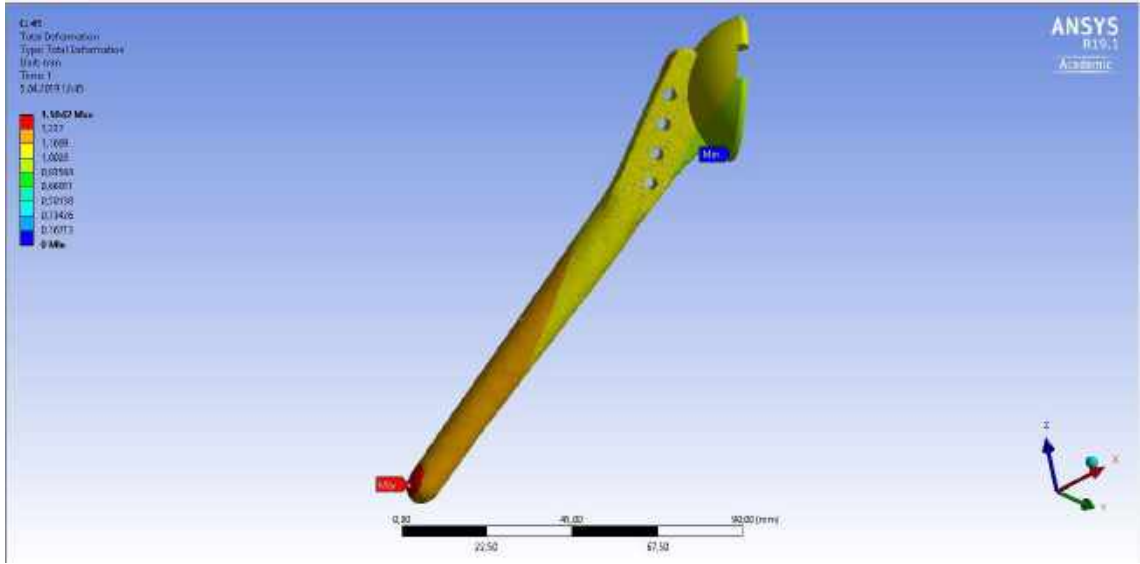
45° abdükte kolda yerdeğistirme analizi gerçekleştirilmiş olup aşağıdaki şekilde analiz görülmektedir. Omuz modelinin bu pozisyondaki yerdeğistirme değerleri maksimum 1.5042 mm minimum 0.16 mm olmuştur.



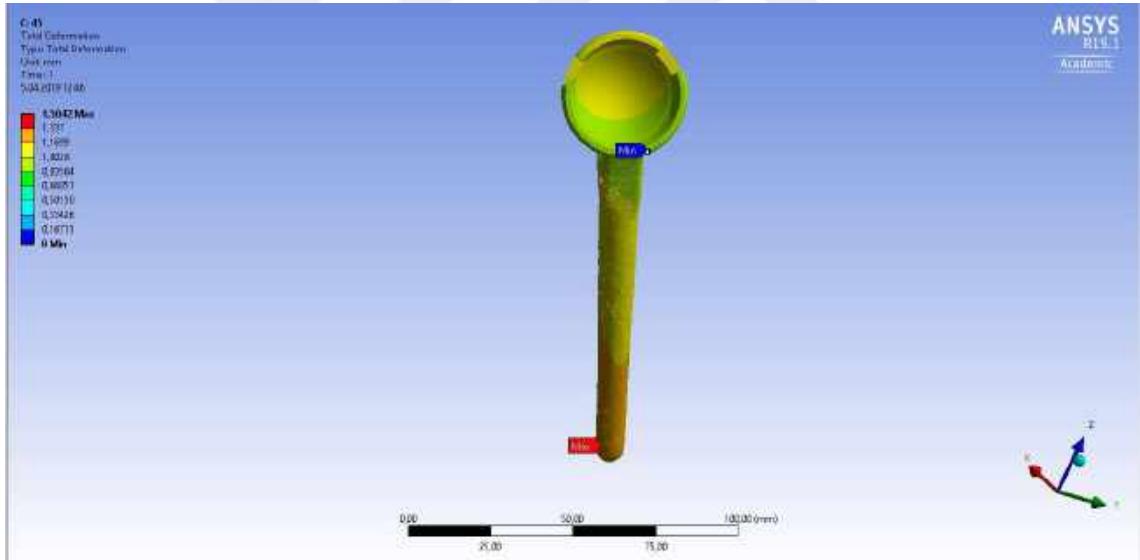
Şekil 3.138. 45° abdükte koldaki yerdeğistirme analizi

Humeral Sap

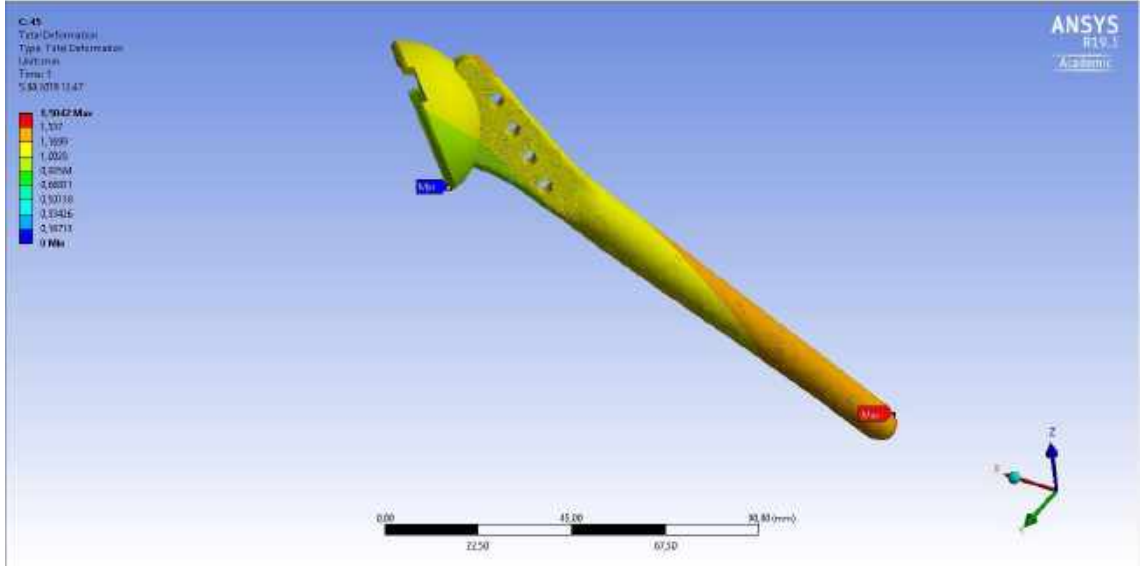
45° abdükte kolda humeral sap için yerdeğistirme değerleri aşağıdaki gibidir. Buna göre en yüksek değer sapın inferior ucunda 1.5042 mm olarak gözlenmiştir. En düşük değer ise 0.83564 mm olarak küre ile boyun bölgesinin inferior tarafında gözlenmiştir.



Şekil 3.139. 45° kol abdüksiyonunda humeral sapta yerdeğiştirme (lateral)



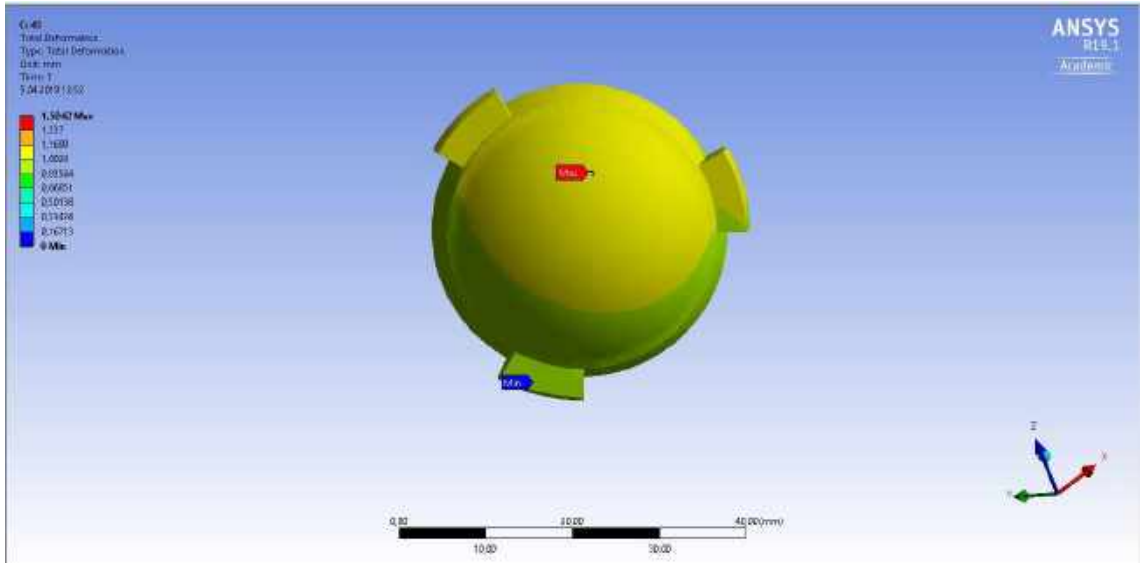
Şekil 3.140. 45° kol abdüksiyonunda humeral sapta yerdeğiştirme (medial)



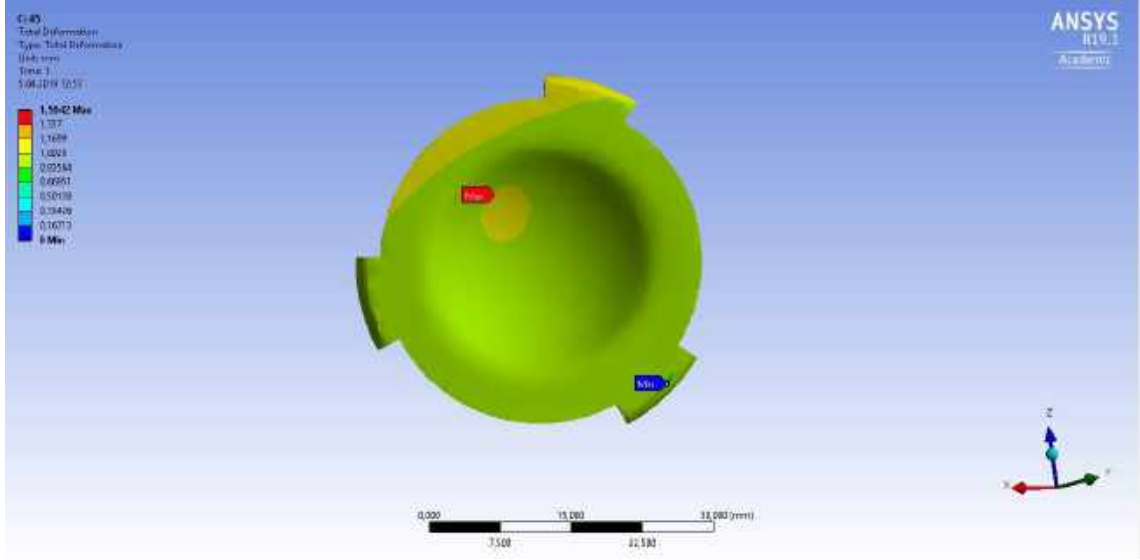
Şekil 3.141. 45° kol abdüksiyonunda humeral sapta yerdeğiştirme (lateral 2)

UHMWPE Humeral Kap

45° kol abdüksiyonunda UHMWPE Humeral Kaptta yerdeğiştirme analiz sonuçları aşağıdaki gibi görülmektedir. En yüksek değer kabın superior tarafında 1 mm olarak gözlenmiştir. En düşük yerdeğiştirme ise inferior tarafta 0.83 mm olarak gözlenmiştir.



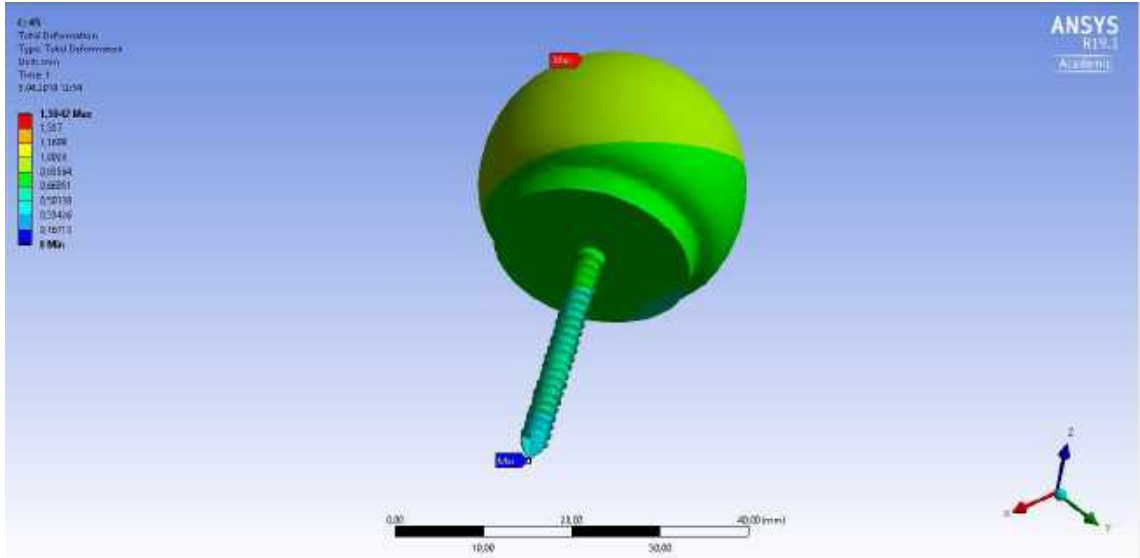
Şekil 3.142. 45° kol abdüksiyonunda UHMWPE Humeral Kaptta yerdeğiştirme analizi
Posterior



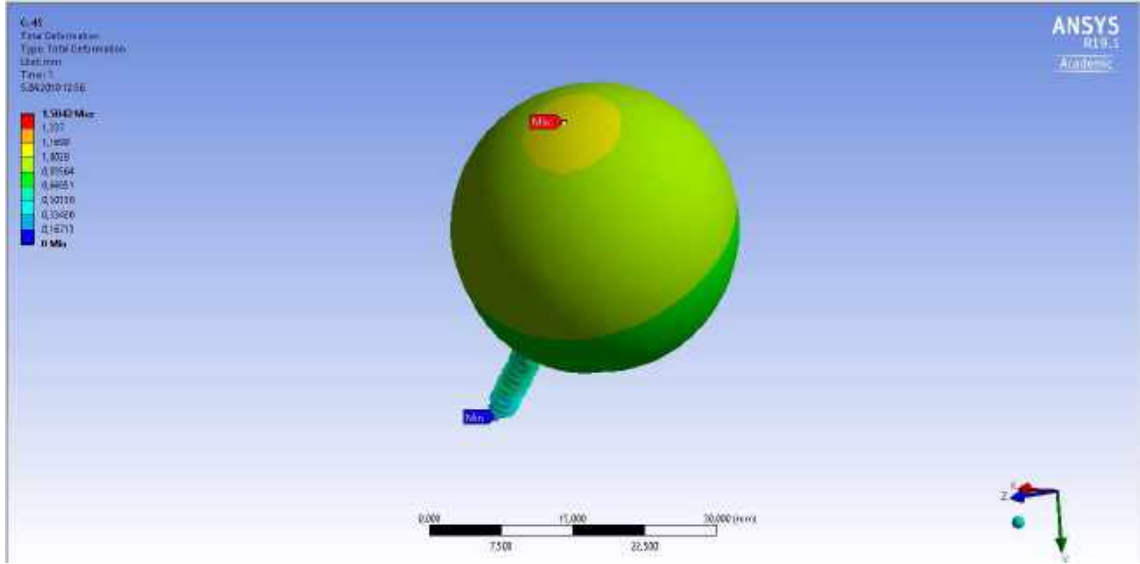
Şekil 3.143. 45° kol abdüksiyonunda UHMWPE Humeral Kaptta yerdeğıştirme analizi Anterior

Glenohumeral Küre

Kol 45° abdükte iken glenohumeral küredeki yerdeğıştirme analizi ařağıdaki gibidir. En yüksek yerdeğıştirme kürenin superior yüzeyinde 1.1699 mm olarak en düşük deęer çivi ucunda 0.33 mm olarak görölmüştür.



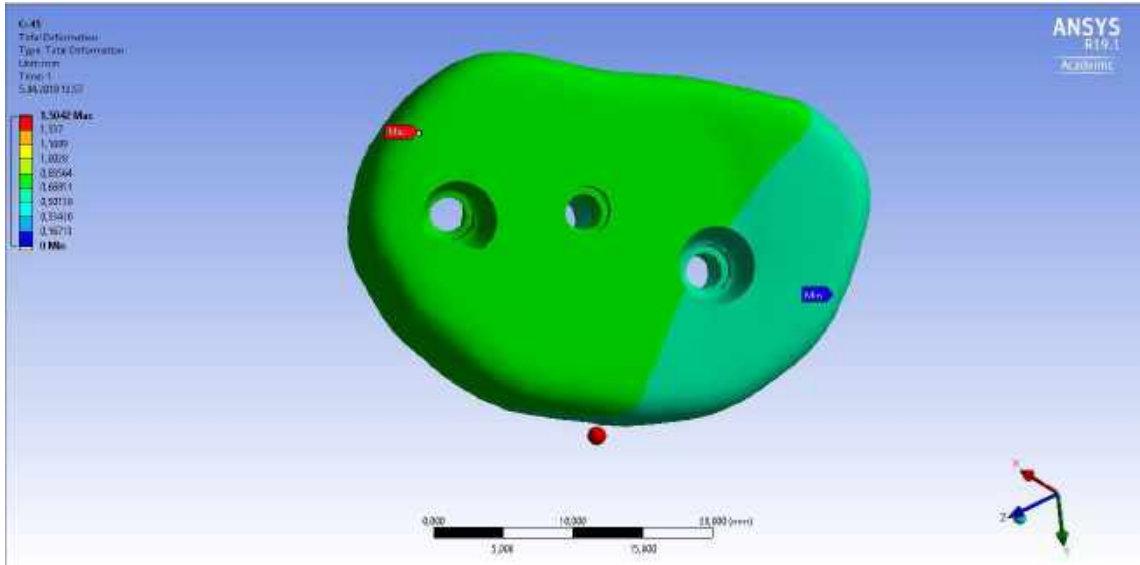
Şekil 3.144. 45° abdükte kolda glenosferdeki yerdeğıştirme analizi inferior görünüm



Şekil 3.145. 45° abdükte kolda glenosferdeki yerdeğiştirme analizi superior görünüm

UHMWPE Taban Plakası

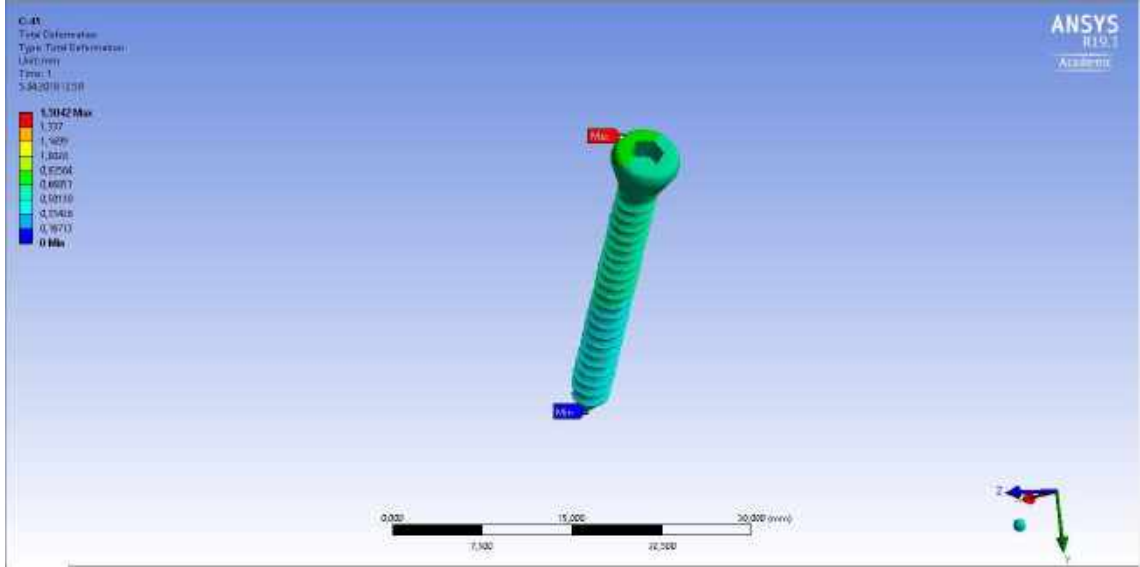
45° abdükte kolda UHMWPE Taban Plakasındaki yerdeğiştirme analizi aşağıdaki şekilde görülmektedir. En yüksek yerdeğiştirme 0.83 mm, en düşük yerdeğiştirme 0.5 mm olarak görülmüştür.



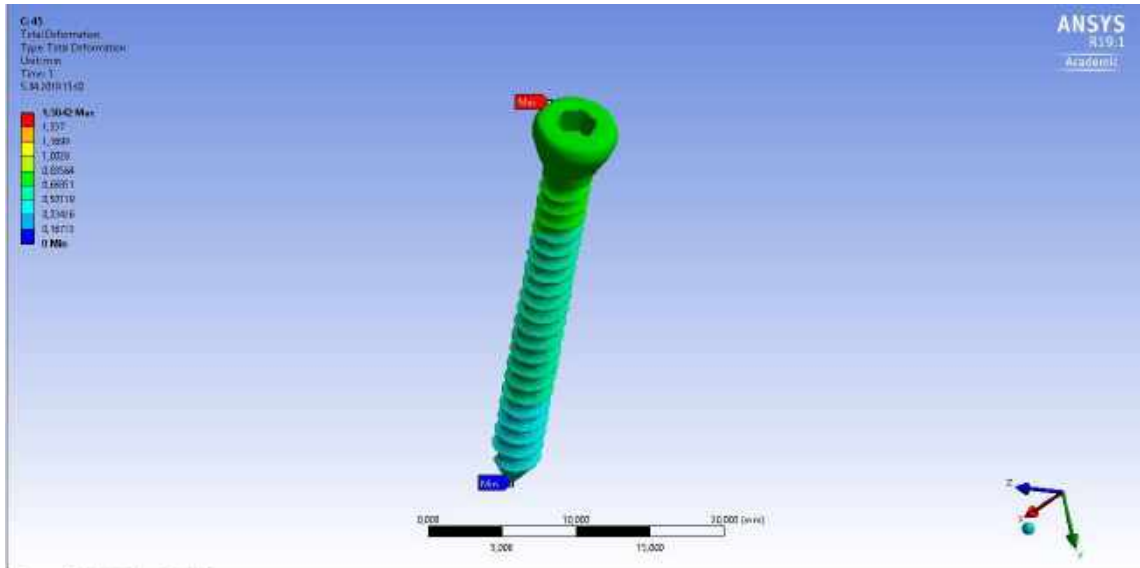
Şekil 3.146. 45° abdükte kolda UHMWPE Taban Plakasındaki yerdeğiştirme

Çivilerdeki Yerdeğiştirme Analizi Sonuçları

45 derecelik abdükte kolda en yüksek yerdeğiştirme çivilerin superior yüzeyinde 0.83 mm olarak görülmüştür. En düşük yerdeğiştirme ise çivi uçlarında 0.33 mm olarak gözlenmiştir.



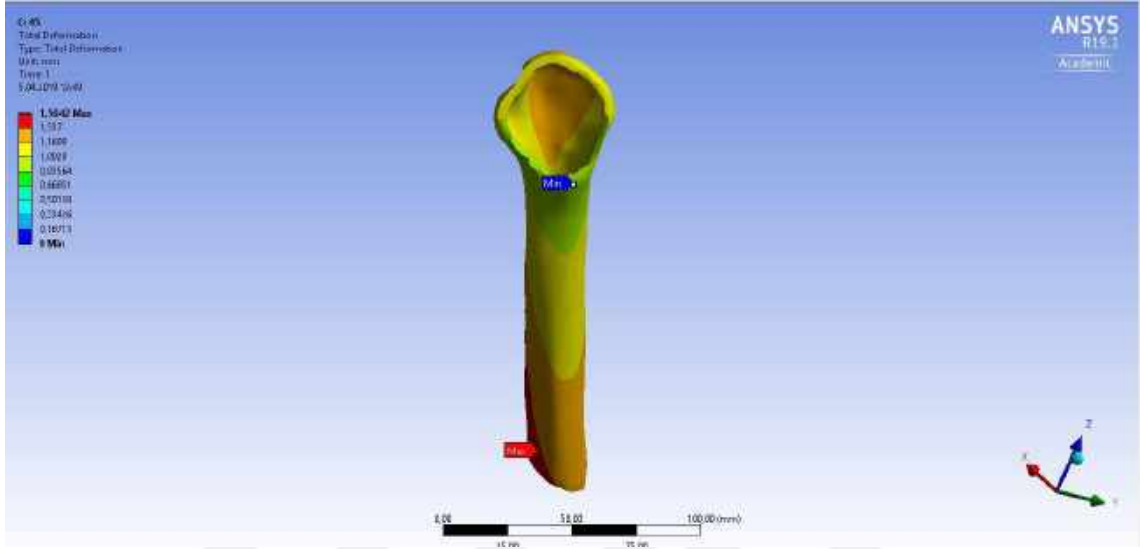
Şekil 3.147. 45° abdükte kolda I. Çivideki yerdeğiştirme dağılımı



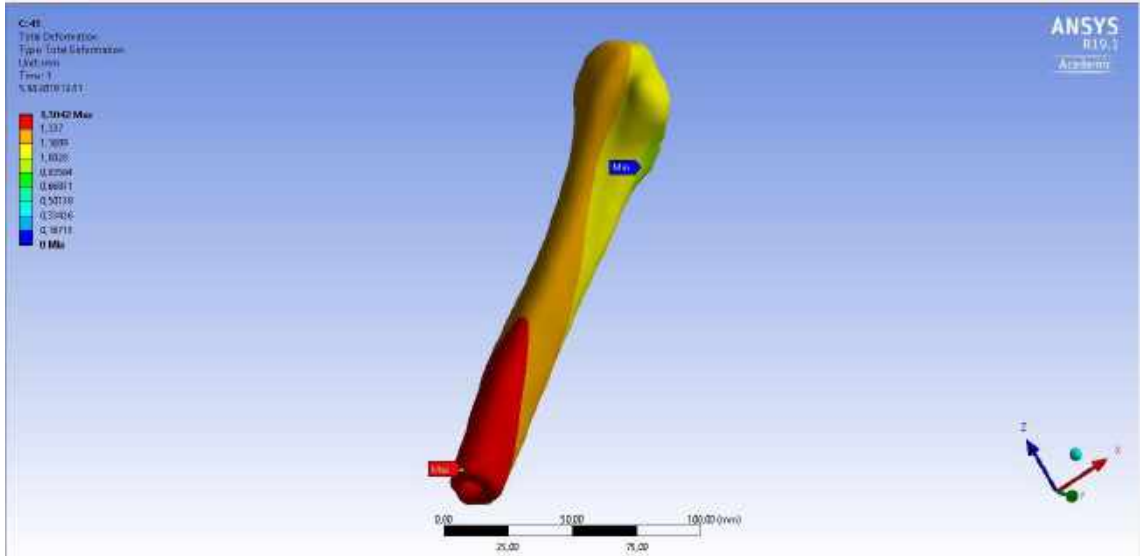
Şekil 3.148. 45° abdükte kolda II. Çivideki yerdeğiştirme dağılımı

Humerus

Kolun 45° abduksiyon hareketinde humerus kemiđi için yerdeđiştirme analizi ařađıdaki gibi gözlenmektedir. En yüksek deđer humerusun inferiorunda 1.5 mm olarak en düşük deđer humerusun superiorunda 0.83 mm olarak gözlenmiřtir.



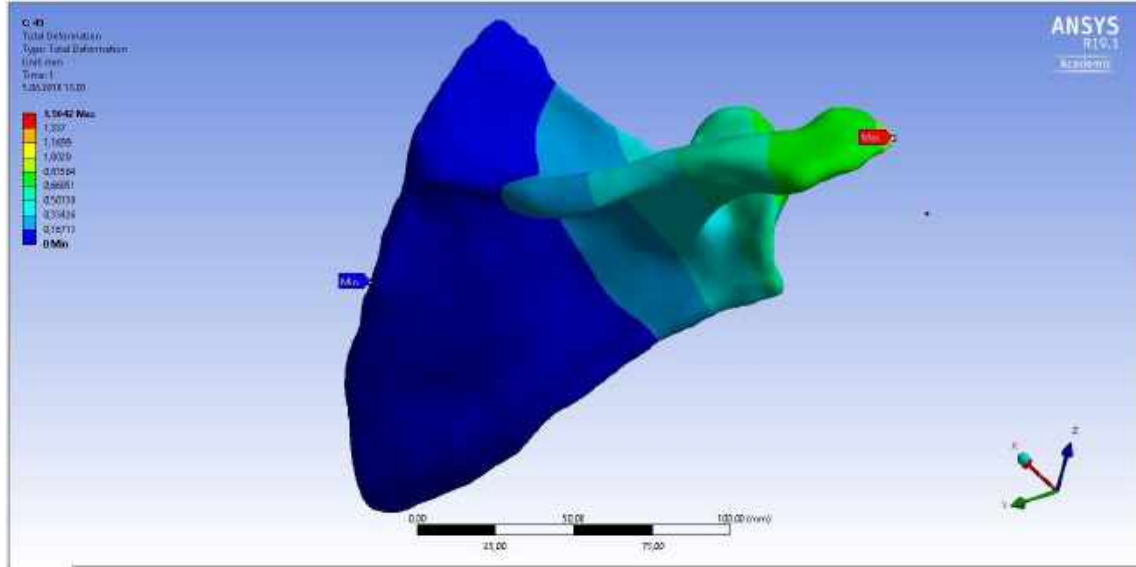
Şekil 3.149. 45° abdukte kolda humerusun yerdeđiştirme analizi anterior görünüm



Şekil 3.150. 45° abdukte kolda humerusun yerdeđiştirme analizi posterior görünüm

Skapula

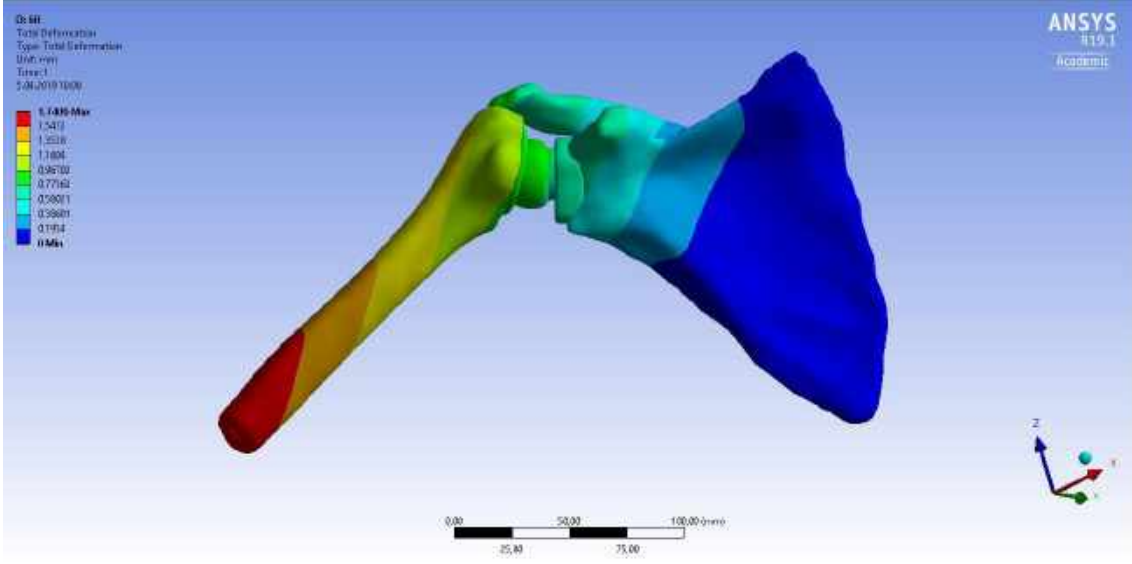
Kol 45° abdükte iken skapulada en yüksek 1.5 mm yerdeğiřtirme deęeri skapulaklavikular uęta grlrken en dřk deęer medial borderda 0 mm olarka gzlenmektedir.



řekil 3.151. 45° abdükte kolda skapulanın yerdeęiřtirme analizi sonuęları

3.1.2.5. Kol 60° abdüksiyondayken protezli modelde Yerdeęiřtirme Analizi Sonuęları

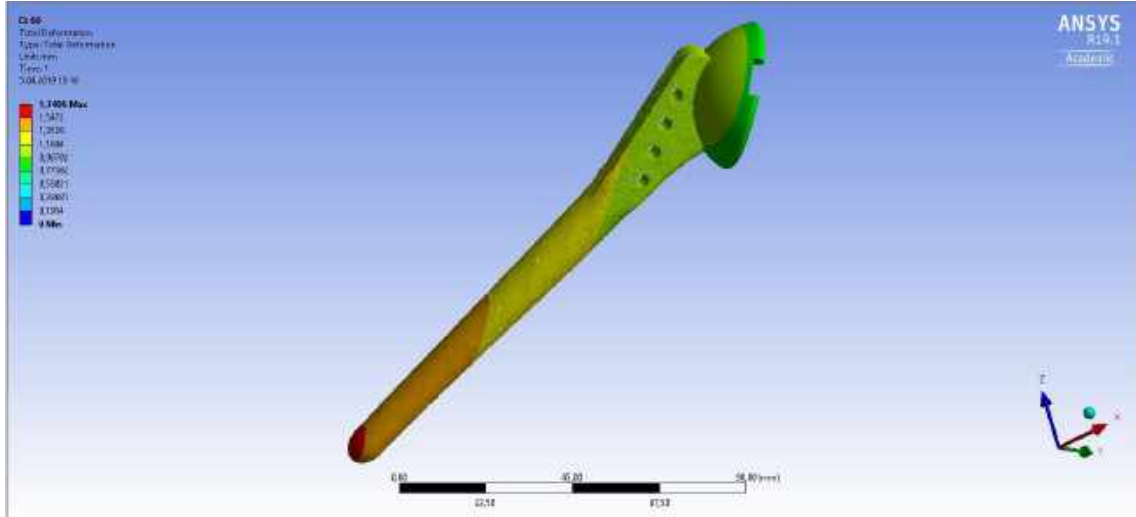
60° abdükte kolda yerdeęiřtirme analizi ařaęıdaki řekildeki gibidir. Buna gre en yksek yerdeęiřtirme deęeri 1.7406 mm iken en dřk yerdeęiřtirme deęeri 0 mm olarak gzlenmiřtir.




Şekil 3.152. Kolun 60° abdüksiyonunda yerdeğiştirme analizi sonuçları

Humeral Sap

60° abdükte kolda humeral sap için yerdeğiştirme analizi aşağıdaki şekildedir. Bu analizde en yüksek yerdeğişim humeral sap uzunda 1.7406 mm, en düşük yer değişim sapın küre kısmının kenarlarında 0.8 mm olarak ölçülmüştür.



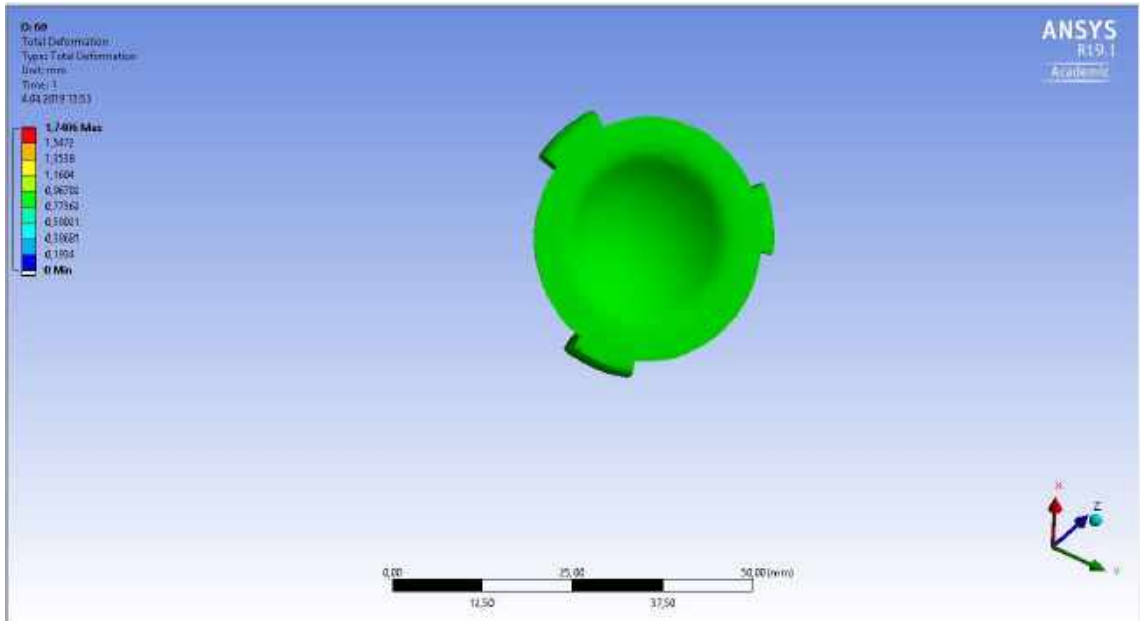
Şekil 3.153. Kol 60° abdüksiyondayken humeral saptaki yerdeğişim analizi lateral görünüm



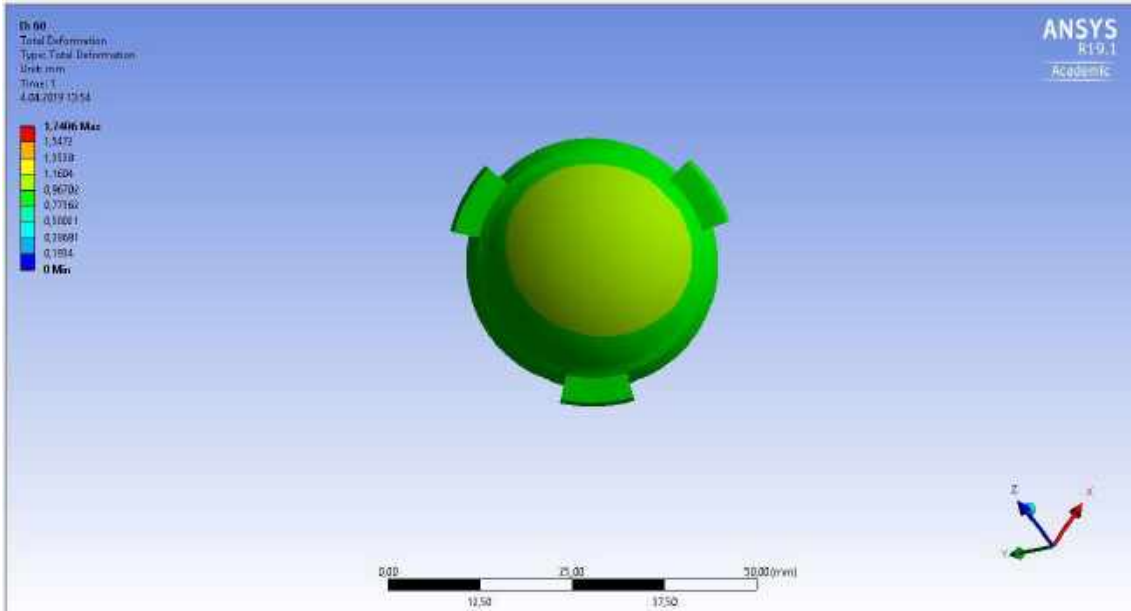
Şekil 3.154. Kolun 60° abdüksiyonunda humeral sapta yerdeğiştirme anterior görünüm

UHMWPE Humeral Kap

60° abdükte kolda UHMWPE Humeral Kapta yerdeğiştirme analizi aşağıdaki şekilde gibidir. Humeral kabın tamamında 0.9 mm yerdeğiştirme gözlenmiştir.




Şekil 3.155. Kol 60° abdüksiyundayken UHMWPE Humeral Kapta yerdeğişim anterior




Şekil 3.156. Kol 60° abdüksiyundayken UHMWPE Humeral Kapta yerdeğişim posterior

Glenohumeral Küre

Yerdeğiştirme analizi kol 60° abdüksiyundayken glenosferde aşağıdaki gibidir. En yüksek değer glenosferin superior yüzeyinde 1.3 mm en düşük yer değıştirme çivi ucunda 0.4 mm olmuştur.



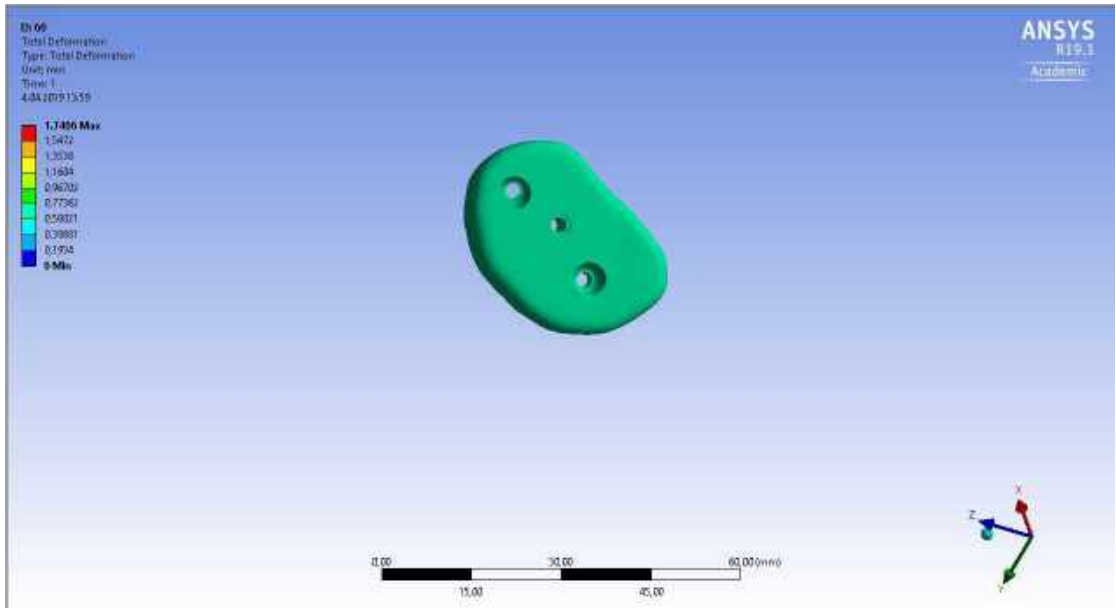
Şekil 3.157. 60° abdükte kolda glenosferdeki yerdeğişim inferior




Şekil 3.158. 60° abdükte kolda glenosferdeki yerdeğişim superior

UHMWPE Taban Plakası

Kol 60° abdüksiyon hareketindeyken UHMWPE Taban Plakasındaki yerdeğiştirme aşağıdaki şekilde gibidir. Parçanın posteriorunda 0.6 mm lik tek bir yerdeğişim değeri gözlenirken anteriorunun inferior kısmında 0.38 mm, superiorunda 0.77 mm yerdeğişim görülmüştür.



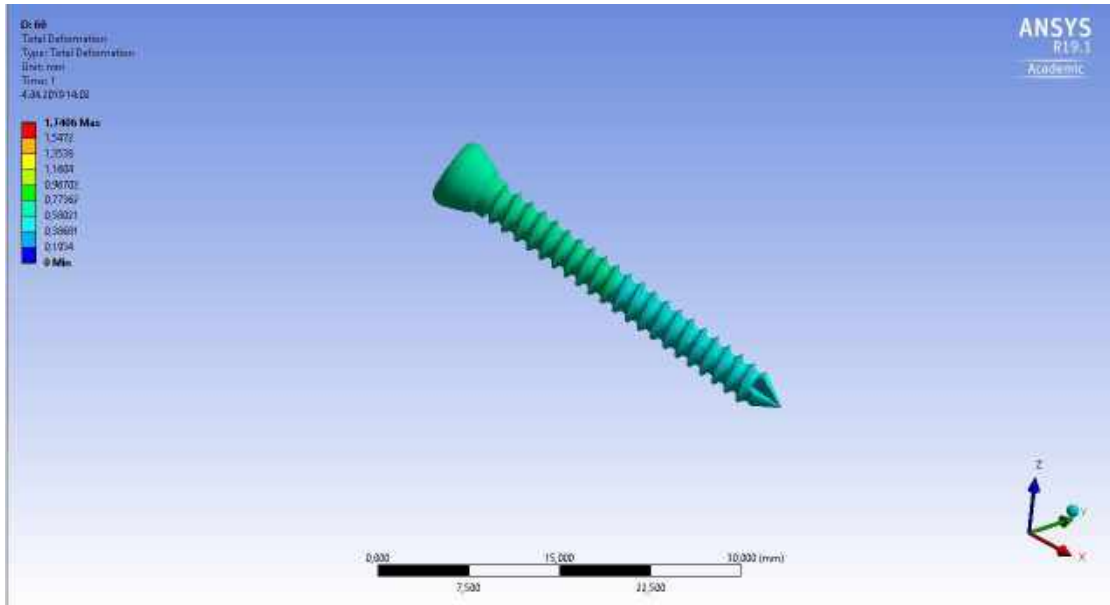
Şekil 3.159. 60° abdükte kolda taban plakasındaki yerdeğiştirme posterior görünüm




Şekil 3.160. 60° abdükte kolda taban plakasındaki yerdeğiştirme anterior görünüm

Çivilerdeki Yerdeğiştirme Analizi Sonuçları

Kolun 60° abdüksiyonunda çivilerdeki yerdeğiştirme aşağıdaki şekillerde gösterilmektedir. I. çivide 0.7 mm en yüksek değer superiorda 0.38 mm en düşük değer inferiorda gözlenmiştir.



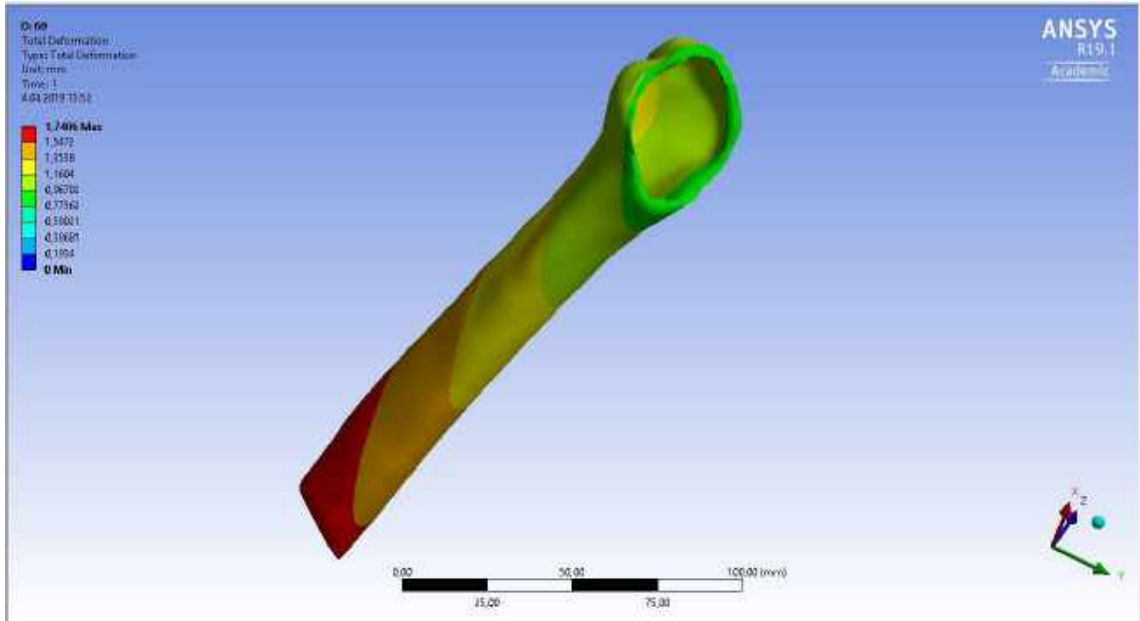
Şekil 3.161. Kol 60° abdükteyken I. çivideki yerdeğiştirme



Şekil 3.162. Kol 60° abdükteyken II. çivideki yerdeğiştirme

Humerus

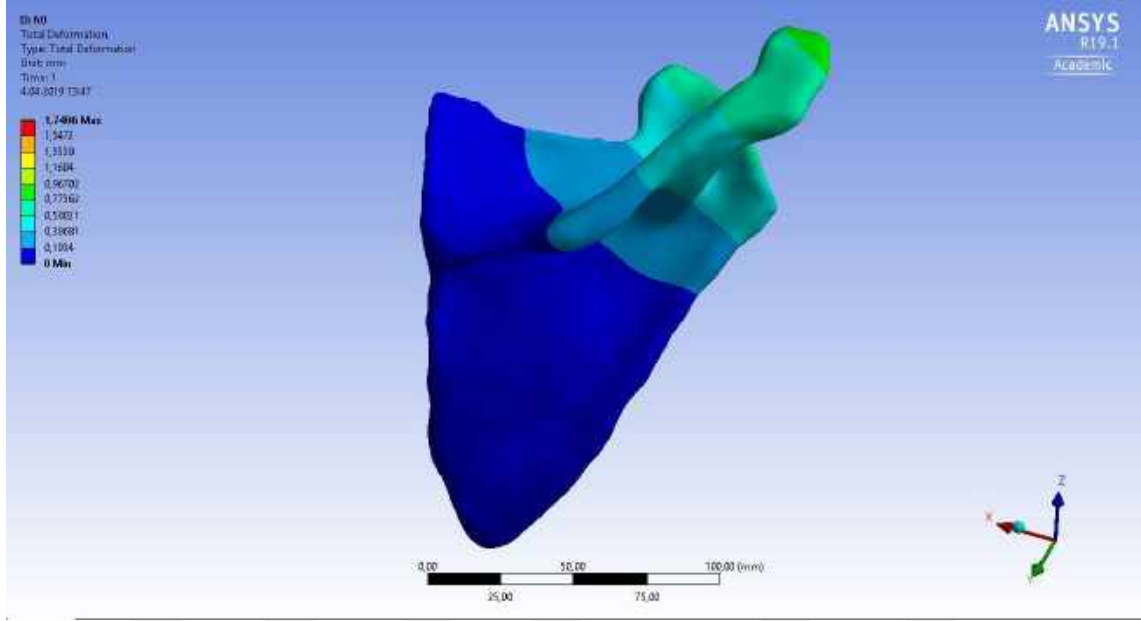
60° abdüksiyondaki kolda humerus kemiği için yerdeğiştirme analizi aşağıdaki şekilde gösterilmektedir. Bu analizde en yüksek değer humerusun inferiorunda 1.7406 mm olarak en düşük değer 0.77 mm olarak superiorda gözlenmiştir.



Şekil 3.163. Kol 60° abdüksiyundayken humerusta yerdeğiştirme analizi

Skapuladaki Yerdeğiřtirme

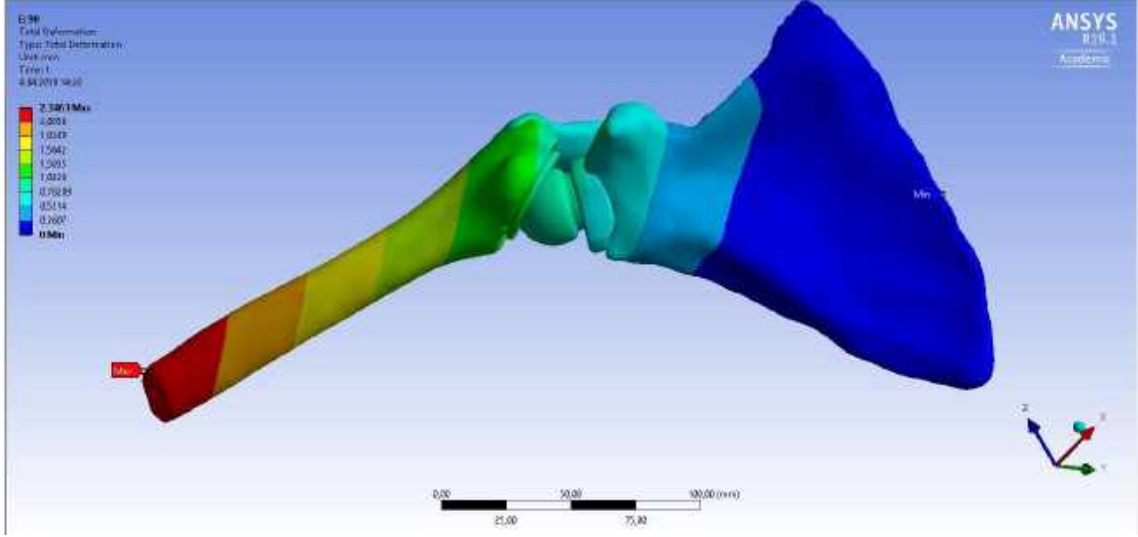
Kolun 60° abdüksiyonunda skapuladaki yerdeğiřtirme ařağıdaki Őekildeki gibidir. Bu analizde en yüksek deęer superior uçlarda 0.96702 mm en düşük deęer 0 mm olarak gözlenmiřtir.



Őekil 3.164. Kol 60° abdüksiyondayken skapuladaki yerdeğiřtirme analizi

3.1.2.6. Kol 90° abdüksiyondayken Protezli Omuzda Yerdeğiřtirme Analizi Sonuçları

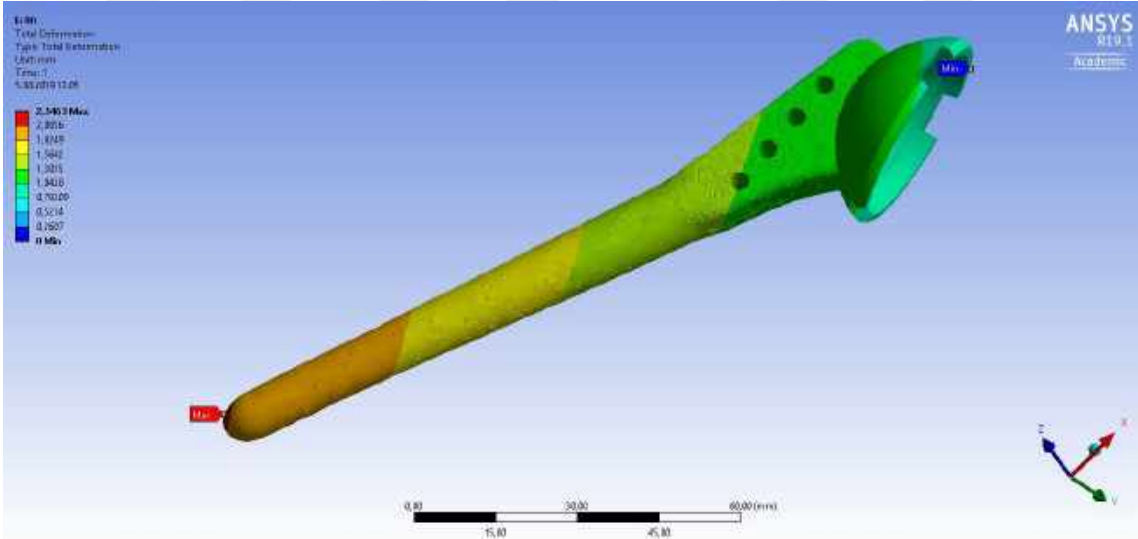
Kolun 90° abdüksiyonunda tüm protezli kol için yerdeğiřtirme analizi ařağıdaki Őekilde görölmektedir. Bu analiz sonuçlarına göre en yüksek deęer 2.3463 mm iken en düşük deęer 0.2607 mm olarak gözlenmiřtir.



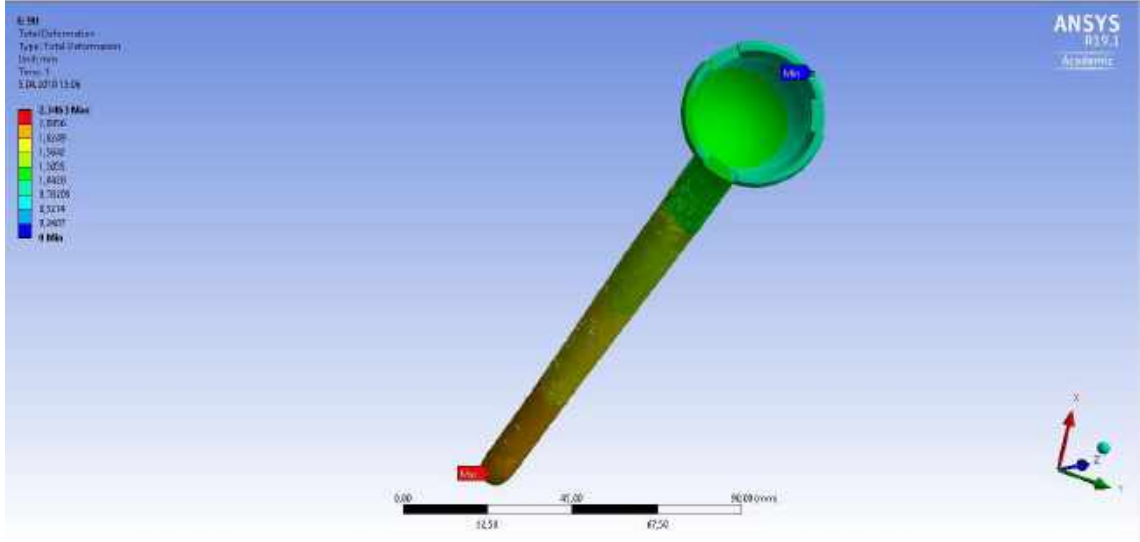
Şekil 3.165. Kol 90° abdüksiyonundayken yerdeğiştirme analizi

Humeral Sap

Kolun 90° abdüksiyonunda humeral sapta yerdeğiştirme analizi aşağıdaki şekilde görülmektedir. Bu analizde en yüksek değer sapın ucunda 2.0556 mm iken en düşük değer sapın küre kısmının periferisinde 0.78209 mm olarak görülmektedir.



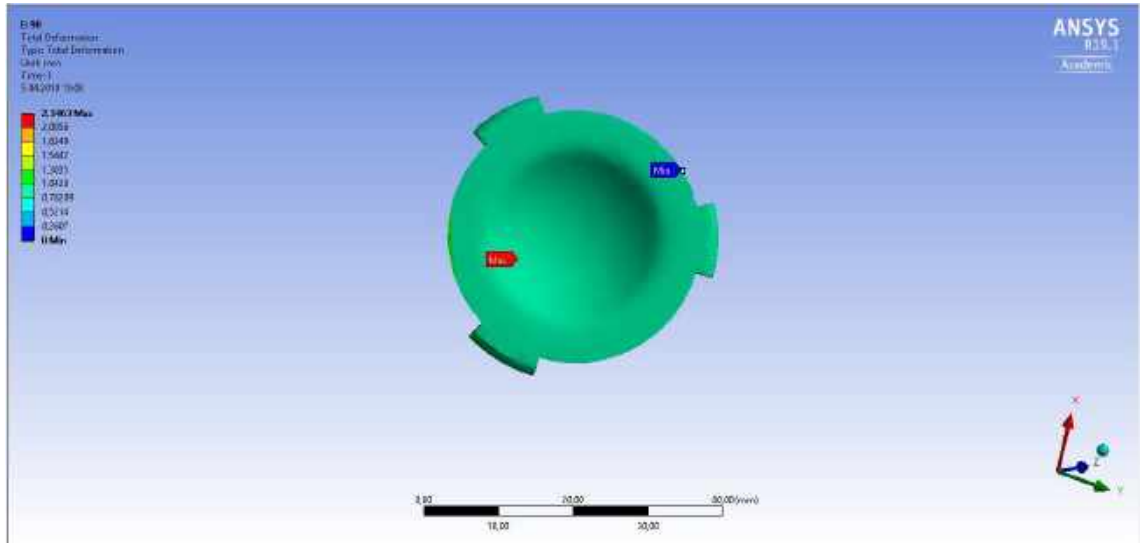
Şekil 3.166. Kol 90° abdüksiyonundayken humeral sapta yerdeğişim dağılımı lateral



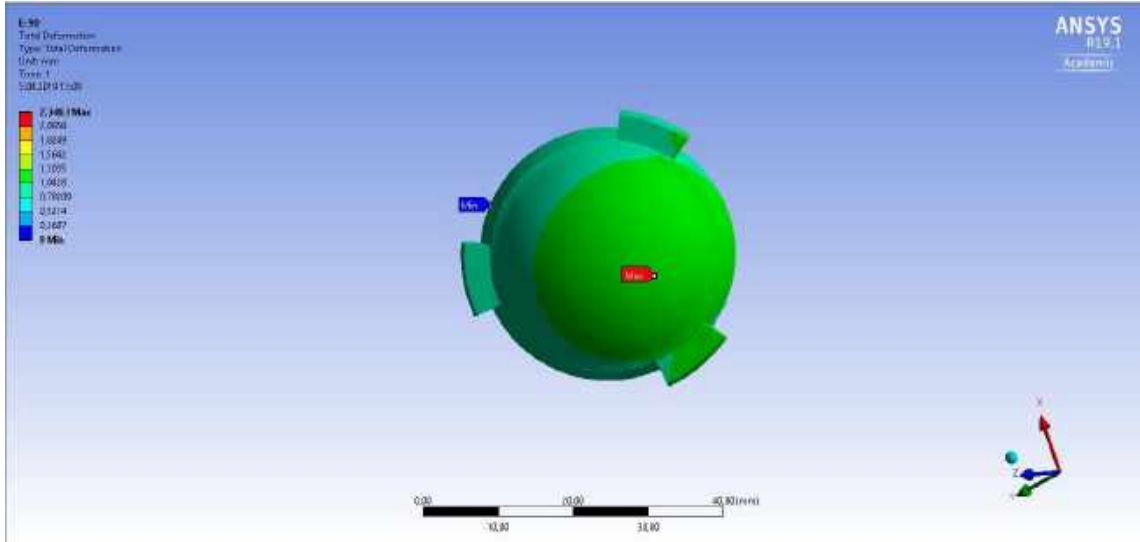
Şekil 3.167. 90° abdükte kolda humeral sapın yerdeğişim dağılımı anterior görünüm

UHMWPE Humeral Kap

Kol 90° abdüksiyondayken UHMWPE Humeral Kapta yerdeğiştirme analizi aşağıdaki şekilde görülmektedir. Bu analizde anterior tarafta tek 0.9 mm değeri görülmektedir. Posteriorda ise 1.3 mm en yüksek 0.78 mm en düşük yerdeğiştirme değeri olarak gözlenmiştir.



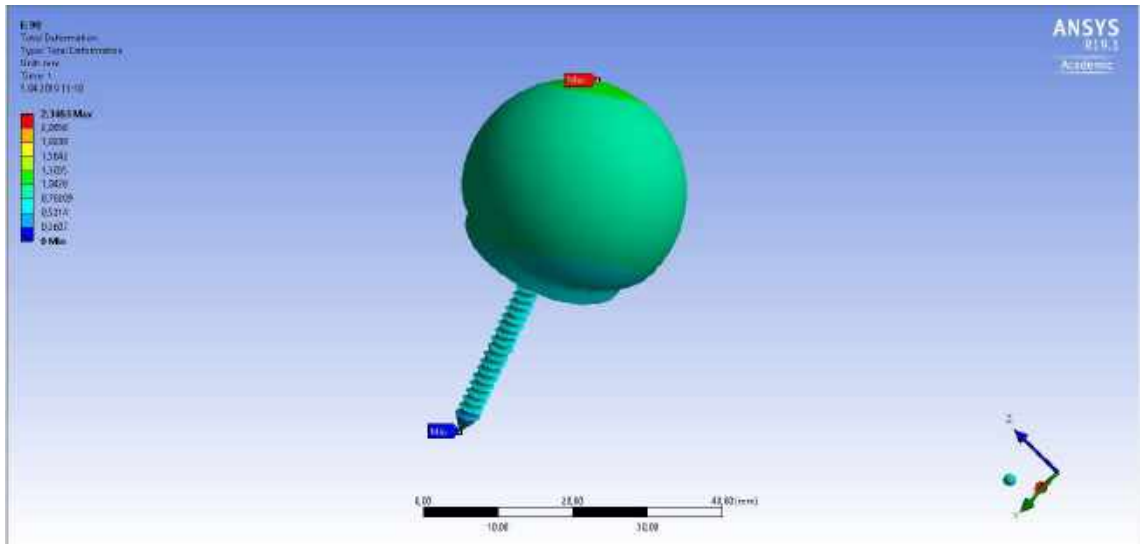
Şekil 3.168. 90° abdükte kolda UHMWPE Humeral Kapta yerdeğiştirme Anterior Görünüm



Şekil 3.169. 90° abdükte kolda UHMWPE Humeral Kapta yerdeğiştirme Posterior

Glenohumeral Küre

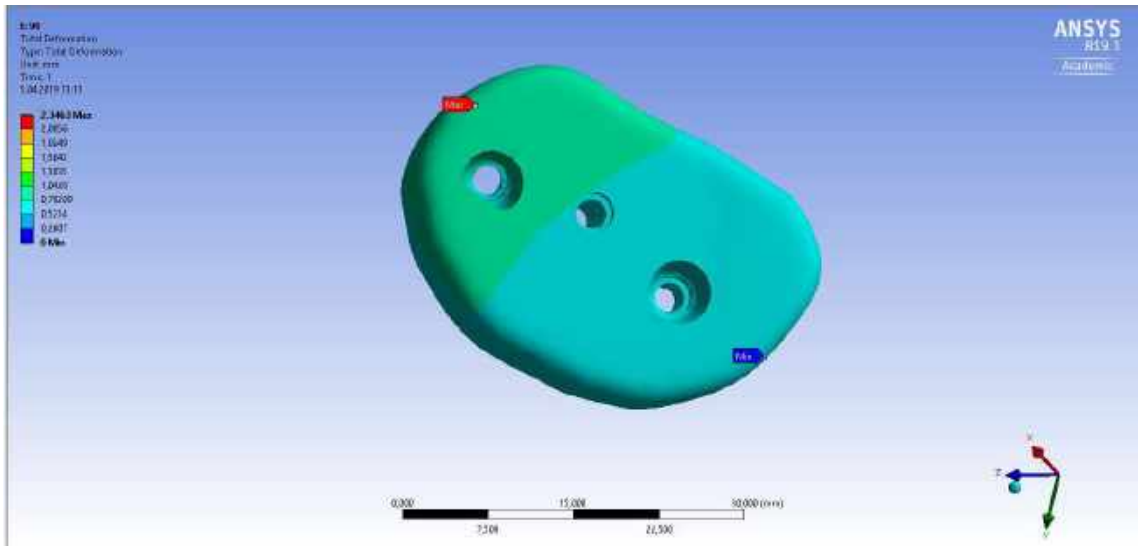
Kolun 90° abdüksiyonunda glenosferdeki yerdeğiştirme aşağıdaki şekilde görülmektedir. Bu analizde en yüksek değer kürenin superior yüzeyinde 1.3 mm olarak en düşük değer çivi ucunda 0.2607 mm olarak gözlenmektedir.



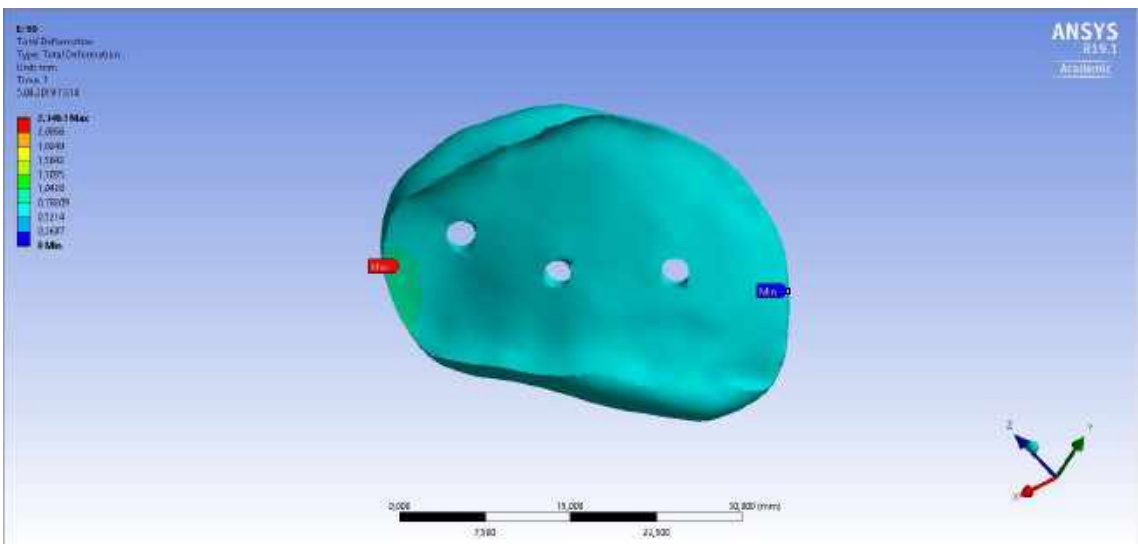
Şekil 3.170. Kol 90° abdüksiyondayken glenosferdeki yerdeğişim dağılımı

UHMWPE Taban Plakası

Kol 90° abdukteyken yerdeğişim analizi UHMWPE Taban Plakası için gerçekleştirilmiştir (Şekil 3.171). Bu analizde taban plakasının posterior yüzeyinin superiorunda en yüksek değer olan 0.9 mm yerdeğişim görülmektedir. Bu analizde taban plakasında posteriorundaki inferior kısımda 0.5214 mm olan en düşük yerdeğişim görülmektedir. Plakanın anterior yüzeyinin superiorunda 1 mm olan maksimum değer inferiorunda 0.78 minimum değer görülmüştür.



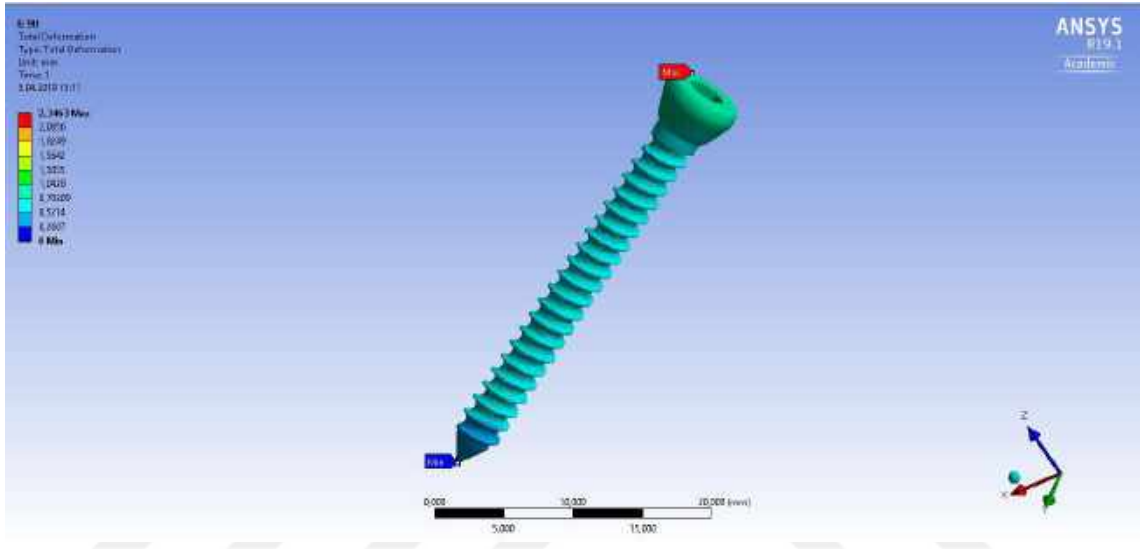
Şekil 3.171. Kol 90° abdukteyken taban plakası yerdeğişirme analizi posterior görünüm




Şekil 3.172 Kol 90° abdukteyken taban plakası yerdeğişirme analizi anterior görünüm

Çivilerdeki Yerdeğiştirme Analizi Sonuçları

Kol 90° abdukteyken çivilerdeki yerdeğiştirme analizi aşağıdaki şekillerde görülmektedir. Bu analiz sonuçlarına göre kolun bu pozisyonundayken çivilerin superior yüzeylerinde en yüksek değer olan 1 mm yerdeğiştirme gözlenirken inferior uçlarda en düşük değer olan 0.2607 mm yerdeğiştirme gözlenmiştir. I. Çivide yerdeğiştirme oranı II. Çiviye kıyasla daha yüksektir.



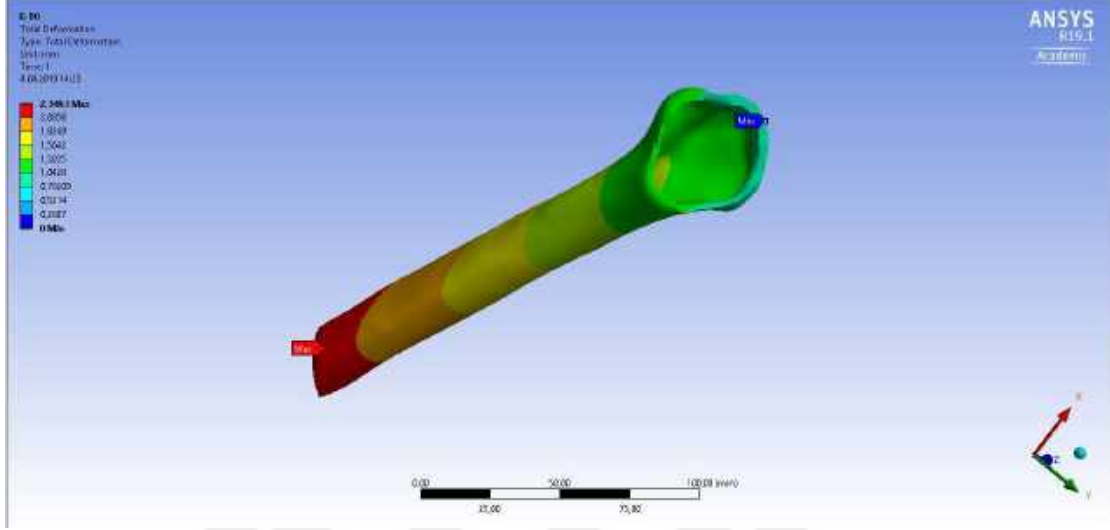
Şekil 3.173. 90° abdukte kolda I. Çivide yerdeğiştirme analizi



Şekil 3.174. 90° abdukte kolda II. Çivide yerdeğiştirme analizi

Humerus

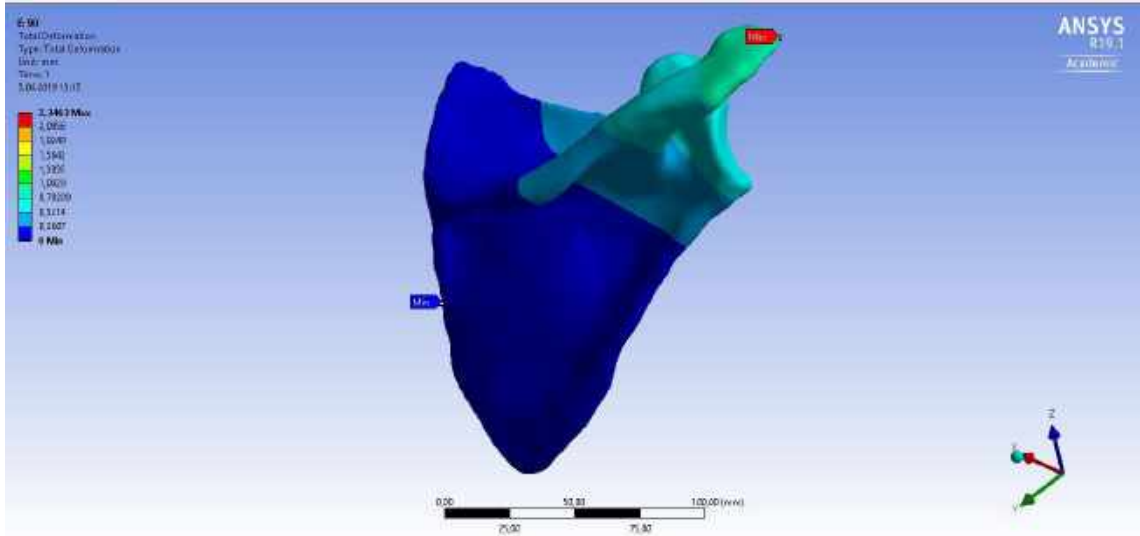
Kolun 90° abdüksiyonunda yerdeğiştirme analizi sonuçlarına göre en yüksek değer humerusun inferior ucunda 2.3663 mm olarak en düşük değer humerusun superior ucunda 0.78 mm olarak görülmüştür.



Şekil 3.175. 90° abdükte kolda humerusun yerdeğiştirme analizi

Skapula

Kol 90° abdüksiyondayken skapuladaki yerdeğiştirme en yüksek skapulklavikular çıkıntıda 1.0478 mm iken en düşük değer medial ve inferiorunda 0 mm olmuştur.



Şekil 3.176. Kol 90° abdüksiyondayken skapuladaki yerdeğiştirme analizi

Tablo 3.7. Sonlu Elemanlar Analizi Sonuçları (ortalama değerler)

Sonuçlar	Toplam Deformasyon (mm)	Eşdeğer Stres (MPa)
SO Nötral Pozisyon (0° abduk.)	0,67324	6,3852
PO Nötral Pozisyon (0° abduk.)	0,70706	9,6978
PO 30° Abdüksiyon	0,61825	8,5989
PO 45° Abdüksiyon	0,71052	8,1985
PO 60° Abdüksiyon	0,72022	7,2936
PO 90° Abdüksiyon	0,83739	6,7252

Not: SO=Sağlam Omuz, PO=Protezli Omuz

Bu çalışmada, ters omuz artroplastisinin biyomekanik etkileri, omuz modellerinin hesaplamalı analizi ile araştırılmıştır. Sağlam omuz ve protezetik omuzun sonlu elemanlar modellerinin stres dağılımlarının, yer deęiřtirmelerin ve deformasyonların deęerlendirilmesiyle karřılařtırılmalar yapılmıřtır. Ters omuz protezi tasarımı, implantasyon sonrası stres analizlerinin sonularına gre geliřtirilebilir. Ayrıca, iřlem sonrası protezin anatomik fonksiyonları ve biyomekanik parametreleri yeniden inřa edebilme bařarı oranı, hesaplamalı analiz sonularına gre tasarım zellikleri deęiřtirilerek arttırılabilir.

Bu çalışmada hesaplamalı analiz sonuları, sağlam omuz ve protezli omuz modelleri iin karřılařtırılmıřtır. Ayrıca protez bileřen malzemelerinin yk karřında dayanımı protezin bařarısı aısından analiz edilmiřtir. Gerekleřtirilen analizde Von Misses Eřdeęer Stres Daęılımı ve yerdeęiřtirme sonuları ortaya konmuřtur. Bu sonulara gre sağlam kemikte ve protezli kemikte 800 N vuct aęırlığı reaksiyon kuvveti karřında anlamlı bir fark ıkmamıřtır. İki modelde de yk iletimleri benzerdir. Bu da protezin omuz biyomekanięini yeniden saęlayabileceęi sonucunu doęurmaktadır. Aynı zamanda protezin UHMWPE paralarında uygulanan vuct aęırlığı etkisiyle gerekleřen yk daęılımı bu paraların elastisite modlsnn altında gerekleřmiřtir. Bu da bu paranın uzun sre dayanımlı olacaęı ve ařınmanın bu ykler karřısında olmayacaęı anlamına gelmektedir. ivilerin dayanıklı olması protez bařarısı aısından olduka nemlidir. iviler pozisyonları gereęi farklı yk iletimine maruz kalabilirler. Bu çalışmada ikinci ivide daha fazla yk daęılımı ve yerdeęiřtirme oranı grlmřtir. Ayrıca UHMWPE humeral kabın superior yzeyinde yksek deęerde yer deęiřtirme grlmřtir. Bu da uzun dnemde bu paranın superior tarafta řeklinin bozulabileceęi ve bu řekil bozukluklarının uzun dnemde bu paranın dayanımını azaltabileceęi grřn doęurmaktadır.

CAD teknolojisi sayesinde geliştirilmiş ileri seviye protez tasarımları, protez ömrünü doğrudan etkilemekte ve revizyon artroplastisi gereksinimi azaltmaktadır.

Çalışmamızda FEA sadece 3D kemik yapıları için yapılmıştır. Kaslar ve bağlar analize dahil edilmemiştir. FE modelinde, yalnızca omuz kemikleri analizi değil, omuz kasları ve ligament modelleri için de ileri analizler yapılması gerekir. Büchler ve ark. nın çalışmasında, omuz protezi tasarımında humerus başı şeklinin, FEA ile omuz artroplastisinin başarısına etkisi araştırılmıştır. Çalışmalarında, FE modelleri omuz kemikleri, kaslar ve bağlardan oluşmaktadır. Çalışmalarında, anatomik geometriye uygun humerus başının rekonstrüksiyonunun omuz biyomekaniğini geri kazanabileceğine vurgu yapılmaktadır. Çalışmanın sonuçları, tam anatomik geometrilere sahip olan protezlerin, kaslardaki fizyolojik hareketleri ve orijinal kuvvetleri restore ettiğini ve glenoidin eksenrik yüklenmesini sınırladığını doğrulamıştır. Çalışmada, omuz protezlerinin kalitesinin, sadece anatomik şekil ve boyut rekonstrüksiyonuna değil aynı zamanda glenoid ve humeral baş arasındaki yük taşıma mekanizmalarına da bağlı olduğunu belirtilmiştir. [58]

Büchler ve ark. ayrıca normal ve osteoartritik (OA) omuzda, sonlu elemanlar omuz modeli ile ilgili başka bir çalışma daha gerçekleştirmiştir. FE modellerinde, omuz kemikleri, kaslar, bağlar ve kıkırdaklar dahil edilmiştir. Çalışma, OA omuzlarında değişen humerus başı şeklinin, omuz biyomekaniğini, glenohumeral hareketi, skapula temas konumunu ve eklemdaki kemik gerilmelerini önemli ölçüde etkilediğini göstermiştir. Ek olarak, çalışmamıza paralel yapılan bu çalışma, ticari protezlerin humeral baş ve glenoid kısımlarının sınırlı boyut ve şekilde olması sebebiyle hastaya özel protezlerin önemini ortaya koymaktadır. [57]

Sharma ve ark. çalışmasında, glenoid protezin implantasyon sonrası etkilerini, metal, polietilen ve ikisinin kombinasyonlarını içeren farklı malzemelerin karşılaştırılması yönünden tasarım özelliklerini araştırılmıştır. Altı kadavra örneğine implante edilen on iki glenoid protezin sonlu eleman modellerini analiz edilmiştir ve glenoid yüzeyinin merkez, ön ve arka noktalarına 90° abdukte kol pozisyonunda 800 N ve 400 N statik yükleme uygulanmıştır. Metal fiksasyonlu protezlerin proksimal ve merkez kemik yoğunluğunu önemli ölçüde arttırdığını ve polietilen fiksasyonunun doğal kemiktekine benzer biçimde kemik yoğunluğunu etkilediği sonucuna varılmıştır. [54]

Liou ve ark. çalışmalarında, 3 farklı ters omuz protezi tasarımındaki omuz biyomekaniği farklılıklarının, glenoid (medializasyon) ve humeral (laterilizasyon) pozisyon çeşitleri açısından incelenmesi için sonlu eleman analizi gerçekleştirilmiştir. Çalışmada, abdüksiyon, öne fleksiyon, iç rotasyon ve dış rotasyon olarak 4 simüle edilmiş hareket pozisyonunda kaslara etki eden kuvvetler ve eklem tepki kuvvetleri hesaplanmıştır. Farklı omuz anatomik tasarımlarının karşılaştırıldığında, azaltılmış kas kuvveti ve geliştirilmiş stabilite açısından, humeral lateralizasyonun, ters omuz protezi tasarımı için en uygun özellik olabileceği bulunmuştur. Eklem reaksiyon kuvvetinin bir parçası olan ve eklem stabilitesinde rol oynayan basınç kuvveti, medialize tasarım yerine lateral tasarımlarda daha büyük değerde bulunmuştur. [77]

Tehli O. ve arkadaşları fibröz displazili dört hastaya bilgisayar yardımlı cerrahi planlama yaparak hastaya özel titanyum implant üretmişlerdir. Çalışmada, Mimics yazılımı ile CT görüntülerini işlemişler, 3-Matic ile kemik yapılarını yeniden oluşturmuşlar, elde edilen CAD ile titanyum protezleri, 3D yazıcıda üretmişler ve implante etmişlerdir. Yapılan çalışmada, bu çalışmaya da paralel olarak bilgisayar yardımlı protez tasarımı ve üretim tekniğinin, üretim kolaylığı, üretim zamanının kısalması, protez-kemik kavitesi uyumu ve ameliyat süresinin kısaltılması gibi pek çok avantajını vurgulamışlardır. [78]

Çalışmamızda olduğu gibi, bu avantajlı tekniklerin kullanımı operasyon süresini kısaltır, hastanın defekt bölgesinin boyutlarını birebir tespit edip sadece defektli bölgeyi vucuttan ayırarak, sağlıklı doku kaybını önler ve tek seferde kesin tedavi mümkün olur ve operasyon öncesi hastaya hiçbir müdahalede bulunmadan cerrahi planlama yapılabilmesine imkan sağlar. [78] Hastaya özel implantların, implantasyon işlemi daha yüksek bir doğruluk oranında ve daha kısa operasyon süresinde gerçekleştirilmesi mümkün olur.

Bu işlemin maliyetleri daha yüksek gibi görünse de, bu maliyet farkı hastaya özel olmayan standart protezlerin kullanıldığı konvansiyonel omuz artroplastisinden daha kısa ameliyat ve yatış süreleriyle dengelenir. [79]

Bu yöntem, kısa ameliyat süresi ve kısa hastanede yatış süreleri ile hastanın anatomisini koruma ve estetik sonuçlar sağlama avantajlarını sunar. [79]

Bu teknolojik gelişmeler ileride yeni artroplasti yöntemlerinin elde edilmesine izin verecektir. [79]

Metal protezi olan hastaya özel omuz modeli, literatür sonuçlarıyla uyumlu bulunmuştur. Protez üzerindeki yüzey gerilimleri, yer değiştirmeler ve stress'ler sonlu elemanlar analizi (ANSYS) ile analiz edilmiştir ve literatürle uyumlu sonuçlar elde edilmiştir.

Ameliyat sonrası başarısı ve ters omuz protezinin kullanım ömrünü arttırmak için humerus ve skapuladaki stres dağılımını değerlendiren daha fazla hesaplama analizi, humerus şekillerinin ve boyutlarının farklı tasarımları için geliştirilebilir.

Humerus ve skapula'nın optimum pozisyon ve şekillerinin belirlenmesi ve bunlar arasındaki yük transferinin doğru tanımlanması amacıyla daha fazla araştırma yapılması gerekmektedir. Yük aktarma değerlerinin belirlenmesi ve bu kuvvetlerin, geometrik yapılar ve parçaların yerleri ile olan ilişkileri protez tasarım özelliklerini ısk tutacak ve protezlerin kalitesini ve ameliyat sonrası başarıları artıracaktır.

Bu tezde olduğu gibi bu avantajlı tekniklerin kullanılması ameliyat süresini kısaltmakta, hastanın defekt bölgesinin kesin ölçülerini çıkararak sağlıklı dokunun kaybı önlenmekte ve bir seferde kesin tedavi mümkün kılınmakta ve cerrahi planlama yapılabilmektedir. [78]

Hastaya özel implantlar bu sayede daha kesin, daha kısa bir ameliyat süresi ile hastaya implante edilme imkanı sunulmaktadır. [78]

Deore ve ark. omuz artroplastisinin mevcut durumunu ve geleceğini makalelerinde tartışmışlardır. Birinci, ikinci, üçüncü ve dördüncü nesil omuz protezi tasarım ve artroplastisini çalışmalarında özetlemişlerdir. Günümüzde halen kullanılmakta olan dördüncü nesil omuz implantlarını anatomik omuzun ters tasarımı olarak tanımlamışlardır. Makalede, cerrahların 3D ameliyat öncesi planlaması ve 3D printer teknolojisinin, omuz artroplastisinin gelecekteki trendi olarak belirtilmiştir. 3D tasarım ve 3D printer ile üretim tekniği, oluşturulan protez geometrisinin, kemiğin defekt bölgesine birebir eşleşerek yerleştirilmesini mümkün kılmaktadır. 3D tasarım ve 3D yazıcı teknolojileri, bu tür atroplastilerde, hastanın kendi anatomik omuz geometrilerinin yeniden yapılandırılmasını sağlamaktadır. [80]

Ters omuz protezi diğer omuz protezine göre farklı tasarım parametrelerine ve biyomekanik özelliklere sahiptir. Postoperatif ters omuz artroplastisinin ana komplikasyonları, skapüler çentik ve çarpmadır. Bu sorunlar, protezin, skapula ve glenohumeral hareketinin temas konumunu etkileyen, humeral baş büyüklüğü ve şekli

gibi bazı tasarım özellikleri sebebiyle ortaya çıkabilmektedir. Ters omuz protezinin kullanım ömrünün uzunluğu, bu komplikasyonların azalmasına bağlıdır.

Smith ve ark., glenosfer boyut ve lokasyonunun, humeral kap derinliğinin ve skapula anatomisinin, ters omuz artroplastisinde alt skapüler vurma (çarpma) üzerinde beraber bir etkiye sahip olduğu hipotezi ile ters omuz protezinin scapular çentik olayını araştırmışlardır. Daha büyük olan 42 mm'lik humeral kaba kıyasla 38 mm çapındaki humeral kabın kolun addüksiyonu esnasında daha geç temasa vardığı sonucuna varmışlardır. Böylece, sonuçları teorilerini doğrulamıştır ve eksantrik glenosfer ve daha az derin humeral yuvasıyla tasarlanan implantlarda kısıtlı addüksiyon dezavantajlarını gözlemlemişlerdir. [81]

Kim ve arkadaşları, ters total omuz artroplastisitesi sonrası kol skapular düzlemde abdüksiyondayken skapular pozisyondaki değişimleri değerlendirme çalışması yapmışlardır. Bu durumu ameliyat edilmiş kol ile öteki taraftaki ameliyat edilmemiş kol arasında karşılaştırmışlardır. 6.5 mm sap ve 36 mm glenoid yarımküresi ve 25 mm glenoid bazplakası olan Aequalis Ters Omuz Portezi (Tornier, Edina, MN) ile implante edilmiş yedi hastayı incelemişlerdir. Glenohumeral ve skapulotorasik eklemler hareketleri ile gerçekleşen kol yükselmesi ile oluşan skapulohumeral ritim sağlıklı bireylerde 2:1'dir. Kim ve arkadaşlarının çalışmasında skapulohumeral ritim 120° abdüksiyonda, ameliyat edilmiş omuzda 2.4: 1 ve edilmemiş omuzda 4.1:1 olarak bulunmuştur. Bu da ameliyat edilmiş omuzda edilmemiş omuz göre daha az glenohumeral hareket ve daha çok skapular hareket olduğunu ortaya koymaktadır. Aynı zamanda ameliyat sonrası orta (30°-60°, 60°-90°) ve aşırı (90°-120°) abdüksiyondayken daha fazla yukarı rotasyon olduğunu tespit etmişlerdir. [82]

Yang ve arkadaşları ters omuz protezinde glenoid bileşenin tasarımında sonlu elemanlar yöntemiyle stress analizi gerçekleştirmişlerdir. Çalışmada sonlu elemanlar analizi için sınır koşulları, 45° abdüksiyondaki kolda bizde olduğu gibi skapulanın medial sınırından sabitleme ve akromiyonun tepesinden sabitleme yapılmıştır. Yükleme koşulları olarak üst uzuvların kütlesi olan 42,532 N değerindeki çekme kuvveti, kolun ağırlık merkezi noktasından uygulanmıştır. İnsan orta deltoid kasını temsilen 100 N/m yay sabiti ile yay elemanı atanmıştır. Sonuçta glenoid bileşenin eşdeğer (von Misses) stresi hesaplanmıştır

ve bu bileşenin farklı çeşitlerinin scapular çentiklenmeye etkisi araştırılmıştır. Glosferin çapının 36 mm'den 40 mm'e arttırılmasının maksimum stresi %2 arttırdığı bulunmuştur. 42 mm çaptaki glenosferde maksimum strete herhangi bir artış gözlenmemiştir. Ayrıca glenoid ile taban plakası yüzeyinde glenosferin farklı konumları için eşdeğer stres analizi gerçekleştirilmiştir. Pozitif eksantrik offset ($\epsilon > 0$) maksimum eşdeğer (von Misses) stresi %7 arttırdığı sonucuna varmışlardır. Burada ϵ glenosfer ekseni ile merkez vida ekseni arası farkı belirtmektedir. $\epsilon < 0$ negatif eksantrisiteyi (dış merkezlilik) ve superior çıkıntıyı, $\epsilon = 0$ nötral eksantrisiteyi ve $\epsilon > 0$ pozitif eksantrisiteyi ve inferior çıkıntıyı ifade etmektedir. [49]

Hopkins ve arkadaşları total omuz replasmanı için sonlu elemanlar çalışmasını yürütmüşlerdir. Çalışmalarında üç model geliştirmişler: 1) tüm kas yüklemeleri için tam skapula modeli 2) kaslar olmadan tam skapula modeli 3) tepesi kesik skapula modeli. Bu üç modelde 0-180° lik abdüksiyondaki kola (yük yüklenmemiş) ve 15° adımlarda glenohumeral eklem reaksiyon kuvveti uygulanmıştır. Uygulanan yükün büyüklüğü ve yönünü van der Helm (1994) 'in çalışmasını referans alarak gerçekleştirilmiştir. Sonuçta, polietilende çekme gerilmesi düşük seviyelerde (0 ila 1 MPa arasında) bulunmuştur. Kas yüklemeleri ile ya da değil tüm skapula modellerinde glenoid bileşende rol oynayan gerilmelerde belirgin bir fark bulunmamıştır. [83]

Miguel, ters omuz protezi artoplastisinde scapular çentiklenmenin bilgisayarlı analizini gerçekleştirmiştir. Çalışmada CT görüntülerini Visible Human Project database sisteminden edinmiştir. Kemik yoğunluğu, CT verilerine dayanarak ABAQUS plug-in Bonemapy ile hesaplanmıştır (Maksimum kemik yoğunluğunu 1800 kg.m³ olarak bulmuşlardır). Temas noktaları, metaglene ve kemik, civiler ve diğerleri, metaglene ve civiler, glenosfer ve merkez çivi ve metaglen ve merkez çivi arasında tamamen bağlı (bonded) olarak tanımlanmıştır. Ayrıca bu temas noktalarında metaglen ve kemik arasında biri tamamen bağlı ikincisi ise 0.36 sürtünme katsayılı olarak iki farklı simülasyonda tanımlanmıştır. Skapular çentiklenme etkisini araştırmak için üst ekstremitede abdüksiyon ve fleksiyon hareketleri analiz edilmiştir. Çalışmada trabeküler kemiğin maksimum son kompresif stresi 7.89 MPa olarak tanımlanmıştır. Aynı zamanda metaglene ve çiviler ile kemik arasındaki yüzey shear stresi implant gevşemesini belirlemek amacıyla analiz edilmiştir. Sonuçta, kemik erozyonu metaglen ve kemik arasında abdüksiyon hareketinde beş durumda görülmüştür. Abdüksiyon hareketinde, alt çivi ve kemik arasında temas noktası tamamen bağlı tanımlandığı durum için en yüksek

shear stress değeri gözlenmiştir. Buna bağlı olarak da kemik erozyon seviyeleri çalışmada sonuç olarak tanımlanmıştır. En yüksek shear stress değeri abdüksiyon pozisyonunda alt çivide sürütüneli temas tanımında 49.165 MPa olarak ve tamamen bağlı temas tanımlanmasında 46.772 MPa olarak bulunmuştur. [84]

Pomwanger ve arkadaşları, omuz artroplastisinde sonlu elemanlar analizi çalışması gerçekleştirmişlerdir. Çalışmada hastanın CT görüntüleri veri olarak DICOM formatında elde edilmiş ve bu görüntüler Mimics 13.0 yazılımında (Materialise, Belgium) işlendikten sonra SolidWorks (Dassault Systems, France) programına aktarılmıştır. Kemik çimentosu 1 mm kalınlıkta belirlenmiş, kuvvet iletiminde önemli rol oynayan humeral baş bileşeninin dairesel uyumsuzluğunu 6 mm olarak tayin edilmiştir. ANSYS (Ansys Inc., USA) programında kortikal kemik yoğunluğu 1.8 g/cm^3 olarak, Young's modulus 17,500 MPa ($E=17,500 \text{ MPa}$) olarak belirlenmiştir. Aynı zamanda kemik yoğunluğu hem uniform olarak bir model hem de CT görüntülerine dayanarak trabeküller ve kortikal kemiği ayırarak diğer model olarak hesaplanmıştır. Sonlu elemanlar modelinde, 90° abdüksiyon ve fleksiyon hareketindeki kol için merkezi olarak 650 N kuvvet uygulanması ile analiz gerçekleştirilmiştir. Temas noktaları humeral baş ve implant yüzeyi arasında $\mu=0.07$ sürtünme katsayısı ile sürtüneli, kemik ve çimento arasında ise $\mu=0.6$ sürtünme katsayısı ile sürtüneli olarak tanımlanmıştır. Sonlu elemanlar modelini quadratic tetrahedral elemanlar ile (SOLID187) mesh yapısı tanımlanmıştır. Sonuçta skapuladaki maksimum eşdeğer (von misses) stresi 46,16 MPa (CT-tabanlı yoğunluk dağılımı) ve 51,15 MPa (Uniform yoğunluk) olarak bulunmuştur. Kemik çimentosu ve implant grupları için CT-tabanlı yoğunluk modelleri ile uniform yoğunluk modelleri arasında anlamlı stress dağılımı farkı elde edilmiştir. [85]

Langohr ve arkadaşları RSA için ileri sonlu elemanlar modeli geliştirmişler. Çalışmada, kol abdüksiyon hareketinde iken ters omuz protezinin temas mekaniklerini test eden yüksek çözünürlüklü, ileri düzeyde sonlu elemanlar modeli oluşturulmuştur. Glenosfer ve polietilen kaplama ile humeral sapın sonlu elemanlar modeli geliştirilmiş ve çalışmanın değişkenleri boyun-şaft açısı, polietilen kaplamanın derinliği ve glenosfer çapı olarak belirlenmiştir. Kuvvet yüklemesi, 14 fizyolojik abdüksiyon açısında, üç boyun şaft açısı, iki glenosfer çapı ve üç kap derinliği için uygulanmıştır. Sonuçta daha küçük boyun şaft açısıyla kıyaslandığında, daha geniş boyun şaft açısının daha küçük temas alanı ve yüzeyler arası daha fazla temas stresi oluşturduğunu bulmuşlardır. Daha fazla

gerilmedeki polietilen kaplamanın temas gerilme alanının üst kısımlardan çok daha ařađı bölgede ortaya ıktıđını tespit edilmiřtir. ^[86]

alıřmamızda gösterilmiř olduđu gibi, bilgisayar yardımlı 3D tasarım ve 3D üretimi gibi avantajlı tekniklerin kullanımı, ameliyat süresini kısaltır, hastanın defekt bölgesinin tam boyutlarını kaldırarak, sađlıklı doku kaybını önler ve kısa zamanda dođru ve kesin tedavi mümkün olur ve preoperative cerrahi planlama yapılabilmesi fırsatı olur. ^[54] Hastaya özel implantlar, hastaya daha kesin bir dođruluk oranıyla ve daha kısa am eliyat süresiyle implante edilebilir.

Ters total omuz protezlerinin kalitesi, hastanın humeral bařı ve glenoidinin anatomik yapılarını yeniden oluřturabilme gücüne ve omuz biyomekaniđini yeniden kazandırabilme yeteneđine dayanmaktadır. Daha nitelikli protezlerin üretilmesi, revizyon artroplastilerini azaltacak ve hastaların refahını artıracaktır. Böylelikle iř gücü kayıplarını, hastanede yatıř sürelerini ve buna bađlı olan iřletme maliyetlerini azaltacaktır.

- [1] RJ Wand, KEA Dear, E Bigsby and JS Wand "A review of shoulder replacement surgery, ", A review of shoulder replacement surgery The Journal of Perioperative Practice; Vol 22, No 11; ProQuest Central pp. 354, Nov 2012.
- [2] J.S. Hall, Basics Biomechanics, Sixth Edition. New York: McGraw Hill, 2012.
- [3] MN Barthels, Pathophysiology and medical management of stroke, In: Gillen G, Burkhardt A, eds. Stroke rehabilitation. 2nd ed. Mosby, p. 1-31 2004..
- [4] O Ozcan, B Turan, Hemipleji rehabilitasyonu, Ed: O Ozcan, O Arpacioğlu, B Turan. Nörorehabilitasyon. Nobel tıp kitabevi. Bursa, 2000: 61-82.
- [5] G.I Bain, E Itoi, G.D Giocoma, H Sugaya, Normal and Pathological Anatomy of the Shoulder, Springer, Heidelberg New York Dordrecht London.
- [6] F. Paulsen, J. Waschke, Sobotta Anatomi Atlası (3. Cilt), Çeviri Editörü: Prof.Dr. Alaittin Elhan. 2014.
- [7] D Pedowitz, D Beason, L Soslowsky, "Musculoskeletal Disorders in the Workplace" Chapter 5b, Biomechanics of the Shoulder and Elbow Complex, 2007
- [8] E Itoi, G Arce, G Bain, R Diercks, D Guttmann, A Imho, A.D Mazzocca, H Sugaya, Y Yoo, Shoulder Stiffness, New York Dordrecht London, 2015.
- [9] D. Schneck, J. Bronzino, Biomechanics Principle and Applications, London New York Washington, 2003.
- [10] T Donnelly, S Ashwin, R.J MacFarlane, M.Waseem, "Clinical Assessment of the Shoulder" Open Orthop J. Vol 7, pp 310–315, 2013.
- [11] J Stanich, J Carter, J Whittum-Hudson, A Hudson, "Rheumatoid arthritis: Disease or syndrome?", Open Access Rheumatol. vol 1, pp179–192, 2009.

- [12] JE. Pean, "Des moyens prosthétiques destinés à obtenir la réparation de parties Osseuses," *Gaz Hop Paris* vol. 67, pp 291, 1894
- [13] K. Jensen, "Humeral resurfacing arthroplasty: rationale, indications, technique and Results," *American Journal of Orthopedics* vol. 36 (12 Suppl 1), pp 4-8, 2007.
- [14] O. Levy, S. Copeland, "Cementless surface replacement arthroplasty for osteoarthritis of the shoulder," *Journal of Shoulder&Elbow Surgery*. vol. 13, no 3, pp 266-71, 2004.
- [15] F. Brown, "Nursing care after a shoulder arthroplasty," *Orthopedic Nursing*, vol. 27 no 1, pp. 3-9, 2008.
- [16] J. DiGiovanni, G. Marra, J. Park, L. Bigliani, "Hemiarthroplasty for glenohumeral arthritis with massive rotator cuff tears," *Orthopaedic Clinics of North America*, vol. 29, no 3, pp. 477-89, 1998.
- [17] E. Ricchetti, G. Williams, "Total shoulder arthroplasty--indications, technique, and Results," *Operative Techniques in Orthopaedics*, vol. 21, no 1, pp. 28-38, 2011.
- [18] T. Edwards, N. Kadakia, A. Boulahia, "A comparison of hemiarthroplasty and total shoulder arthroplasty in the treatment of primary glenohumeral osteoarthritis: results of a multicenter study," *Journal of Shoulder & Elbow Surgery*, vol. 12, pp. 207-13, 2003.
- [19] J. Bishop, E. Flatow, "Humeral head replacement versus total shoulder arthroplasty: clinical outcomes--a review," *Journal of Shoulder & Elbow Surgery*, vol. 14, no 1, pp. 141S-6S, 2005.
- [20] J. Gonzalez, G. Alami, F. Baque, G. Walch, P. Boileau, "Complications of

- unconstrained shoulder prostheses, ", *Journal of Shoulder & Elbow Surgery*, vol. 20, no 4, pp. 666-82, 2011.
- [21] K. Bohsali, M. Wirth, C. Rockwood, "Complications of total shoulder arthroplasty," *Journal of Bone & Joint Surgery Am*, vol. 88, pp. 2279-92, 2006.
- [22] M. Zumstein, M. Pinedo, J. Old, P. Boileau, "Problems, complications, reoperations, and revisions in reverse total shoulder arthroplasty: a systematic review," *Journal of Shoulder & Elbow Surgery*, vol. 20, pp. 146-57, 2011.
- [23] C. Smithers, A. Young, G. Walch, "Reverse shoulder arthroplasty Current Reviews in Musculoskeletal Medicine, ", vol. 4, no 4, pp. 183-90, 2011.
- [24] P. Boileau, D. Watkinson, A. Hatzidakis, I. Hovorka, "The Grammont reverse Shoulder prosthesis: results in cuff tear arthritis, fracture sequelae, and revision arthroplasty, ", *Journal of Shoulder & Elbow Surgery*, vol. 15, pp. 527-40, 2006.
- [25] B. Wall, G. Walch, "Reverse shoulder arthroplasty for the treatment of proximal humeral fractures, ", *Hand Clinics*, vol. 3, no 4, pp. 425-30, 2007.
- [26] L. De Wilde, G. Sys, Y. Julien, "The reversed Delta shoulder prosthesis in reconstruction of the proximal humerus after tumour resection, ", *Acta Orthopaedica Belgica*, vol. 69, no 6, pp. 495-500, 2003.
- [27] C. Werner, P. Steinmann, M. Gilbert, C. Gerber, "Treatment of painful pseudoparesis due to irreparable rotator cuff dysfunction with the Delta III reverse-ball-and-socket total shoulder prosthesis, ", *Journal of Bone & Joint Surgery Am*, vol. 87, no 7, pp. 1476-86, 2005.
- [28] M.E. Torchia, R.H. Cofield, C.R. Settergren, "Total shoulder arthroplasty with

- the Neer prosthesis: long-term results," *Journal of Shoulder and Elbow Surgery*, vol. 6, no 6, pp. 495–505, 1997.
- [29] E. Valstar, C. Botha , M. Glas, P. Rozing, F. Helm, F. Post, A. Vossepoel, "Towards computer-assisted surgery in shoulder joint replacement, ", *ISPRS Journal Of Photogrammetry & Remote Sensing*, vol. 56, pp. 326– 337, 2002.
- [30] J.P.J. Minekus, J. Dankelman, E.R. Valstar, P.M. Rozing, "Evaluation of hemi shoulder replacement using time action analysis," *Journal of Shoulder and Elbow Surgery* (in press), 2002.
- [31] R. Oosterom, F. van Keulen, P.M. Rozing, "Design considerations of the glenohumeral prosthesis, ", *Proc. 3rdConference of the International Shoulder Group, Newcastle upon Tyne, 4 – 6 September. Delft University Press Science, Delft*, pp. 72–75, 2000.
- [32] C.T. Frans, Van der Helm, "A finite element musculoskeletal model of the shoulder mechanism, ", *Journal of Biomechanics*, vol. 27, no 5, pp. 551–569, 1994a.
- [33] C.T. Frans, Van der Helm, "Analysis of the kinematic and dynamic behavior of the shoulder mechanism, ", *Journal of Biomechanics*, vol. 27, no 5, pp. 527–550, 1994b.
- [34] P. Prendergast, "Finite element models in tissue mechanics and orthopaedic implant design, ", *Clinical Biomechanics*. vol 12, no. 6, pp. 343-366, 1997.
- [35] J. Winters, P. Crago, *Biomechanics and Neural Control of Posture and Movement*, New York Berlin Heidelberg, 2000.
- [36] M. León, J. Rubio, J. Calatayud, M. Özcan, "Impression Technique For A Complete-Arch Prosthesis With Multiple Implants Using Additive Manufacturing Technologies, ", *The Journal Of Prosthetic Dentistry*, vol. 117, no 6. June 2017.
- [37] R. Katkar, R.M. Taft, G.T. Grant, "3D Volume Rendering and 3D Printing (Additive Manufacturing)," *Dent Clin N Am*, vol. 62, pp. 393–402, 2018.

- [38] A. Jardini, M. Larosa, R. Filho, C. Amelia, L. Barbardes, C. Lambert, D. Calderoni, P. Kharmandayan, "Cranial reconstruction: 3D biomodel and custom-built implant created using additive manufacturing," *Journal of Cranio-Maxillo-Facial Surgery*, vol. 42, pp. 1877-1884, 2014.
- [39] S. Birbara, J. Otton, N. Pather, "3D Modelling and Printing Technology to Produce Patient-Specific 3D Models," *Heart, Lung and Circulation*, vol. 28, pp. 302-313, 2019.
- [40] F. Lam, D.N. Bhatia, S.B. Mostofi, K. Rooyen, J. Beer, "Biomechanical considerations of the normal and rotator cuff deficient shoulders and the reverse shoulder prosthesis," *Current Orthopaedics*, vol. 21, no 1, pp. 40-46, February 2007.
- [41] A.L. Clouthier, M.A. Hetzler, G. Fedorak, J.T. Bryant, K.J. Deluzio, R.T. Bicknell "Factors affecting the stability of reverse shoulder arthroplasty: a biomechanical study," *Journal of Shoulder Elbow Surgery*, vol. 22, no 4, pp. 439-44, Apr 2013.
- [42] M. Krämer, A. Bäunker, M. Wellmann, C. Hurschler, T. Smith, "Implant impingement during internal rotation after reverse shoulder arthroplasty. The effect of implant configuration and scapula anatomy: A biomechanical study," *Clinical Biomechanics*, vol. 33, pp. 111–116, 2016.
- [43] G Wu, C.T. Frans, van der Helm, H.E.J. Veeger, M. Makhsous, P. V. Roy, Anglin C, J. Nagels, Karduna A.R, McQuade K, Wang X, Werner F.W, Buchholz B., *Journal of Biomechanics*, vol. 38, pp. 981–992, 2005.
- [44] J. Berliner, A. Regelado-Magdos, B. Ma, B. Feeley, "Biomechanics of Reverse Total Shoulder Arthroplasty," *Journal of Shoulder Elbow Surgery* (2015) 24, 150-160.
- [45] M. Harman, M. Frankle, M. Vasey, S. Banks, "Initial glenoid component fixation in "reverse" total shoulder arthroplasty: a biomechanical evaluation," *Journal of Shoulder and Elbow Surgery*. vol. 14, (1 Suppl S), pp. 162S-167S, Jan-Feb 2005.
- [46] N.A. Virani, M. Harman, K. Li, J. Levy, D.R. Pupello, M.A. Frankle, "In vitro and Finite element analysis of glenoid bone/baseplate interaction in the reverse shoulder Design," *J Shoulder Elbow Surg.*, vol. 17, no 3, pp. 509-21, May-Jun 2008.
- [47] M. Kowalsky, L. Galatz, D. Shia, K. Steger-May, J. Keener, "The relationship Between scapular notching and reverse shoulder arthroplasty prosthesis design," *Journal of Shoulder Elbow Surgery*, vol. 21, pp. 1430-1441, 2012.

- [48] J. Chou, S. Malak, I. Anderson, T. Astley, P. Poon, "Biomechanical evaluation of different design of glenospheres in the SMR reverse total shoulder prosthesis: Range of motion and risk of scapular notching, ", *J Shoulder and Elbow Surg*, vol. 18, pp. 354-359, 2009.
- [49] C. Yang, C. Lu, C. Wu, J. Wu, L. Huang, R. Chen, M. Yeh. "Stress analysis of Glenoid component in design of reverse shoulder prosthesis using finite element method," *Journal of Shoulder and Elbow Surgery*, vol. 22, pp. 932-939, 2013.
- [50] F. Lam, D.N. Bhatia , S.B. Mostofi, K. Rooyen, J. Beer, "Biomechanical considerations of the normal and rotator cuff deficient shoulders and the reverse shoulder prosthesis," *Current Orthopaedics*, vol. 21, no 1, pp. 40-46, February 2007.
- [51] A Kontaxis, X Chen, J Berhouet, D Choi, T Wright, D Dines, R Warren, L. Gulotta "Humeral version in reverse shoulder arthroplasty affects impingement in activities of daily living, ", *Journal of Shoulder and Elbow Surgery*, vol. 26, no 1073–1082, 2017.
- [52] R Patel, T Wright, Y. Gao, "Load transfer after cemented total shoulder arthroplasty," *Journal of Shoulder and Elbow Surgery*, vol. 23, pp. 1553-1562, 2014.
- [53] S. Mondal, R. Ghosh, "A numerical study on stress distribution across the ankle joint: Effects of material distribution of bone, muscle force and ligaments," *Journal of Orthopaedics*, vol. 14, pp. 329–335, 2017.
- [54] G. Sharma, R. Debski, P. McMahon, D. Robertson, "Effect of glenoid prosthesis Design on glenoid bone remodeling: Adaptive finite element based simulation, ", *Journal of Biomechanics*, vol. 43, pp. 1653 – 1659, 2010.
- [55] Z. Hua, Y. Fan, Q. Cao, X. Wu, "Biomechanical Study on the Novel Hemi-Pelvis Prosthesis, ", *Journal of Bionic Engineering*, vol. 10, pp. 506 – 513, 2013.
- [56] A. Terrier, V. Brighenti, D. Pioletti, A. Farron, "Importance of polyethylene Thickness in total shoulder arthroplasty: A finite element analysis," *Clinical Biomechanics*, vol. 27, pp. 443-448, 2012.

- [57] P. Büchler, N.A. Ramaniraka, L.R. Rakotomanana, J.P. Iannotti, A. Farron, "A finite element model of the shoulder: application to comparison of normal and osteoarthritic joints, ", *Clinical Biomechanics*, vol. 17, pp. 630-639, 2002.
- [58] P. Büchler, A. Farron, "Benefits of an anatomical reconstruction of the humeral head during shoulder arthroplasty: a finite element analysis," *Clinical Biomechanics*, vol. 19, pp. 16–23, 2004.
- [59] W.C Hayes, V.C Mow, W.C. Raven, "Biomechanics of cortical and trabecular bone: implications for assessment of fracture risk," in *Press*, New York, pp. 93–142, 1991.
- [60] D.T Reilly, A.H. Burstein, V.H. Frankel, "The elastic modulus for bone, ", *J. Biomech.*, vol. 7, pp. 271–275, 1974.
- [61] J.C. Rice, S.C. Cowin, J.A. Bowman, "On the dependence of the elasticity and strength of cancellous bone on apparent density," *J. Biomech.* vol. 21, pp. 155–168, 1988.
- [62] D.P. Pioletti, L.R. Rakotomanana, J.F. Benvenuti, P.F. Leyvraz, "Viscoelastic constitutive law in large deformations: application to human knee ligaments and tendons," *J. Biomech.* vol. 31, pp. 753– 757, 1998.
- [63] D.P. Pioletti, L.R. Rakotomanana, P.F. Leyvraz, "Strain rate effect on the mechanical behavior of the anterior cruciate ligament– bone complex," *Med. Eng. Phys.* vol. 21, no 95–100, 1999.
- [64] D.R. Veronda, R.A. Westmann, "Mechanical characterization of skin-finite Deformations," *J. Biomech.*, vol. 3, pp. 111–124, 1970.
- [65] J.F. Benvenuti, "Modelisation tridimensionnelle du genou humain," *Physics Department*, Swiss Federal Institute of Technology, Lausanne, 1998.
- [66] G.E. Kempson, "Mechanical properties of articular cartilage," in: Freeman, M.A.R. (Ed.), *Adult Articular Cartilage*, Pitman Medical, Kent, pp. 333–414, 1979.
- [67] J.S. Bergström, C.M. Rimmnac, S.M. Kurtz, "Molecular chain stretch is a multiaxial

- failure criterion for conventional and highly crosslinked UHMWPE," , Journal of Orthopaedic Research, vol. 23, no 2, pp. 367-375, March 2005.
- [68] C. Yang, C. Lu, C. Wu, J. Wu, T. Huang, R. Chen, M. Yeh, "Stress analysis of Glenoid component in design of reverse shoulder prosthesis using finite element method," , J Shoulder Elbow Surg., vol. 22, pp. 932-939, 2013.
- [69] Z. Hua, Y Fan, Q Cao, X Wu, "Biomechanical Study on the Novel Biomimetic Hemi-Pelvis Prosthesis," , Journal of Bionic Engineering, vol. 10, pp. 506–513, 2013.
- [70] S. Mebarki, B. Aour, F. Jourdan, E. Malachanne, A. H. Belaghit, "A Study of the Biomechanical Behavior of the Implantation Method of Inverted Shoulder Prosthesis (BIO–RSA) under Different Abduction Movements," , Bioengineering, vol. 6, no 1, pp. 19, 2019.
- [71] ANSYS 5.5 Elements Reference Manual, 10th edition, ANSYS Inc.
- [72] ANSYS 5.5 Theory Reference Manual, 9th edition, ANSYS Inc.
- [73] ANSYS 5.6 Elements Reference Manual, 11th edition, ANSYS Inc, November 1999.
- [74] ANSYS 5.6 Structural Analysis Guide, 5th edition, ANSYS Inc, November 1999.
- [75] ANSYS 5.7 Structural Analysis Guide, ANSYS Inc, 2000.
- [76] E King, P Favre, A Eldemerdash, J Bischoff, M Palmer, J. Lawton, "Physiological Loading of the Coonrad/Morrey, Nexel and Discovery Elbow Systems: Evaluation by Finite Element Analysis," , J hand Surg Am, vol. 44, no 1, pp 1-61, Jan 2019.
- [77] W. Liou, Y. Yang, G. Petersen, D. Lombardo, S. Stine, V. Sabesab, "Effect of Lateralized design on muscle and joint reaction forces for reverse shoulder arthroplasty," , Journal of Shoulder Elbow Surgery, vol. 26, pp. 564-572, 2017.
- [78] O. Tehli, M. Dursun, Ç. Temiz, İ. Solmaz, C. Kural, M. Kutlay, Y. Kaçar, M. Ezgu, E. Oğuz, M. Daneymez, Y. İzci, "Computer-Based Surgical Planning and Custom-Made Titanium Implants for Cranial Fibrous Dysplasia," , Operative Neurosurgery vol. 11, pp. 213–219, 2015.
- [79] Q Qassemyar, N Assouly, S Temam, F. Kolb, "Use of a three dimensional custom-

- made porous titanium prosthesis for mandibular body reconstruction," *International Journal of Oral&Maxillofacial Surgery*, vol. 46, pp. 1248-1251, 2017.
- [80] V. Deore, E. Griffiths, P. Monga, "Shoulder arthroplasty- Past, present and future," *Journal of Arthroscopy and Joint Surgery*, vol. 5, pp. 3-8, 2018.
- [81] T. Smith, A. Bäunker, M. Krämer, C. Hurschler, M. Kaufmann, M. Pastor, M. Wellmann, "Biomechanical evaluation of inferior scapula notching of reverse Shoulder arthroplasty depending on implant configuration and scapula neck anatomy," *International Journal of Shoulder Surgery*, vol. 9, pp. 103-109, 2015.
- [82] M. Kim, K. Lim, D. Lee, D. Kovacevic, N. Cho, "How does scapula motion change After reverse total shoulder arthroplasty? - a preliminary report," *BMC Musculoskeletal Disorders*, vol. 13, pp. 210, 2012.
- [83] A. Hopkins, U. Hansen, A. Amis, "Finite element models of total shoulder replacement: Application of boundry conditions," *Computer Methods in Biomechanics and Biomedical Engineering*. vol. 8, no.1, pp. 39-44, February 2005.
- [84] M. Batista, "Computational analysis of scapular notching in the shoulder arthroplasty with reverse prosthesis," July 2016.
- [85] W. Pomwagner, K. Entacher, H. Resch, P. Schuller, "Meed for CT-based bone density modellig in finite element analysis of a shoulder arthroplasty revealed through a novel method for result analysis," *Biomed Tech*, vol. 59, no 5, pp. 421-430, 2014.
- [86] D. Langohr, R. Willing, J. Medley, G. Athwal, Johnson J. "Contact mechanics of reverse total shoulder arthroplasty during abduction: the effect of neck-shaft angle, humeral cup depth, and glenosphere diameter," *J Shoulder Elbow Surg*, pp. 1-9, , 2015.

Konferans Bildirileri

1. D.V. Yıldız, M.B. Pişkin, "Computer aided design and manufacturing of reverse shoulder prosthesis: A 3D printer study,", Uluslararası Bilimsel Çalışmalar Kongresi, Ubçak, 21 - 23 Mart 2019, Ankara. Sözlü Sunum, Özet ve Tam Metin Basılmış Bilimsel Bildiri.
2. D.V. Yıldız, M.B. Pişkin, "Computer aided design and manufacturing of reverse shoulder prosthesis: A 3D printer study,", 4. Uluslararası 3D Baskı (Eklemeli İmalat) Teknolojileri ve Dijital Endüstri Kongresi 2019, 11 - 14 Nisan 2019, Antalya, Sözlü Sunum, Özet ve Tam Metin Basılmış Bilimsel Bildiri.

Projeler

1. Bilgisayar yardımcı omuz protezi tasarımı ve geliştirilmesi, Dokuz Eylül Üniversitesi, Bilimsel Araştırmalar Projeleri (BAP) Desteği, Kasım, 2018. Didem Venüs YILDIZ, Proje Araştırmacısı.